مقاله تحقیقی

مجلهٔ دانشگاه علوم پزشکی بابل
دوره نوزدهم، شماره ۳، اسفند ۱۳۹۵، صفحه ۲۸-۲۱

بررسی موقعیت کانال مندیبولر در تنه فک پایین با استفاده از توموگرافی کامپیوتری با اشعه مخروطی

سینا حقانی فر (DDS,MS)[۱]، بابک عموییان (DDS, MS)[۲]، سوفیا یعقوبی (DDS)[۳*]، علی بیژنی (MD)[۴]

۱-گروه رادیولوژی دهان، فک و صورت، دانشکده دندانپزشکی، دانشگاه علوم پزشکی بابل
۲-گروه پریودونتولوژی، دانشکده دندانپزشکی، دانشگاه علوم پزشکی بابل
۳-دانشکده دندانپزشکی، دانشگاه علوم پزشکی بابل
۴-مرکز تحقیقات بیماریهای غیرواگیر کودکان، پژوهشکده سلامت، دانشگاه علوم پزشکی بابل

دریافت: ۹۵/۹/۲۸، اصلاح: ۹۵/۱۱/۴، پذیرش: ۹۵/۱۱/۲۶

خلاصه

سابقه و هدف: یکی از عوارض محتمل در پروسه های جراحی نظیر قراردهی ایمپلنت، آسیب ایاتروژنیک به عصب آلوئولر تحتانی می باشد. با توجه به تنوع آناتومیک در نحوه قرارگیری عصب، هدف از این مطالعه بررسی موقعیت دقیق کانال مندیبولر در ناحیه خلفی تنه فک پایین با استفاده از توموگرافی کامپیوتری با اشعه مخروطی می باشد.

مواد و روش‌ها: در این مطالعه مقطعی از اسکن‌های فک پایین ۱۵۰ بیمار با میانگین سنی ۴۵ سال استفاده گردید. اندازه گیری ها بر روی مقاطع کراس سکشنال هر یک از بیماران در فواصل ۵ میلی متری، با شروع از ۱ میلی متر عقب تر از سوراخ چانه ای تا بردر قدامی راموس در دو گروه سنی زیر و بالای ۵۰ سال انجام شد. در هریک از مقاطع میزان استخوان موجود بین دیواره های کانال مندیبولر تا کورتکس فوقانی(CN)، تحتانی (IN) ، باکال (BN)، و لینگوال(LN) فک پایین اندازه گیری شد.

یافته ها: در این مطالعه ۷۰ مرد با میانگین سنی ۱۳/۴۶±۴۸/۹۱ و ۸۰ زن با میانگین سنی ۱۴/۴۱±۴۱/۵۶ سال شرکت کردند که میانگین فواصل در سمت راست و چپ، به ترتیب بر حسب میلیمتر ۳/۸۳±۱۰/۶۷ و ۳/۷۳±۱۰/۳۸ :CN، ۱/۴۲±۴/۴۴ و ۱/۳۷±۴/۳۱ :BN، ۱/۱۵±۲/۲۳ و ۱/۲۳±۲/۴۲ :LN و ۱/۸۶±۵/۶۳ و ۱/۸۶±۵/۷۵ :IN به دست آمد. در بررسی جداگانه مقاطع، کانال مندیبولر در مردان در بعد باکولینگوالی تمایل بیشتری را به سمت لینگوال و در بعد فوقانی تحتانی به سمت راس ریج آلوئول نشان داد. از نظر سنی در همه مقاطع میزان استخوان موجود در قسمت فوقانی کانال در افراد زیر ۵۰ سال به طور معنی داری بیش از افراد بالای ۵۰ سال ارزیابی شد(p<۰/۰۰۱).

نتیجه‌گیری: بر اساس نتایج این مطالعه، سن و جنس می تواند تاثیر قابل توجهی بر موقعیت عصب آلوئولر تحتانی بگذارد و استفاده از روشهای تصویربرداری سه بعدی نظیر توموگرافی کامپیوتری با اشعه مخروطی ضروری می باشد.

کلمات کلیدی: کانال مندیبولر، توموگرافی کامپیوتری با اشعه مخروطی، جراحی دهان.

مقدمه

یکی از عوارض محتمل و جدی در پروسه های مختلف جراحی نظیر قراردهی ایمپلنت داخل استخوانی آسیب ایاتروژنیک به عصب آلوئولر تحتانی(IAN=Inferior Alveolar Nerve) می باشد(۱). در برخی از بیماران محل عصب بر روی رادیوگرافی های پانورامیک یا پری اپیکال به خوبی قابل تشخیص نیست. از طرفی میزان دیستورشن و بزرگنمایی از ۳/۴٪ در گرافی های پری اپیکال تا ۱۴٪ در تصاویر پانورامیک متغیر است. همچنین این تصاویر تنها حاوی اطلاعات محدودی در ارتباط با محل و مسیر عصب بوده و امکان ارزیابی موقعیت باکولینگوالی عصب را فراهم نمی آورند(۲). مطالعات متعدد بیانگر دقت تشخیصی بالاترCT در مقایسه با تصویربرداری های معمول (Conventional Tomography) بوده اند. توموگرافیهای کامپیوتری بررسی محل دقیق عصب و موقعیت آن را نه تنها در ارتباط با ستیغ آلوئول، بلکه در بعد باکولینگوالی امکان پذیر می سازند(۳). توموگرافی کامپیوتری با اشعه مخروطی (CBCT=Cone Beam Computed Tomography) به عنوان یک تکنولوژی جدید از مزایای متعددی در مقایسه با CT معمول برخوردار است. CBCT منجر به کاهش دوز اشعه و کاهش هزینه ها شده و همچنین قادر به ارائه تصویری با رزولوشن فضایی بالا از دندانها و ساختارهای احاطه کننده آنها می باشد(۴). صحت اطلاعات به دست آمده از تصاویر CT در مطالعات متعددی همچون مطالعه Massey و همکاران(۵) و Kamburoglu و همکاران(۶) گزارش شده است. مطالعات متعددی در نقاط مختلف دنیا به منظور بررسی وضعیت عصب آلوئولر تحتانی انجام شده که بیانگر نتایج متنوعی بودند (۷و۸). در

این مقاله حاصل پایان نامه سوفیا یعقوبی دانشجوی رشته دندانپزشکی و طرح تحقیقاتی به شماره ۹۲۳۶۲۱۶ دانشگاه علوم پزشکی بابل می باشد.
* مسئول مقاله: سوفیا یعقوبی
آدرس: بابل، دانشگاه علوم پزشکی، دانشکده دندانپزشکی. تلفن:۰۱۱-۳۲۱۹۵۹۶
E-mail: soophiayaghoobi@gmail.com

[DOR: 20.1001.1.15614107.1395.19.3.3.4]
[DOI: 10.22088/jbums.19.3.21]

مطالعه Levine و همکاران رابطه معنی داری بین موقعیت کانال با سن و نژاد مشاهده شد (۷).

میزان استخوان احاطه کننده کانال مندیبولر در برخی مطالعات نظیر بررسی های Ulm و همکاران در اتریش (۹)، Kieser و همکاران در نیوزلند (۱۰) و Angle و همکاران در آمریکا(۲) بیانگر اختلاف آماری معنی داری بین دو جنس نبود. در حالی که Yashar و همکاران اختلافات مشاهده شده را معنی دار ارزیابی کردند(۱). به سبب وجود تنوع آناتومیک گسترده در نحوه قرارگیری این عصب پیش بینی وضعیت آن دشوار خواهد بود و از طرفی رادیو گرافی های معمول در این خصوص محدودیت هایی داشته و ممکن است کمک چندانی به دندانپزشکان نکند.

با توجه به شیوع گسترده استفاده از ایمپلنت در نواحی خلف تنه فک پایین و دقیق بودن تصاویر حاصل از CBCT، بر آن شدیم تا با استفاده از این روش، موقعیت دقیق کانال مندیبولر را در ناحیه مزبور در منتخبی از جمعیت ایرانی مورد بررسی قرار دهیم.

مواد و روش ها

در این مطالعه مقطعی با کسب مجوز از کمیته اخلاق دانشگاه علوم پزشکی بابل به شماره ۳۳۲۶ از اسکن‌های فک پایین ۱۵۰ بیمار از ۱۸ تا ۷۷ سال با میانگین سنی ۴۵ سال که به دلایل تشخیصی در بازه زمانی دو ساله ۱۳۹۲ تا ۱۳۹۴ به یک مرکز خصوصی رادیولوژی دهان و فک و صورت مراجعه نموده بودند، استفاده گردید. اسکن ها توسط یک رادیولوژیست فک و صورت مجرب و با سابقه برای ارزیابی موقعیت کانال مندیبولر مورد بررسی قرار گرفت. در صورت وجود سابقه جراحی و هرگونه ضایعه تکاملی و پاتولوژیک در تنه فک پایین به علت تغییر احتمالی وضعیت قرارگیری کانال مندیبولر در ناحیه، از مطالعه خارج شدند. کلیه اسکن‌های تهیه شده با استفاده از دستگاه (Cranex 3D/ Soredex/Helsinki/Finland)، Field of view: 8×6 و option: High Resolution تهیه شده سپس تصاویر با استفاده از نرم افزار Ondemand 3D Dental پردازش گردید.

اندازه گیری ها بر روی مقاطع کراس سکشنال تصویر CBCT هر یک از بیماران در فواصل ۵ میلی متری، با شروع از ۱ میلی متر خلف سوراخ چانه ای انجام شد(شکل ۱). در هریک از مقاطع ۴ فاصله اندازه گیری شد: ۱) میزان استخوان موجود بین دیواره خارجی کانال مندیبولر و کورتکس باکال مندیبل (BN)، ۲) میزان استخوان موجود بین دیواره داخلی کانال مندیبولر و کورتکس لینگوال مندیبل (LN)، ۳) میزان استخوان موجود بین دیواره تحتانی کانال مندیبولر و کورتکس تحتانی مندیبل (IN) و ۴) میزان استخوان موجود بین دیواره فوقانی کانال مندیبولر و ستیغ آلوئولر (CN)؛ (شکل ۲).

نمونه ها در دو گروه سنی کمتر از ۵۰ سال (۸۹ نفر) و مساوی و بیشتر ۵۰ سال(۶۱ نفر) قرار گرفتند. همچنین نمونه ها به لحاظ جنسیت و سمت مورد نظر تفکیک شدند.. موقعیت کانال مندیبولر در دو سمت فک پایین، در دو جنس و گروههای سنی به کمک نرم افزار spss نسخه ۱۸ بررسی و با استفاده از آزمونهای آماری T-Test و ANOVA تجزیه و تحلیل شد و $p<0/05$ معنی دار در نظر گرفته شد.

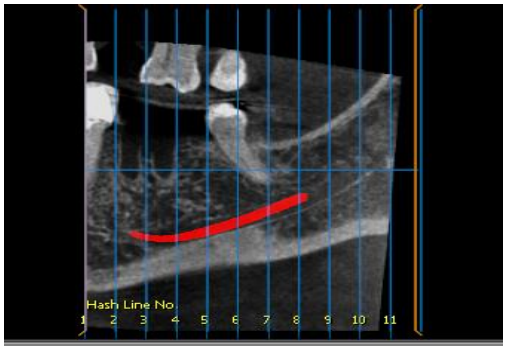

شکل ۱. تصویر پانوراما‌ی CBCT و نمایش مقاطع مورد بررسی به فواصل ۵ میلی متر

فاصله بوردر فوقانی کانال مندیبولر تا ستیغ آلوئول = CN

BN = فاصله کانال مندیبولر از بوردر کورتیکال باکالی فک پایین

LN = فاصله کانال مندیبولر از بوردر کورتیکال لینگوالی فک پایین

IN = فاصله بوردر تحتانی کانال مندیبولر تا بوردر تحتانی فک پایین

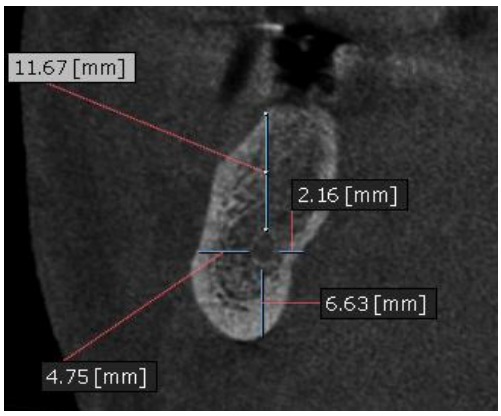

شکل۲. تصویر کراس سکشنال از همه اندازه گیری ها

یافته ها

در این مطالعه ۷۰ مرد با میانگین سنی ۴۸/۹۱±۱۳/۴۶ و ۸۰ زن با میانگین سنی ۴۱/۵۶±۱۴/۴۱ سال شرکت کردند که میانگین فواصل به طور کلی در سمت راست و چپ برحسب میلیمتر به ترتیب ۱۰/۶۷±۳/۸۳ و CN: ۱۰/۳۸±۳/۷۳، ۴/۴۴±۱/۴۲ و BN: ۴/۳۱±۱/۳۷، ۲/۲۳±۱/۱۵ و LN: ۲/۴۲±۱/۲۳ و ۵/۶۳±۱/۸۶ و IN: ۵/۷۵±۱/۸۶ به دست آمد. اختلافهای مشاهده شده در BN و LN در دو سمت مورد ارزیابی معنی دار بود($p<0/05$). از سوی دیگر آنالیز یافته ها در مقاطع جداگانه در دو سمت فک نشان داد که اختلافات مشاهده شده در هیچ یک از فواصل اندازه گیری شده معنی دار نبود (جدول ۱).

در مقایسه بین مردان و زنان، میانگین فواصل به طور کلی و به ترتیب در مردان و زنان برحسب میلیمتر به شرح زیر است: ۱۰/۱۳±۳/۷۰ و CN: ۱۰/۸۵±۳/۸۲، ۴/۵۴±۱/۳۸ و BN: ۴/۲۴±۱/۴۰، ۲/۱۸±۱/۲۰ و LN: ۲/۴۵±۱/۱۷، ۵/۹۱±۱/۹۹ و IN: ۵/۵۰±۱/۷۳. به عبارتی میزان استخوان موجود در قسمت فوقانی و لینگوال کانال مندیبولر در زنان به طور معنی داری بیشتر از مردان بود ($p<0/0001$). از سوی دیگر این میزان در قسمتهای

[DOR: 20.1001.1.15614107.1395.19.3.3.4]
[DOI: 10.22088/jbums.19.3.21]

تحتانی و باکال در مردان بیشتر از زنان به دست آمد که این اختلاف نیز معنی دار ارزیابی شد(p<۰/۰۰۰۱). در بررسی مقاطع به صورت جداگانه، فاصله کانال از ستیغ آلوئول در همه مقاطع در زنان بیشتر از مردان به دست آمد. از طرفی در غالب مقاطع (به جز مقاطع ۷ و ۸) فاصله کانال از کورتکس تحتانی در مردان نسبت به زنان بیشتر محاسبه شد. در ارزیابی فاصله کانال مندیبولر تا کورتکس باکال، در همه مقاطع این فاصله در مردان نسبت به زنان بیشتر و از سوی دیگر فاصله کانال تا کورتکس لینگوال در همه مقاطع در مردان نسبت به زنان کمتر بود (نمودار۱)؛ به عبارتی کانال در مردان تمایل بیشتری به سمت لینگوال دارد. به طور کلی، در افراد زیر ۵۰ سال و ۵۰ سال و بالاتر فواصل اندازه گیری شده برحسب میلیمتر به ترتیب: ۱۱/۵۵±۳/۸۴ و ۸/۹۶±۳/۱۰ ،CN: ۴/۲۴±۱/۳۳ ،BN: ۴/۵۹±۱/۴۷ و ۲/۲۷±۱/۱۲ و LN: ۲/۴۰±۱/۲۹ و ۵/۴۹±۱/۸۰ و IN: ۶/۰۰±۱/۹۲ محاسبه شد و این اختلافات در همه موارد معنی دار بود(p<۰/۰۰۰۱).

در مقایسه از نظر سن در مقاطع جداگانه، در همه مقاطع میزان استخوان موجود در قسمت فوقانی کانال مندیبولر تا ستیغ آلوئول در افراد زیر ۵۰ سال به طور معنی داری بیش از افراد بالای ۵۰ سال ارزیابی شد. میزان استخوان موجود در باکال کانال مندیبولر در تمام مقاطع در افراد زیر ۵۰ سال کمتر از افراد بالای ۵۰ سال به دست آمد که این اختلاف در مقاطع ۴، ۵، ۶ و ۷ معنی دار به دست آمد. به طور مشابهی فاصله کانال از کورتکس لینگوال در تمام مقاطع (به جز مقاطع ۶ و ۷) در افراد زیر ۵۰ سال کمتر از افراد بالای ۵۰ سال محاسبه شد که این اختلاف تنها در مقطع ۲ معنی دار بود(p≤۰۵/۰). همچنین، در تمام مقاطع فاصله کانال تا کورتکس تحتانی مندیبل در گروه زیر ۵۰ سال کمتر ارزیابی شد که این اختلاف در غالب موارد (جز در مقطع ۸) معنی دار به دست آمد (p≤۰۵/۰)(جدول ۲). در مقایسه کلی مقاطع بین ۶۹ مورد بی دندانی کامل و ۴۱ مورد بادندانی کامل فواصل اندازه گیری شده برحسب میلیمتر به ترتیب: ۸/۷۳±۲/۷۹ و ۱۴/۷۹±۳/۱۷ ،CN: ۴/۴۹±۱/۴۹ و ۴/۳۱±۱/۲۴ ،BN: ۲/۳۳±۱/۱۷ و ۲/۰۵±۱/۰۴ LN: و ۶/۲۱±۲/۱۳ و IN: ۴/۸۰±۱/۶۸ به دست آمد. تفاوتهای مشاهده شده جز در مورد BN در موارد دیگر معنی دار محاسبه شد.

بررسی مقاطع به صورت جداگانه نشان داد که میزان استخوان موجود در قسمت فوقانی کانال تا راس ریج در همه مقاطع دارای اختلاف معنی داری بین دو گروه بود؛ به گونه ای که این میزان در افراد با دندان بیشتر از افراد بی دندان محاسبه شد. بیشترین میزان در مقطع ۱، در گروه با دندان (۱۵/۹۳±۳/۶۳) و کمترین مقدار در مقطع ۴، در گروه بی دندان (۷/۷۳±۲/۵۶) مشاهده شد. در دو گروه مزبور فاصله کانال تا کورتکسهای باکال و لینگوال، در غالب مقاطع اختلاف معنی داری را نشان نداد.

بیشترین فاصله از کورتکسهای باکال و لینگوال به ترتیب در مقطع ۵، در گروه بی دندان (۵/۲۷±۱/۴۱) و مقطع ۲، در گروه بی دندان (۲/۴۳±۱/۰۱) محاسبه شد. فاصله محاسبه شده تا بوردر تحتانی استخوان در همه مقاطع در گروه بی دندان به طور معنی داری بیشتر از گروه دیگر بود و بیشترین مقدار در مقطع ۸ (۷/۴۱±۲/۹۷) مشاهده شد.

جدول ۱. میانگین فواصل دیواره های کورتیکالی فک پایین (کورتکس های باکال، لینگوال، فوقانی و تحتانی) از کانال مندیبولر در مقاطع مختلف بر حسب سمت (میلی متر)

مقطع	CN		BN		LN		IN	
	راست	چپ	راست	چپ	راست	چپ	راست	چپ
۱	۱۱/۹۹±۴/۲۷ n=۱۵۰	۱۱/۲۸±۴/۵۹ n=۱۵۰	۳/۶۲±۱/۰۸ n=۱۵۰	۳/۱۶± ۱/۴۵ n=۱۵۰	۳/۰۰±۱/۲۴ n=۱۵۰	۳/۲۰±۱/۲۳ n=۱۵۰	۶/۷۴±۱/۶۳ n=۱۵۰	۶/۷۷±۱/۷۰ n=۱۵۰
۲	۱۱/۵۸±۴/۱۷ n=۱۵۰	۱۰/۷۷±۴/۰۶ n=۱۵۰	۴/۴۶±۱/۲۳ n=۱۵۰	۴/۲۳±۱/۰۷ n=۱۵۰	۲/۳۰±۰/۹۸ n=۱۵۰	۲/۴۲±۱/۱۱ n=۱۵۰	۵/۷۱±۱/۵۶ n=۱۵۰	۵/۸۰±۱/۶۹ n=۱۵۰
۳	۱۰/۶۶±۴/۰۰ n=۱۵۰	۱۰/۱۹±۳/۸۵ n=۱۵۰	۵/۰۴±۱/۲۴ n=۱۵۰	۴/۷۷±۱/۱۱ n=۱۵۰	۲/۰۲±۰/۹۹ n=۱۵۰	۲/۱۹±۱/۱۴ n=۱۵۰	۵/۲۴±۱/۵۰ n=۱۵۰	۵/۳۰±۱/۶۰ n=۱۵۰
۴	۱۰/۲۲±۳/۷۵ n=۱۵۰	۹/۶۶±۳/۶۴ n=۱۵۰	۵/۲۳±۱/۲۴ n=۱۵۰	۵/۱۱±۱/۲۰ n=۱۵۰	۱/۹۶±۱/۰۱ n=۱۵۰	۲/۱۹±۱/۱۱ n=۱۵۰	۴/۹۵±۱/۵۵ n=۱۵۰	۵/۰۶±۱/۵۸ n=۱۵۰
۵	۹/۸۰±۳/۴۴ n=۱۵۰	۹/۵۷±۳/۲۲ n=۱۴۹	۵/۱۲±۱/۳۲ n=۱۵۰	۵/۰۸±۱/۲۵ n=۱۴۹	۲/۰۹±۱/۰۲ n=۱۵۰	۲/۲۹±۱/۰۹ n=۱۴۹	۴/۹۳±۱/۵۷ n=۱۵۰	۴/۹۷±۱/۵۵ n=۱۴۹
۶	۱۰/۰۱±۳/۶۰ n=۱۵۰	۹/۹۳±۳/۱۹ n=۱۴۸	۴/۵۶±۱/۴۵ n=۱۵۰	۴/۵۷±۱/۳۴ n=۱۴۸	۲/۱۵±۱/۱۵ n=۱۵۰	۲/۳۵±۱/۱۹ n=۱۴۸	۵/۳۰±۱/۸۶ n=۱۵۰	۵/۴۳±۱/۷۱ n=۱۴۸
۷	۱۰/۳۲±۳/۳۷ n=۱۳۷	۱۰/۶۷±۳/۲۰ n=۱۴۳	۳/۶۴±۱/۳۰ n=۱۳۷	۳/۷۰±۱/۲۴ n=۱۴۳	۲/۱۷±۱/۳۲ n=۱۳۷	۲/۳۷±۱/۳۱ n=۱۴۳	۵/۹۶±۲/۰۹ n=۱۳۷	۶/۱۱±۱/۹۲ n=۱۴۳
۸	۱۰/۶۷±۳/۱۹ n=۷۸	۱۱/۲۹±۳/۳۳ n=۷۸	۳/۳۷±۱/۱۲ n=۷۸	۳/۰۸±۱/۱۱ n=۷۸	۲/۱۵±۱/۱۶ n=۷۸	۲/۲۶±۱/۴۰ n=۷۸	۶/۶۴±۲/۴۸ n=۷۸	۶/۹۶±۲/۲۷ n=۷۸

CN= فاصله بوردر فوقانی کانال مندیبولر تا ستیغ آلوئول، BN = فاصله کانال مندیبولر از بوردر کورتیکال باکالی فک پایین،

LN= فاصله کانال مندیبولر از بوردر کورتیکال لینگوالی فک پایین، IN = فاصله بوردر تحتانی کانال مندیبولر تا بوردر تحتانی فک پایین

[DOR: 20.1001.1.15614107.1395.19.3.3.4]
[DOI: 10.22088/jbums.19.3.21]

جدول۲. میانگین فواصل دیواره های کورتیکالی فک پایین (کورتکس های باکال، لینگوال، فوقانی و تحتانی) از کانال مندیبولر در مقاطع مختلف بر حسب سن (میلی متر)

مقطع	CN		BN		LN		IN	
	<۵۰	≥۵۰	<۵۰	≥۵۰	<۵۰	≥۵۰	<۵۰	≥۵۰
۱	۱۲/۶۶±۴/۵۷ n=۱۷۸	۱۰/۱۴±۳/۸۰ n=۱۲۲	۳/۴۶±۱/۰۳ n=۱۷۸	۳/۶۵±۱/۲۵ n=۱۲۲	۲/۹۹±۱/۲۰ n=۱۷۸	۳/۲۵±۱/۲۹ n=۱۲۲	۶/۵۹±۱/۶۰ n=۱۷۸	۶/۹۸±۱/۷۳ n=۱۲۲
۲	۱۲/۳۴±۴/۱۸ n=۱۷۸	۹/۴۹±۳/۴۳ n=۱۲۲	۴/۲۵±۱/۰۲ n=۱۷۸	۴/۴۸±۱/۳۲ n=۱۲۲	۲/۲۵±۰/۹۷ n=۱۷۸	۲/۵۲±۱/۱۴ n=۱۲۲	۵/۵۷±۱/۵۴ n=۱۷۸	۶/۰۲±۱/۷۱ n=۱۲۲
۳	۱۱/۶۰±۴/۰۰ n=۱۷۸	۸/۷۱±۳/۱۲ n=۱۲۲	۴/۸۱±۱/۰۹ n=۱۷۸	۵/۰۵±۱/۲۹ n=۱۲۲	۱/۹۹±۰/۹۵ n=۱۷۸	۲/۲۷±۱/۲۰ n=۱۲۲	۵/۰۷±۱/۴۶ n=۱۷۸	۵/۵۶±۱/۶۳ n=۱۲۲
۴	۱۱/۰۷±۳/۷۲ n=۱۷۸	۸/۳۰±۲/۹۹ n=۱۲۲	۴/۹۹±۱/۱۷ n=۱۷۸	۵/۴۳±۱/۲۴ n=۱۲۲	۲/۰۲±۰/۹۶ n=۱۷۸	۲/۱۵±۱/۲۰ n=۱۲۲	۴/۷۹±۱/۴۹ n=۱۷۸	۵/۳۱±۱/۶۲ n=۱۲۲
۵	۱۰/۶۶±۳/۳۹ n=۱۷۸	۸/۲۵±۲/۶۵ n=۱۲۱	۴/۹۲±۱/۲۳ n=۱۷۸	۵/۳۷±۱/۳۱ n=۱۲۱	۲/۱۷±۱/۰۰ n=۱۷۸	۲/۲۱±۱/۱۴ n=۱۲۱	۴/۶۸±۱/۴۱ n=۱۷۸	۵/۳۵±۱/۶۸ n=۱۲۱
۶	۱۰/۹۷±۳/۴۹ n=۱۷۸	۸/۵۰±۲/۶۵ n=۱۲۰	۴/۴۱±۱/۳۶ n=۱۷۸	۴/۷۹±۱/۴۲ n=۱۲۰	۲/۲۵±۱/۱۱ n=۱۷۸	۲/۲۳±۱/۲۶ n=۱۲۰	۵/۰۵±۱/۶۹ n=۱۷۸	۵/۸۲±۱/۸۲ n=۱۲۰
۷	۱۱/۳۳±۳/۳۶ n=۱۷۰	۹/۲۰±۲/۷۰ n=۱۱۰	۳/۵۵±۱/۲۲ n=۱۷۰	۳/۸۷±۱/۳۲ n=۱۱۰	۲/۳۳±۱/۲۸ n=۱۷۰	۲/۱۸±۱/۳۷ n=۱۱۰	۵/۷۵±۱/۸۶ n=۱۷۰	۶/۴۸±۲/۱۳ n=۱۱۰
۸	۱۱/۸۶±۳/۲۸ n=۱۰۲	۹/۳۰±۲/۵۲ n=۵۴	۳/۱۶±۱/۱۰ n=۱۰۲	۳/۳۵±۱/۱۶ n=۵۴	۲/۱۴±۱/۱۵ n=۱۰۲	۲/۳۴±۱/۵۰ n=۵۴	۶/۶۶±۲/۲۲ n=۱۰۲	۷/۰۶±۲/۶۳ n=۵۴

CN= فاصله بوردر فوقانی کانال مندیبولر تا ستیغ آلوئول، BN = فاصله کانال مندیبولر از بوردر کورتیکال باکالی فک پایین،

LN = فاصله کانال مندیبولر از بوردر کورتیکال لینگوالی فک پایین، IN = فاصله بوردر تحتانی کانال مندیبولر تا بوردر تحتانی فک پایین

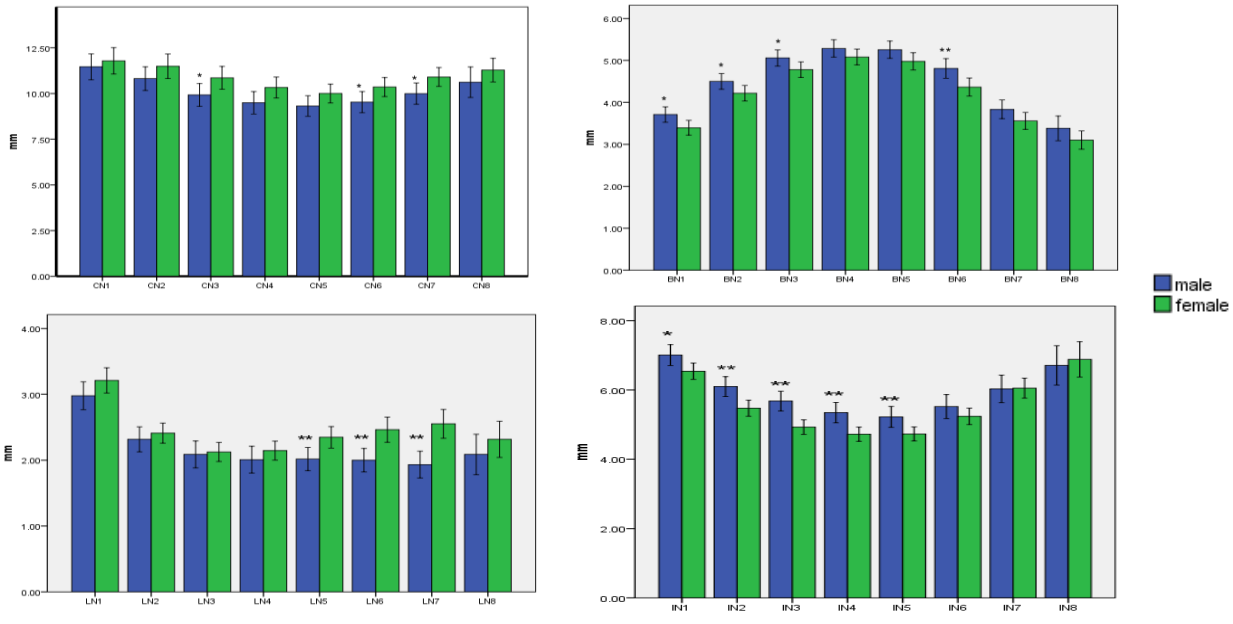

نمودار۱. مقایسه میزان استخوان موجود بین دیواره های کانال مندیبولر و کورتکسهای فوقانی (CN)، تحتانی (IN)، باکال (BN) و لینگوال (LN) بر اساس جنسیت؛ **:p<۰/۰۱ ،*:p<۰/۰۵

[DOR: 20.1001.1.15614107.1395.19.3.3.4]
[DOI: 10.22088/jbums.19.3.21]

بحث و نتیجه گیری

در این مطالعه، بیشترین فاصله تا کورتکس باکال در مقطع چهارم (تقریبا در محدوده اولین و دومین مولر) مشاهده شد. میانگین این فاصله در سمت راست و چپ به ترتیب ۱/۲۴±۵/۲۳ و ۱/۲۰±۵/۱۱ میلیمتر بود. Levine و همکاران در مطالعه خود این فاصله را در محل فورکای مولر اول به طور متوسط۱/۳±۴/۹ گزارش کردند (۷). در مطالعه Yoshioka و همکاران فاصله کانال تا کورتکس باکال در ناحیه مولر دوم بر روی ۲۸ بیمار با پروگناتیسم مندیبل و ۳۰ بیمار نرمال این مقدار به ترتیب ۱/۶۶±۶/۰۴ و ۲/۱۱±۶/۵۰ به دست آمد(۱۱). بر اساس مطالعه Levine و همکاران رابطه معنی داری بین موقعیت کانال نسبت به کورتکس باکال با سن و نژاد نشان داده شد؛ به گونه ای که این میزان در نژاد سفید و با افزایش سن کاهش یافت(۷).

اما در مطالعه حاضر این فاصله در افراد زیر ۵۰ سال به طور معنی داری کمتر از افراد بالای ۵۰ سال به دست آمد. Sekerci و همکاران در بررسی خود بر روی تصاویر CBCT مربوط به ۲۵۰ بیمار (۵۰۰ همی مندیبل) با میانگین سنی ۲۶ سال فاصله کانال تا کورتکس باکال را در مقطعی بین مولر اول و دوم در دو سمت و دو جنس در بازه ۱/۸۵±۶/۳ تا ۱/۳۸±۶/۶ گزارش کردند. بر اساس این مطالعه فواصل خطی در سه مقطع (بین مولر اول و دوم، بین مولر دوم و سوم، دقیقا بعد از مولر سوم) اندازه گیری شد و نشان داده شد که فاصله کانال از کورتکس باکال به طور معنی داری از قدام به خلف کاهش می یابد(۸). می توان گفت یافته اخیر با مطالعه حاضر همخوانی دارد چرا که در اینجا نیز مقدار BN از مقطع چهارم (حدودا در محل مولر اول) به سمت خلف بیانگر کاهش بود. در این پژوهش کمترین فاصله از کورتکس باکال در مقطع ۸ (حدودا ناحیه ای در دیستال مولر سوم) مشاهده شد. به طور مشابهی ارزیابی های Rajchel و همکاران نشان داد که بیشترین فاصله تا صفحه کورتیکال باکالی در سطح اولین و دومین مولر و کمترین فاصله در محل سومین مولر وجود دارد(۱۲). اختلافات اندک مشاهده شده در مقادیر حاصل از مطالعات مذکور ممکن است ناشی از تفاوت های نژادی، سنی و یا اختلاف های مربوط به روش اندازه گیری باشد.

یافته ها نشان داد که در بعد باکولینگوال به طور کلی کانال در تمام طول مسیر خود از بردر قدامی راموس تا یک میلی متری سوراخ منتال نزدیک تر به کورتکس لینگوال حرکت می کند. این نتیجه با مطالعات مختلفی چون مطالعه Yashar و همکاران (۱) بر روی تصاویر CT ۱۹۵ بیمار با بازه سنی ۲۲ تا ۸۸ سال و مطالعه Stella و همکاران (۱۳) بر روی مندیبل اجساد مطابقت دارد. میانگین فاصله کانال تا کورتکس لینگوال در مطالعه حاضر در مردان و زنان به ترتیب ۱/۲۰±۲/۱۸ و ۱/۱۷±۲/۴۵ محاسبه شد.

در یک مطالعه پایلوت انجام شده با استفاده از CBCT توسط Balaji و همکاران در هند بر روی ۲۰ بیمار با دندان (۱۰ مرد با میانگین سنی ۲۵/۲ سال و ۱۰ زن با میانگین سنی ۲۳/۲ سال) این فاصله در مردان و زنان به ترتیب در محل مولر اول ۰/۴۳±۱/۴۸ و ۰/۴۶±۱/۷۹ و در محل مولر دوم ۰/۳۶±۱/۳۴ و ۰/۷۴±۱/۵۹ به دست آمد(۱۴)؛ اختلاف مشاهده شده می تواند به دلیل تفاوت در تعداد نمونه های مورد بررسی و همچنین تفاوت در میانگین سنی بیماران باشد. میانگین سنی در این مطالعه در مردان و زنان در مقایسه با میانگین سنی نمونه ها در مطالعه Balaji و همکاران بیشتر می باشد و از طرفی میانگین فواصل بدست آمده تا کورتکس لینگوال در مطالعه مذکور در مقایسه با میانگین فواصل به دست آمده در مطالعه حاضر کمتر است. می توان این گونه بیان کرد که نتیجه حاصل از این مقایسه در راستای نتیجه حاصل از یافته های این مطالعه می باشد به گونه ای که با افزایش سن فاصله کانال مندیبولر تا دیواره کورتیکالی لینگوال افزایش یافته است. در این مطالعه اندازه گیری ها از راس ریج تا بردر فوقانی کانال مندیبولر نشان داد که کانال مندیبولر در اولین مقطع (۱ میلی متری سوراخ منتال) در تحتانی ترین موقعیت قرار دارد و به تدریج تا رسیدن به مقطع پنج (حدود ناحیه مولر دوم) به سمت بالا حرکت کرده و پس از آن تا رسیدن به مقطع هشت (حدود بردر قدامی راموس) دوباره در فاصله بیشتری نسبت به راس ریج قرار می گیرد. چنین روندی در مطالعه Yashar و همکاران نیز گزارش شده است (۱).

در ارزیابی فاصله کانال تا بوردر تحتانی مندیبل مقادیر مشاهده شده در هر دو سمت و هر دو جنس از مقطع اول تا پنجم کاهش و پس از آن تا آخرین مقطع افزایش یافت. این یافته به شکل مشابهی در مطالعه Yashar و همکاران نیز مشاهده شد(۱). Sekerci و همکاران نیز افزایش در فاصله مذکور را از ناحیه مولر اول تا دیستال مولر سوم گزارش کردند(۸). به طور میانگین این فاصله در مردان و زنان به ترتیب ۱/۹۹±۵/۹۱ و ۱/۷۳±۵/۵۰ در مطالعه حاضر و ۰/۱۶±۷/۷۶ و ۰/۱۵±۷/۰۰ در مطالعه Yashar و همکاران به دست آمد(۱). بیشتر بودن مقادیر به دست آمده در مطالعه Yashar و همکاران در مقایسه با این مطالعه میتواند ناشی از تفاوتهای نژادی بین جمعیتهای آمریکایی و ایرانی باشد. در مطالعه حاضر تفاوت های معنی داری در فواصل اندازه گیری شده مشاهده شد که در غالب موارد با یافته های به دست آمده از مطالعه Yashar و همکاران (۱) همخوانی دارد.

از سوی دیگر Angle و همکاران در اندازه گیری فواصل مزبور بر روی ۱۶۵ تصویر CBCT در بیماران ۱۸ تا ۸۰ ساله در ناحیه اولین مولر اختلاف آماری قابل توجهی را بین دو جنس گزارش نکردند(۲). نتایج مطالعات Kieser و همکاران (۱۰) بر روی ۱۰۷ مندیبل خشک و Ulm و همکارانش (۹) بر روی ۴۳ نیم فک در مقاطعی بین سوراخ منتال و مولر سوم نیز بیانگر اختلاف آماری معنی داری بین دو جنس نبود. با توجه به انجام این مطالعات در کشورهای مختلف و گروههای نژادی گوناگون می توان این طور بیان کرد که وجود یا عدم وجود اختلاف معنی دار در بین دو جنس در گروههای مختلف جمعیتی می تواند متفاوت باشد.

با افزایش سن و با از دست رفتن دندان های مندیبل، ریج آلوئول در مقادیر متغیری تحلیل می رود (۱۰). در مطالعه حاضر نیز میزان استخوان موجود در فاصله کانال مندیبولر تا راس ریج در افراد بالای ۵۰ سال و همچنین در ریجهای بی دندان به طور معنی داری کمتر از افراد زیر ۵۰ سال و ریج های با دندان ارزیابی شد. این یافته با بررسی انجام شده توسط Yashar و همکاران (۱) همخوانی دارد. کمتر بودن مقادیر اندازه گیری شده در سایر فواصل در افراد زیر ۵۰ سال در مقایسه با افراد بالای ۵۰ سال ممکن است به علت وجود کلسیفیکاسیون در دیواره های داخلی کانال مندیبولر با افزایش سن باشد؛ هرچند که توجیه مذکور در هیچ یک از مطالعات گذشته عنوان نشده است.

صحت اطلاعات به دست آمده از تصاویر CT در مطالعات متعددی گزارش شده است. Massey و همکاران در مطالعه خود بر روی ۱۶ همی مندیبل خشک، میزان استخوان احاطه کننده کانال مندیبولر را به طور مستقیم با caliper digital و نیز بر روی تصاویر CT و با ابزار اندازه گیری نرم افزار اندازه گرفتند. هیچ اختلاف معنی داری بین مقادیر حاصل از دو روش مشاهده نشد (۵). به طور مشابهی Kamburoglu و همکاران در بررسی خود بر روی ۶

[DOR: 20.1001.1.15614107.1395.19.3.3.4]
[DOI: 10.22088/jbums.19.3.21]

همی مندیبل نتایج مشابهی را گزارش کردند(۶). بررسی موقعیت کانال مندیبولر نسبت به دیواره های استخوانی مجاور آن در فواصل کوتاه ۵ میلیمتری از برتری های مطالعه حاضر نسبت به اغلب مطالعات می باشد که امکان ارزیابی وضعیت عصب را به طور کاملا دقیق و جزئی امکان پذیر ساخته است. اما لازم به ذکر است که به علت تفاوت های فراوان در شکل هندسی کانال مندیبولر در بیماران و حتی در مقاطع مختلف در یک بیمار اندازه گیری دقیق قطر کانال در همه مقاطع امکان پذیر نبود؛ بنابراین پیشنهاد می شود اندازه گیری مذکور در مطالعات بعدی به منظور ارزیابیهای کامل تر و جامع تر انجام گردد. مطالعات مشابه بیشتر با تکیه بر تعداد نمونه های بیشتر، قادر به ارائه دید وسیعتر به دندانپزشکان و جراحان پیش از اجرای اعمال مختلف جراحی خصوصا جایگذاری ایمپلنتهای دندانی در این ناحیه خواهد بود. یافته های حاصل از این مطالعه نشان داد که سن و جنس می تواند تاثیر قابل توجهی بر موقعیت عصب آلوئولر تحتانی بگذارد؛ بنابراین با توجه به اهمیت شناسایی مسیر و موقعیت عصب پیش از هرگونه عمل جراحی نظیر قراردهی ایمپلنت در ناحیه خلف فک پایین استفاده از روشهای تصویربرداری سه بعدی نظیر CBCT ضروری می باشد.

تقدیر و تشکر

بدینوسیله از معاونت تحقیقات و فناوری دانشگاه علوم پزشکی بابل به سبب حمایت های مالی در انجام این مطالعه تشکر و قدردانی می گردد.

[DOR: 20.1001.1.15614107.1395.19.3.3.4]
[DOI: 10.22088/jbums.19.3.21]

Assessment of the Mandibular Canal Position in the Mandibular Body using Cone Beam Computed Tomography

S. Haghanifar (DDS,MS)[1], B. Amouyian (DDS,MS)[2], S. Yaghoobi (DDS)*[3], A. Bijani (MD)[4]

1.Department of Oral and Maxillofacial of Radiology, Faculty of Dentistry, Babol University of Medical Sciences, Babol, I.R.Iran
2.Department of Periodontology, Faculty of Dentistry, Babol University of Medical Sciences, Babol, I.R.Iran
3.Faculty of Dentistry, Babol University of Medical Sciences, Babol, I.R.Iran
4.Non-Communicable Pediatric Diseases Research Center, Babol University of Medical Sciences, Babol, I.R.Iran

J Babol Univ Med Sci; 19(3); Mar 2017; PP: 21-28
Received: Dec 18th 2016, Revised: Jan 23th 2017, Accepted: Feb 14th 2017.

ABSTRACT

BACKGROUND AND OBJECTIVE: Iatrogenic injury to the inferior alveolar nerve is one of the possible complications in surgical procedures such as implant placement. Considering the anatomic variety in nerve placement, the present study aims to assess the exact position of mandibular canal in the posterior mandibular body using cone beam computed tomography (CBCT).

METHODS: CBCT mandible images of 150 patients with mean age of 45 years were used in this cross-sectional study. The cross-sectional profiles of each patient were measured at intervals of 5 mm, starting from 1 mm before mental foramen to the anterior border of the ramus in two age groups, below 50 and above 50. In each profile, the distances from the walls of the mandibular canal to the cranial nerve (CN), inferior nerve (IN), buccal nerve (BN) and lingual nerve (LN) were measured.

FINDINGS: 70 men with mean age of 48.91±13.46 years and 80 women with mean age of 41.56±14.41 years participated in this study. The mean distances (mm) on the right and the left were respectively as follows: CN: 10.67±3.83, 10.38±3.73, BN: 4.44±1.42, 4.31±1.37, LN: 2.23±1.15, 2.42±1.23, and IN: 5.75±1.86, 5.63±1.86. According to the separate analysis of the profiles, the mandibular canal in men was more inclined to lingual nerve in buccolingual dimension and was more inclined to the top of the alveolar ridge in the inferior alveolar dimension. In terms of age, the bone in the cranial nerve (CN) in patients under 50 years in all profiles was significantly more than patients above 50 years ($p<0.001$).

CONCLUSION: According to the results of this study, age and sex may have significant effect on the position of inferior alveolar nerve and the use of 3D radiographies such as cone beam computed tomography is essential.

KEY WORDS: *Mandibular canal, Cone Beam Computed Tomography, Oral surgery*.

Please cite this article as follows:

Haghanifar S, Amouyian B, Yaghoobi S, Bijani A. Assessment of the Mandibular Canal Position in the Mandibular Body using Cone Beam Computed Tomography. J Babol Univ Med Sci. 2017;19(3):21-8.

***Corresponding author: S. Yaghoobi (DDS)**
Address Faculty of Dentistry, Babol University of Medical Sciences, Babol, I.R.Iran
Tel: +98 11 32199596
E-mail: soophiayaghoobi@gmail.com

[DOR: 20.1001.1.15614107.1395.19.3.3.4]
[DOI: 10.22088/jbums.19.3.21]

References

1.Yashar N, Engeland ChG, Rosenfeld AL, Walsh TP, Califano JV. Radiographic considerations for the regional anatomy in the posterior mandible. J Periodontol. 2012;83(1):36-42.

2.Angel JS, Mincer HH, Chaudhry J, Scarbecz M. Cone-beam computed tomography for analyzing variations in inferior alveolar canal location in adults in relation to age and sex. J Forensic Sci. 2011;56(1):216-9.

3.Mengel R, Candir M, Shiratori K, Flores-de-Jacoby L. Digital volume tomography in the diagnosis of periodontal defects: An in vitro study on native pig and human mandibles. J Periodontol. 2005;76(5):665-73.

4.Ghaeminia H, Meijer GJ, Soehardi A, Borstlap W.A, Mulder J Berge SJ. Position of the impacted third molar in relation to the mandibular canal. diagnostic accuracy of cone beam computed tomography compared with panoramic radiography. Int J Oral Maxillofac Surg. 2009;38(9):964-71.

5.Massey ND, Galil KA, Wilson TD. Determining position of the inferior alveolar nerve via anatomical dissection and micro-computed tomography in preparation for dental implants. Can Dent Assoc. 2013;79:d39.

6.Kamburoğlu K , Kiliç C, Ozen T, Yüksel SP. Measurments of mandibular canal region obtained by cone beam computed tomography: a cadaveric study. Oral Surg Oral Pathol Oral Radiol Endod. 2009;107(2):e34-42

7.Levine MH, Goddard AL, Dodson TB. Inferior alveolar nerve canal position: a clinical and radiographic study. J Oral Maxillofac Surg. 2007;65(3):470-4.

8.Sekerci AE, Sahman H. Cone beam computed tomographic analyses of the position and course of the mandibular canal: relevance to the sagittal split ramus osteotomy. Biomed Res Int. 2014;2014:945671.

9.Ulm CW, Solar P, Blahout R, Matejka M, Watzek G, Gruber H. Location of the mandibular canal within the atrophic mandible. Br J Oral Maxillofac Surg 1993;31:370-375

10.Kieser JA, Paulin M, Law B. Intrabony course of the inferior alveolar nerve in the edentulous mandible Clin Anat. 2004;17(2):107-11.

11.Yoshioka I, Tanaka T, Khanal A, Habu M, Kito S, Kodama M, et al. Relationship between inferior alveolar nerve canal position at mandibular second molar in patients with prognathism and possible occurrence of neurosensory disturbance after sagittal split ramus osteotomy. J Oral Maxillofac Surg. 2010;68(12):3022-7.

12.Rajchel J, Ellis E 3rd, Fonseca RJ. The anatomical location of the mandibular canal: its relationship to the sagittal ramus osteotomy. Int J Adult Orthodon Orthognath Surg. 1986;1(1):37-47.

13.Stella JP, Tharanon W. A precise radiographic method to determine the location of the inferior alveolar canal in the posterior edentulous mandible: implications for dental implants. Part 2: Clinical application. Int J Oral Maxillofac Implants. 1990;5(1):23-9.

14.Balaji SM, Krishnaswamy NR, Kumar SM, Rooban T. Inferior alveolar nerve canal position among South Indians:A cone beam compured tomographic pilot study. Ann Maxillofac Surg. 2012; 2(1): 51-5.

[DOR: 20.1001.1.15614107.1395.19.3.3.4]
[DOI: 10.22088/jbums.19.3.21]