مقاله تحقیقی

مجلهٔ دانشگاه علوم پزشکی بابل
دوره نوزدهم، شماره ۳، اسفند ۱۳۹۵، صفحه ۶۵-۵۹

بررسی زمان تخریب بافتی عصب فرنیک پس از مرگ و شمارش تعداد رشته های عصبی موجود در شاخه های C3، C4 و C5

سید حسن افتخار واقفی (PhD)[۱]، سید پرویز رایگان (MSc)[۱]، شهرزاد افتخار واقفی (MSc)[۲]،
سامره دهقانی سلطانی (MSc)[۱]، عبدالرضا بابائی (MSc)[۱*]

۱-گروه علوم تشریحی، دانشکده پزشکی افضلی پور، دانشگاه علوم پزشکی کرمان
۲-گروه فیزیولوژی، دانشکده پزشکی افضلی پور، دانشگاه علوم پزشکی کرمان

دریافت: ۹۵/۵/۲۷، اصلاح: ۹۵/۷/۶، پذیرش: ۹۵/۹/۶

خلاصه

سابقه و هدف: بیشتر مطالعات عصب فرنیک از دیدگاه آناتومیکی صورت گرفته است و هیچ مطالعهٔ بافتی در ارتباط با این عصب وجود ندارد. از آنجایی که تشخیص زمان تقریبی مرگ بر اساس تخریب بافتی و نیز تعیین شاخهٔ اصلی تشکیل دهندهٔ این عصب بر اساس تعداد رشته های عصبی حائز اهمیت میباشد، در مطالعهٔ حاضر بررسی بافت شناسی عصب فرنیک مورد ارزیابی قرار گرفته است.

مواد و روش‌ها: در این مطالعهٔ تجربی، اعصاب فرنیک چپ و راست بدست آمده از ۱۰جسد مرد پس از برش قفسهٔ سینه با روش کلاسیک تشریح(Grant's method) شد. بمنظور شمارش تعداد رشته های عصبی شاخه های تشکیل دهندهٔ آنها (C_3 ، C_4 و C_5) با استفاده از رنگ آمیزی هماتوکسیلین-ائوزین و تکنیک بیلشووسکی بررسی شدند. همچنین بمنظور تعیین زمان تخریب بافتی، عصب فرنیک ۸ خرگوش آزمایشگاهی در روزهای اول تا هشتم پس از مرگ مورد ارزیابی قرار گرفت.

یافته‌ها: نتایج زمان تخریب بافتی نشان داد که در روز ششم پس از مرگ، عصب شروع به دژنره شدن میکند و در روز هفتم و هشتم کاملاً دژنره میشود. همچنین میانگین رشته های عصبی موجود در شاخه های C_3، C_4 و C_5 به ترتیب ۴۱/۲٪ (۲۲۲۴)، ۴۴/۹٪ (۲۴۲۸) و ۱۳/۹٪ (۷۴۹) بود و تفاوت بین آنها از نظر آماری معنی دار بود ($p\leq ۰/۰۵$).

نتیجه گیری: نتایج نشان داد که بخش اعظم رشته های تشکیل دهندهٔ عصب فرنیک مربوط به شاخهٔ C_4 میباشد، همچنین تخریب ساختار بافتی آن، از روز ششم پس از مرگ شروع میشود.

واژه‌های کلیدی: فرنیک، بافت شناسی، تخریب.

مقدمه

اعصاب فرنیک چپ و راست، محرک اصلی عضلهٔ دیافراگم میباشند(۱). این عصب عمدتاً از شاخهٔ قدامی چهارمین عصب نخاعی گردنی (C_4) تشکیل میشود، اما رشته هایی از شاخه های قدامی سومین (C_3) و پنجمین (C_5) عصب نخاعی نیز به آن ملحق میشوند(۲). بر اساس مطالعات آناتومیکی، در تمامی کتب مرجع و مقالات موجود شاخهٔ C_4 به عنوان شاخهٔ اصلی در تشکیل عصب فرنیک معرفی شده است(۳و۴). با توجه به اینکه هر عصب از جمله عصب فرنیک از تعداد زیادی رشته های عصبی (nerve fibers) تشکیل شده است(۵)، اما تا به حال هیچ مطالعهٔ بافتی در ارتباط با شمارش تعداد رشته های عصبی موجود در این عصب صورت نگرفته است. تعداد رشته های عصبی حداقل از دو جنبه حائز اهمیت میباشد، اول اینکه در اعصابی که از چندین شاخهٔ اصلی تشکیل شده اند بر اساس تعداد رشته ها میتوان شاخهٔ اصلی تشکیل دهندهٔ آن عصب را شناسایی کرد(۶) و دوم اینکه در اعصابی که دچار آسیب شده اند، در زمان درمان مداخله ای با شمارش تعداد رشته ها میتوان روند ترمیم را در آنها مورد بررسی قرار داد (۷و۸). Kaya و همکاران با شمارش تعداد رشته های موجود در عصب سیاتیک آسیب دیده بدنبال درمان با ملاتونین، روند بهبود را مورد بررسی قرار دادند(۹). فشارها و آسیبهای وارد شده به عصب فرنیک که ممکن است به دلایلی از جمله تروما، جراحی و توده های توموری ایجاد شود، میتواند منجر به فلج شدن عضله دیافراگم شود(۱۲-۱۰). اگرچه هر سه شاخهٔ C_3، C_4 و C_5 بسیار حیاتی میباشند اما شناخت شاخه ای که سهم بیشتر و نقش اساسی تری در تشکیل عصب فرنیک دارد از دیدگاه جراحی بمنظور جلوگیری از آسیب به آن اهمیت بسزایی دارد. واریاسیونهای مختلفی در مورد عصب فرنیک در ناحیه گردن گزارش شده است و بیشتر مطالعات صورت گرفته در ارتباط با این عصب از دیدگاه آناتومیکی می‌باشد(۱۵-۱۳)، اما هیچ مطالعهٔ بافت شناسی در این زمینه وجود ندارد. امروزه در پزشکی قانونی بر اساس روشهای متعددی از جمله بررسی بافتهای مختلف بدن، زمان تقریبی مرگ را تعیین میکنند(۱۷و۱۶). بافت عصبی یکی از حساسترین بافتهای بدن در مواجهه با آسیب میباشد و پس از مرگ نیز نسبت به سایر بافتها روند تخریبی سریعتری دارد(۱۹و۱۸). همچنین با توجه به کمبود جسد در تدریس دروس آناتومی، آگاهی از زمان تخریب بافتی جهت فیکس کردن سریعتر و بهتر اجساد از اهمیت ویژه ای برخوردار است. از آنجاییکه تشخیص زمان تقریبی مرگ بر اساس تخریب بافتی بویژه در پزشکی قانونی حائز

این مقاله حاصل پایان نامه آقای سید پرویز رایگان دانشجوی رشته علوم تشریحی و طرح تحقیقاتی به شماره ۷۳/۱۴۴ دانشگاه علوم پزشکی کرمان می باشد.
*مسئول مقاله: عبدالرضا بابایی
آدرس: کرمان، بلوار ۲۲ بهمن، دانشکده پزشکی افضلی پور، گروه علوم تشریحی. تلفن: ۳۳۲۵۷۶۶۶-۰۳۴
E-mail: Babaee.ab@gmail.com

[DOR: 20.1001.1.15614107.1395.19.3.8.9]
[DOI: 10.22088/jbums.19.3.59]

اهمیت میباشد و نیز بمنظور تعیین شاخهٔ اصلی تشکیل دهندهٔ عصب فرنیک، هدف از مطالعهٔ حاضر بررسی زمان تخریب بافتی عصب فرنیک پس از مرگ و شمارش تعداد رشته های عصبی موجود در شاخه های تشکیل دهندهٔ آن بر اساس بررسیهای بافت شناسی می‌باشد.

مواد و روش‌ها

در این مطالعهٔ تجربی۲۰ عصب فرنیک سمت چپ و راست مربوط به ۱۰جسد مرد پس از برش قفسهٔ سینه با روش استاندارد و کلاسیک تشریح (Grant's method) (۲۰)، مورد بررسی قرار گرفت. وسایل مورد استفاده ابزار کاربردی و سادهٔ تشریح بود و برای مشاهدهٔ شاخه های ریز اعصاب نیز، از استریوسکوپ استفاده گردید.

سن اجساد از ۲۲ تا ۶۱ سال متغیر بود. قبل از روند تشریح بر اساس اصول اخلاقی از خانوادهٔ کلیهٔ اجساد رضایت نامه اخذ شد. پس از کالبد شکافی دقیق ناحیه گردن و قفسه سینه و دستیابی به عصب فرنیک، شاخه های تشکیل دهندهٔ آن (C5وC4,C3) در ناحیهٔ گردن و قبل از ملحق شدن به هم جدا شد و برای ارزیابی بافت شناسی مورد استفاده قرار گرفت. در ادامه بخشی از تنه اصلی عصب فرنیک که دقیقاً در زیر ناف ریه قرار داشت نیز جدا شد و به منظور شمارش تعداد رشته های عصبی مورد ارزیابی بافت شناسی قرار گرفت. از زمان مرگ کلیهٔ اجساد کمتر از ۲۴ ساعت گذشته بود و کالبد شکافی همه آنها در سالن پزشکی قانونی شهر کرمان انجام شد.

شمارش رشته های عصبی بوسیلهٔ رنگ آمیزی هماتوکسیلین–ائوزین: بدنبال جداسازی عصب فرنیک از جسد به منظور ثابت سازی بافتی، نمونه ها در فرمالدئید۱۰٪ قرار داده شد(۲۱). سپس مراحل پردازش بافتی بر روی نمونه ها صورت گرفت و پس از تهیهٔ مقاطع از بلوکهای پارافینی حاوی عصب فرنیک، بمنظور شمارش تعداد رشته های عصبی موجود در عصب فرنیک، نمونه ها با استفاده از هماتوکسیلین و ائوزین و به روش معمول آزمایشگاهی رنگ آمیزی شدند(۲۲و۱۹). سپس از هر نمونه ۴ برش ۷میکرونی و پشت سر هم تهیه شد و با استفاده از میکروسکوپ نوری و در بزرگنمایی ۲۰۰، شمارش رشته های عصبی صورت گرفت. همچنین بمنظور دقت در شمارش، بوسیلهٔ پروژکتور متصل به میکروسکوپ تصویر مقطع عصب بر روی تختهٔ وایت بورد به نمایش در آمد و با مشخص کردن هر رشته با یک نقطه بر روی تخته و سپس کادربندی آنها شمارش رشته های عصبی انجام گرفت. سپس میانگین اعداد شمارش شده مربوط به چهار برش از هر عصب در جداول از پیش تهیه شده ثبت گردید.

رنگ آمیزی بیلشووسکی (Bielschowsky staining): به منظور بررسی اختصاصی بافت عصبی از تکنیک رنگ آمیزی بیلشووسکی استفاده شد. در این روش پس از تهیه مقاطع ۷ میکرونی، لام ها به مدت ۳۰دقیقه در نیترات نقره ۲۰٪ گذاشته شد و پس از دو بار شستشو با آب مقطر نمونه ها به مدت ۳۰ ثانیه در محلول نقره آمونیاکی فرو برده شد. سپس نمونه ها در کلرید طلای ۰/۲٪ به مدت ده دقیقه قرار گرفت و پس از دو بارشستشو به مدت ۵ دقیقه در محلول تیوسولفات سدیم ۵٪ قرار داده شد. سپس بدنبال شستشو با الکل مطلق و پس از انجام مراحل شفاف سازی بافتی تمام نمونه ها با لامل پوشانده شد(۲۴و۲۳).

تعیین زمان تخریب بافت عصبی بعد از مرگ: برای این منظور ۸ خرگوش آزمایشگاهی پس از بیهوشی کامل با اتر کشته شدند و عصب فرنیک یکی از آنها پس از مقطع گیری و رنگ آمیزی بعنوان نمونه کنترل در نظر گرفته شد. سپس عصر همان روز عصب فرنیک سمت مخالف همان خرگوش جدا و از آن برش تهیه شد. سپس در روزهای بعد، از خرگوشهای کشته شده در روز اول به همین صورت استفاده شد و عصر هر روز عصب فرنیک سمت مقابل همان خرگوش مورد ارزیابی بافت شناسی قرار گرفت. این روند تا روز هشتم ادامه یافت.

آنالیز آماری: تصاویر بافتی مربوط به زمان تخریب بافت عصبی بصورت کیفی مورد ارزیابی قرار گرفت. داده های مربوط به تعداد رشته های عصبی موجود در شاخه های عصب فرنیک (C3, C4, C5) با استفاده از نرم افزار spss (SPSS 16, Inc.Chicago, IL) و با آزمون آماری One way ANOVA مورد آنالیز قرار گرفت. همچنین تعداد رشته های عصبی موجود در تنه اصلی عصب فرنیک در ناحیهٔ پایین تر از ناف ریه نیز در سمت چپ و راست مقایسه گردید و $p\leq ۰/۰۵$ به عنوان سطح معنی داری در نظر گرفته شد.

یافته ها

شمارش رشته های موجود در عصب فرنیک: نتایج حاصل از شمارش تعداد رشته‌های عصبی موجود در شاخه‌های تشکیل‌دهندهٔ اعصاب فرنیک چپ و راست نشان داد که رشته‌های موجود در شاخهٔ C_4 بیشتر از رشته‌های موجود در شاخه‌های C_3 و C_5 می‌باشد (جدول ۱ و ۲).

بر اساس نتایج بدست آمده در این بررسی میانگین رشته های عصبی موجود در شاخه های C_3، C_4 و C_5 به ترتیب ۴۱/۲٪ (۲۲۲۴)، ۴۴/۹٪ (۲۴۲۸)و ۱۳/۹٪ (۷۴۹) گزارش شد که اختلاف بین تعداد رشته های این سه شاخه از نظر آماری معنی دار بود(نمودار ۱). همچنین نتایج نشان داد که اختلاف معنی داری در تعداد رشته های هر یک از شاخه ها بصورت جداگانه در سمت چپ و راست وجود ندارد($p=۰/۹۶$ C_5، $p=۰/۸۵۲$ C_4، $p=۰/۹۱۱$ C_3). رشته‌های موجود در اعصاب فرنیک چپ و راست در ناحیهٔ پایینتر از ناف ریه(شکل ۱) نیز شمارش شد(جدول ۳). در تکنیک رنگ آمیزی بیلشووسکی نورونها و همچنین آکسونها و دندریتها به رنگ تیره و یا قهوه ای مایل به سیاه دیده می‌شوند (شکل ۲). داده های بدست آمده نشان داد که میانگین رشته های عصبی موجود در اعصاب فرنیک چپ و راست در نمونه‌های مورد بررسی به ترتیب ۲۶۹۰ و ۲۶۸۵ رشته می‌باشد. در ارزیابی‌های آماری اختلاف معنی داری بین تعداد رشته های موجود در اعصاب فرنیک چپ و راست در ناحیهٔ پایینتر از ناف ریه مشاهده نشد. یافته های مطالعه حاضر نشان داد که در حدود ۴۸٪ کل رشته های تشکیل دهندهٔ عصب فرنیک در ناحیهٔ زیر ناف ریه، درون تنهٔ اصلی عصب وجود دارد. همچنین بر اساس نتایج بدست آمده، بین بیشترین و کمترین تعداد رشتهٔ تنه عصب فرنیک در ناحیهٔ مذکور حدود ۹۳۰ رشته اختلاف وجود دارد.

تعیین زمان تخریب عصب: بررسی نمونه های رنگ آمیزی شدهٔ عصب فرنیک خرگوش و مقایسهٔ آنها با نمونهٔ کنترل، نشان داد که در روز ششم، عصب شروع به دژنره شدن میکند، عصر روز ششم این روند پیشرفت کرده بود و در روز هفتم و هشتم عصب کاملاً دژنره شده بود (شکل ۳).

[DOR: 20.1001.1.15614107.1395.19.3.8.9]
[DOI: 10.22088/jbums.19.3.59]

جدول ۱. رشته های عصبی موجود در شاخهٔ C_3، C_4 و C_5 عصب فرنیک راست.

شاخه	جسد۱ تعداد(درصد)	جسد۲ تعداد(درصد)	جسد۳ تعداد(درصد)	جسد۴ تعداد(درصد)	جسد۵ تعداد(درصد)	جسد۶ تعداد(درصد)	جسد۷ تعداد(درصد)	جسد۸ تعداد(درصد)	جسد۹ تعداد(درصد)	جسد۱۰ تعداد(درصد)
C3	۲۳۰۰(۳۸/۷)	۲۲۹۰(۳۹/۴)	۲۲۸۰(۴۱/۷)	۲۱۰۰(۴۲)	۲۲۴۰(۴۲/۲)	۲۲۳۰(۴۲/۱)	۲۱۲۰(۴۱/۲)	۲۲۸۵(۴۲/۴)	۲۲۵۲(۴۱/۸)	۲۱۴۰(۴۰/۱)
C4	۲۸۰۰(۴۷)	۲۷۳۰(۴۷)	۲۵۰۰(۴۵/۸)	۲۲۴۰(۴۴/۸)	۲۳۲۰(۴۳/۸)	۲۳۰۰(۴۳/۶)	۲۲۵۳(۴۳/۸)	۲۳۶۸(۴۴)	۲۳۴۵(۴۳/۶)	۲۴۳۸(۴۵/۷)
C5	۸۵۰(۱۴/۳)	۷۹۰(۱۳/۶)	۶۸۰(۱۲/۵)	۶۵۵(۱۳/۲)	۷۴۰(۱۴)	۷۵۳(۱۴/۳)	۷۶۵(۱۴/۸)	۷۱۷(۱۳/۶)	۷۸۳(۱۴/۶)	۷۶۰(۱۴/۲)

جدول ۲. رشته های عصبی موجود در شاخهٔ C_3، C_4 و C_5 عصب فرنیک چپ.

شاخه	جسد۱ تعداد(درصد)	جسد۲ تعداد(درصد)	جسد۳ تعداد(درصد)	جسد۴ تعداد(درصد)	جسد۵ تعداد(درصد)	جسد۶ تعداد(درصد)	جسد۷ تعداد(درصد)	جسد۸ تعداد(درصد)	جسد۹ تعداد(درصد)	جسد۱۰ تعداد(درصد)
C3	۲۲۸۰(۳۹/۱)	۲۲۷۵(۳۹/۶)	۲۲۹۵(۴۱/۶)	۲۱۲۵(۴۲)	۲۲۶۳(۴۲/۲)	۲۲۱۵(۴۱/۸)	۲۱۴۵(۴۱/۵)	(۴۲/۲)۲۲۵۵	۲۲۲۵(۴۲/۲)	۲۲۰۵(۴۰/۳)
C4	۲۷۴۰(۴۶/۹)	۲۶۸۰(۴۶/۶)	۲۵۳۲(۴۵/۹)	۲۲۶۵(۴۴/۷)	۲۳۴۵(۴۳/۷)	۲۳۲۵(۴۳/۹)	۲۲۸۰(۴۴/۲)	۲۳۷۷(۴۴/۵)	۲۳۰۵(۴۳/۷)	۲۴۷۰(۴۵/۱)
C5	۸۲۰(۱۴)	۷۹۵(۱۳/۸)	۶۹۵(۱۲/۵)	۶۷۲(۱۳/۳)	۷۵۲(۱۴/۱)	۷۶۰(۱۴/۳)	۷۴۰(۱۴/۳)	۷۰۵(۱۳/۳)	۷۴۳(۱۴/۱)	۸۰۲(۱۴/۶)

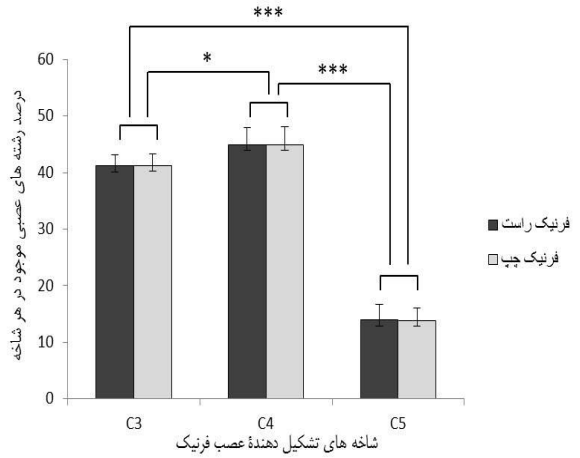

نمودار ۱. میانگین رشته های عصبی موجود در شاخه های C3، C4 و C5 (***p≤۰/۰۰۱، *p≤۰/۰۵).

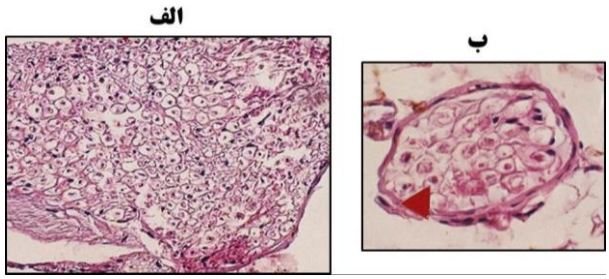

شکل ۱. عصب فرنیک، درشت نمایی ۲۰۰X (الف)، یک شاخهٔ جانبی از عصب فرنیک با تعداد ۳۱ رشته، درشت نمایی ۴۰۰X (ب).

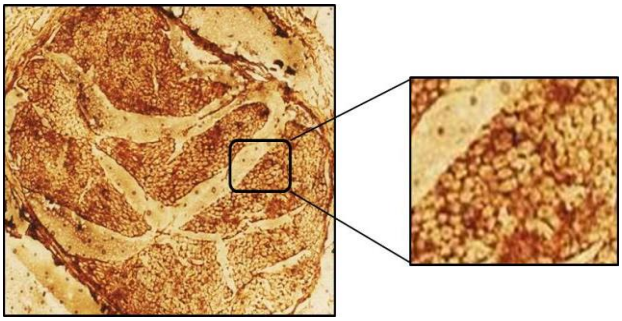

شکل ۲. مقطع عصب فرنیک در زیر ناف ریه (رنگ آمیزی با تکنیک بیلشووسکی، بزرگنمایی ۱۰۰X).

[DOR: 20.1001.1.15614107.1395.19.3.8.9]
[DOI: 10.22088/jbums.19.3.59]

جدول ۳. تعداد رشته های عصبی تنه اصلی عصب فرنیک در ناحیهٔ پایین تر از ناف ریه.

	جسد۱	جسد۲	جسد۳	جسد۴	جسد۵	جسد۶	جسد۷	جسد۸	جسد۹	جسد۱۰
فرنیک راست	۳۲۰۵	۳۱۴۲	۲۸۴۷	۲۴۰۸	۲۶۵۵	۲۵۹۵	۲۵۹۲	۲۷۷۳	۲۳۵۰	۲۲۸۰
فرنیک چپ	۳۱۷۰	۳۱۸۷	۲۷۹۵	۲۵۱۰	۲۷۳۷	۲۶۴۰	۲۶۱۵	۲۷۱۵	۲۲۷۵	۲۲۵۳

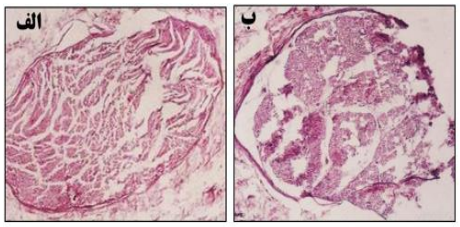

شکل ۳. مقطع عصب فرنیک خرگوش در روز ششم (الف) و هشتم (ب) پس از مرگ (درشت نمایی ۱۰۰X).

بحث و نتیجه گیری

مطالعهٔ حاضر که از دیدگاه بافت شناسی عصب فرنیک را مورد ارزیابی قرار داده است همراستا با مطالعات آناتومیکی پیشین، نقش برجستهٔ شاخهٔ C4 را در تشکیل این عصب به اثبات میرساند. Canella و همکاران نشان دادند که C_4 شاخهٔ اصلی تشکیل دهنده عصب فرنیک میباشد (۲). در گزارش Nair و همکاران نیز C_4 بعنوان شاخهٔ اصلی عصب فرنیک معرفی شده است(۳). در صورت وجود تومور در ناحیهٔ گردن و نیز به هنگام جراحی نواحی میانی گردن، آگاهی داشتن از شاخهٔ اصلی تشکیل دهندهٔ عصب فرنیک از نظر بالینی بسیار حائز اهمیت میباشد(۱۱). همچنین در مطالعات حیوانی که با استفاده از درمان مداخله‌ای صورت می‌گیرد، از طریق شمارش تعداد رشته های عصبی میتوان روند ترمیم اعصاب آسیب دیده را مورد ارزیابی قرار داد(۹). یافته های حاصل از این پژوهش نشان داد که تخریب بافتی عصب فرنیک از روز ششم پس از مرگ شروع میشود. تعیین زمان تخریب ساختار بافتی بعد از مرگ، برای بدست آوردن نمونه های سالم در بررسی های بافت شناسی، فیکس کردن جسد و تعیین زمان تقریبی مرگ در پزشکی قانونی امری ضروری میباشد(۱۷). در همین راستا تمامی اجساد انسانی که مورد بررسی قرار گرفتند کمتر از یک روز از زمان مرگ آنها گذشته بود. همچنین اختلاف بین بیشترین و کمترین تعداد رشتهٔ تنه عصب فرنیک در ناحیهٔ زیر ناف ریه به این دلیل است که عصب فرنیک قبل از آنکه به عضلهٔ دیافراگم برسد، شاخه های حسی خود را برای پلورای دیافراگماتیک و صفاق پوشانندهٔ سطح تحتانی دیافراگم میدهد و محل جدا شدن این شاخه ها در افراد مختلف متفاوت میباشد، که این موضوع نیز در جراحیهای قفسه سینه و قلب بسیار حیاتی میباشد(۲۵). در نمونه هایی که تعداد رشته ها در آنها زیاد است، احتمال دارد که این شاخه ها هنوز جدا نشده باشند و یا به عبارت دیگر در حد پایین تری، از عصب فرنیک جدا شده باشند(۲۷و۲۶). همچنین پیشنهاد میشود که زمان تخریب بافتی برای سایر بافتهای بدن نیز در مطالعات آینده مورد بررسی قرار گیرد. یافته های حاصل از این مطالعه نشان داد که بخش اعظم رشته های تشکیل دهندهٔ عصب فرنیک مربوط به شاخهٔ C_4 میباشد (۴۴/۹٪)، همچنین تخریب ساختار بافتی این عصب، از روز ششم پس از مرگ شروع میشود.

تقدیر و تشکر

بدینوسیله از خانواده اجساد و همکاران بخش پزشکی قانونی شهر کرمان، تشکر و قدردانی می گردد.

[DOR: 20.1001.1.15614107.1395.19.3.8.9]
[DOI: 10.22088/jbums.19.3.59]

An Evaluation of Tissue Destruction Time in Phrenic Nerve after Death and Counting the Number of Nerve Fibers in C3, C4 and C5 Branches

S.H. Eftekhar-Vaghefi (PhD)[1], S.P. Raygan (MSc)[1], Sh. Eftekhar-Vaghefi(MSc)[2], S. Dehghani-Soltani (MSc)[1], A. Babaee (MSc)[1*]

1.Department of Anatomy, Afzalipour Faculty of Medicine, Kerman University of Medical Sciences, Kerman, I.R.Iran
2.Department of Physiology, Afzalipour Faculty of Medicine, Kerman University of Medical Sciences, Kerman, I.R.Iran

J Babol Univ Med Sci; 19(3); Mar 2017; PP: 59-65
Received: Aug 17th 2016, Revised: Sep 27th 2016, Accepted: Nov 26th 2016.

ABSTRACT

BACKGROUND AND OBJECTIVE: Most studies related to phrenic nerve are conducted based on an anatomical perspective and there is no histological study associated with this nerve. Since detecting the approximate time of death based on tissue destruction and determining the main branch of phrenic nerve based on the number of nerve fibers is extremely important, the histological examination of phrenic nerve was evaluated in the present study.

METHODS: In this experimental study, the left and right phrenic nerves, obtained from 10 male corpses, were described using Grant's method of dissection after cutting the chest. In order to count the number of nerve fibers in the constituent branches (C3, C4 and C5), Hematoxylin and Eosin staining and Bielschowsky staining were used. In addition, to determine tissue destruction time, phrenic nerve of 8 rabbits were examined one to eight days after their death.

FINDINGS: The results regarding tissue destruction time demonstrated that phrenic nerve starts to degenerate on the sixth day after death and is completely degenerated on the seventh and eighth days. Moreover, mean nerve fibers in C3, C4 and C5 were 41.2% (2224), 44.9% (2428) and 13.9% (749), respectively. The differences between the number of nerve fibers in these branches was statistically significant ($p<0.05$).

CONCLUSION: The results of this study demonstrated that a significant part of phrenic nerve fibers are originated from C4 branch. In addition, tissue destruction of this nerve starts on the sixth day after death.

KEY WORDS: *Phrenic nerve, Histology, Tissue destruction.*

Please cite this article as follows:

Eftekhar-Vaghefi SH, Raygan SP, Eftekhar-Vaghefi Sh, Dehghani-Soltani S, Babaee A. An Evaluation of Tissue Destruction Time in Phrenic Nerve after Death and Counting the Number of Nerve Fibers in C3, C4 and C5 Branches. J Babol Univ Med Sci. 2017;19(3):59-65.

[*]Corresponding author: A. Babaee (MSc)
Address: Department of Anatomy, Afzalipour Faculty of Medicine, Kerman University of Medical Sciences, Kerman, I.R.Iran
Tel: +98 34 33257666
E-mail: Babaee.ab@gmail.com

[DOR: 20.1001.1.15614107.1395.19.3.8.9]
[DOI: 10.22088/jbums.19.3.59]

References

1.Moore KL, Dalley AF, Agur AM. Clinically oriented anatomy; chapter 8. 7th : Lippincott Williams & Wilkins; 2013. P. 1135.

2.Canella C, Demondion X, Delebarre A, Moraux A, Cotten H, Cotten A. Anatomical study of phrenic nerve using ultrasound. Eur Radiol. 2010;20(3):659-65.

3.Nair J, Jorgensen ML, Reier PJ, Fuller DD. Phrenic and cervical afferents following spinal cord injury. FASEB J. 2016;30(1 Sup):1294.

4.Van de Perck F, Soetens F, Lebrun C, Lataster A, Verhamme A, Van Zundert J. Phrenic nerve injury after radiofrequency denervation of the cervical medial branches. Pain Prac. 2016;16(2):42-5.

5.Hamilton R, Walsh M, Singh R, Rodriguez K, Gao X, Rahman MM, et al. Oxidative damage to myelin proteins accompanies peripheral nerve motor dysfunction in aging C57BL/6 male mice. J Neurol Sci. 2016;370:47-52.

6.Reina MA, Sala-Blanch X, Fernández P. Cross-sectional microscopic anatomy of the sciatic nerve and its dissected branches. Atl Fun Anat Reg Anesthesia and Pain Medicine.: Springer; 2015.p. 213-36.

7.Pan H-C, Cheng F-C, Chen C-J, Lai S-Z, Liu M-J, Chang M-H, et al. Dietary supplement with fermented soybeans, natto, improved the neurobehavioral deficits after sciatic nerve injury in rats. Neurol Res. 2013;31(5):441-52.

8.Yagasaki Y, Hayashi M, Tamura N, Kawakami Y. Gamma knife irradiation of injured sciatic nerve induces histological and behavioral improvement in the rat neuropathic pain model. PloS one. 2013;8(4):61010.

9.Kaya Y, Savas K, Sarikcioglu L, Yaras N, N Angelov D. Melatonin leads to axonal regeneration, reduction in oxidative stress, and improved functional recovery following sciatic nerve injury. Curr Neurovasc Res. 2015;12(1):53-62.

10.Simansky D, Paley M, Refaely Y, Yellin A. Diaphragm plication following phrenic nerve injury: a comparison of paediatric and adult patients. Thorax. 2002;57(7):613-6.

11.Andrade JG, Dubuc M, Ferreira J, Guerra PG, Landry E, Coulombe N, et al. Histopathology of cryoballoon ablation-induced phrenic nerve injury. J cardiovasc electrophysiol. 2014;25(2):187-94.

12.Loukas M, Du Plessis M, Louis RG, Tubbs RS, Wartmann CT, Apaydin N. The subdiaphragmatic part of the phrenic nerve–morphometry and connections to autonomic ganglia. Clin Ana. 2016;29(1):120-8.

13.Bigeleisen PE. Anatomical variations of the phrenic nerve and its clinical implication for supraclavicular block. Brit J Anaest. 2003;91(6):916-7.

14.Prakash PL, Prabhu L, Madhyastha S, Singh G. A variation of the phrenic nerve: case report and review. Singapore Med J. 2007;48(12):1156-7.

15.Banneheka S. Morphological study of the ansa cervicalis and the phrenic nerve. Ana Sci Int. 2008;83(1):31-44.

16.Fernando D, Ratnatunga C, Athapaththu R. Necrotizing Soft Tissue Infection Caused by Community Acquired Methicillin Resistant Staphylococcus aureus: An Emerging Deadly Entity. Sri Lanka J Forens Med Sci Law. 2015;5(2):16-9.

17.Finnie J. Forensic pathology of traumatic brain injury. Veterinary pathology. 2015. DOI:0300985815612155.

18.Al-Griw MA, Elnfati AH, Salama NM, Maamar MS, Treesh SA, Shaibi T. Mode of cell death in mouse brain following early exposure to low-dose trichloroethane: apoptosis or necrosis. Am J Biol Life Sci. 2015; 3(6):232-40.

19.Babaee A, Eftekhar-Vaghefi SH, Asadi-shekaari M, Shahrokhi N, Soltani SD, Malekpour-Afshar R, et al. Melatonin treatment reduces astrogliosis and apoptosis in rats with traumatic brain injury. Iran J Basic Med Sci. 2015;18(9):867.

20.Tank PW, Grant JCB.16th. Grant's dissector: Lippincott Williams & Wilkins; 2012.

21.Mohammadi M, Dehghani G. Evaluation of cerebral blood flow autoregulating during early phase of reperfusion rat model of transient focal ischemia. 2014;16(6):50-6. [In Persian]

22.Varshosaz J, Taymouri S, Pardakhty A, Asadi-Shekaari M, Babaee A. Niosomes of ascorbic acid and α-tocopherol in the cerebral ischemia-reperfusion model in male rats. Bio Med Res Inter. 2014; 2014. Article ID 816103.

[DOR: 20.1001.1.15614107.1395.19.3.8.9]
[DOI: 10.22088/jbums.19.3.59]

23.Boretius S, Escher A, Dallenga T, Wrzos C, Tammer R, Brück W, et al. Assessment of lesion pathology in a new animal model of MS by multiparametric MRI and DTI. Neuroimage. 2012;59(3):2678-88.
24.Okamoto Y, Yamamoto T, Kalaria RN, Senzaki H, Maki T, Hase Y, et al. Cerebral hypoperfusion accelerates cerebral amyloid angiopathy and promotes cortical microinfarcts. Acta neuropathologica. 2012;123(3):381-94.
25.Deng Y, Byth K, Paterson HS. Phrenic nerve injury associated with high free right internal mammary artery harvesting. Ann Thorac Surg. 2003;76(2):459-63.
26.Buch E, Vaseghi M, Cesario DA, Shivkumar K. A Novel Method to Prevent Phrenic Nerve Injury During Catheter Ablation. Heart rhythm: J Heart Rhythm Soc. 2007;4(1):95-8.
27.Dayal S, Ky M. The variations in the roots of origin of the phrenic nerve. J MGIMS. 2009;14:24-7.Available From: http://medind.nic.in/jaw/t09/i2/jawt09i2p24.pdf

[DOR: 20.1001.1.15614107.1395.19.3.8.9]
[DOI: 10.22088/jbums.19.3.59]