●مجلهٔ دانشگاه علوم پزشکی بابل، دوره نهم، شمارهٔ ۲، خرداد – تیر ۱۳۸٦، صفحه ٦١-٦٤
دریافت: ۸۵/۱۱/۱، ارسال جهت اصلاح: ۸۵/۱۲/۳، پذیرش: ۸٦/۲/۲٦

گزارش یک مورد درمان هموپتیزی شدید ناشی از آسپرژیلوما با تزریق داخل کاویتری آمفوتریسین B

مسعود علیالی *[1]، رجب پورحسن امیری[1]
۱- استادیار گروه داخلی دانشگاه علوم پزشکی بابل

سابقه و هدف: آسپرژیلوما می تواند عامل هموپتیزی شدید باشد. جراحی روش درمان انتخابی در هموپتیزی شدید ناشی از آسپرژیلومای ریه است. در بیمارانی که کاندیدای مناسبی برای جراحی نیستند می توان از تزریق داخل کاویتری آمفوتریسین B از طریق پوستی استفاده کرد.

گزارش مورد: بیمار مرد ۵۵ ساله ای است که ٤ روز قبل از مراجعه دچار هموپتیزی شدید شده بود. در سی تی اسکن کاویته ناشی از سل قدیمی همراه با توده قارچی در لوب فوقانی چپ دیده می شد. در برونکوسکوپی خونریزی فعال از انشعاب فوقانی چپ داشت. با توجه به اینکه بیمار کاندیدای مناسبی برای جراحی نبود، تحت راهنمایی سی تی اسکن کاتتر داخل کاویتری گذاشته شد و به مدت ۷ روز تزریق داخل کاویتری آمفوتریسین و برم هگزین انجام گرفت. تزریق داخل کاویتری آمفوتریسین باعث کاهش واضح هموپتیزی ظرف ٢٤ ساعت و قطع کامل خونریزی پس از ۷۲ ساعت شد.

بحث و نتیجه‌گیری: در بیمارانی که کاندیدای مناسبی جهت انجام عمل جراحی نیستند استفاده از تزریق داخل کاویتری آمفوتریسین می تواند در کنترل هموپتیزی شدید ناشی از آسپرژیلوما بکار رود.

واژه های کلیدی: ***هموپتیزی شدید، آسپرژیلوما، آمفوتریسین B.***

مجلهٔ دانشگاه علوم پزشکی بابل، دوره نهم، شماره ۲، خرداد- تیر ۱۳۸۶، صفحه۶۱-۶۴

مقدمه

آسپرژیلومای ریوی ناشی از رشد آسپرژیلوس در کاویته قبلی پارانشیم ریه است. شایعترین علامت در آسپرژیلوما هموپتیزی است که در ۷۵٪ بیماران دیده می شود و ممکن است گاهی شدید نیز باشد (۱). هموپتیزی شدید به خروج خون به میزان بیش از ۶۰۰-۱۰۰ میلی لیتر در ۲۴ ساعت گفته می شود. تنها ۵٪ هموپتیزی ها شدید می باشد ولی طبق بعضی از مطالعات تا ۸۰٪ موارد همراه با مرگ و میر هستند (۲). در گزارشهای مختلفی از تزریق داخل کاویتری آمفوتریسین در بیماران با آسپرژیلوما که کاندیدای مناسبی برای جراحی نیستند استفاده شده و به عنوان یک روش بی خطر و موثر در درمان هموپتیزی شدید ارزیابی شده است (۳-۶).

گزارش مورد

مرد ۵۵ ساله ای از ۱۰ روز قبل از مراجعه دچار هموپتیزی شده بود. هموپتیزی شدید به میزان حدود ۲۰۰ میلی لیتر را ۴ روز قبل از مراجعه ذکر می کرد. هموپتیزی شدید بیمار دو بار تکرار شده بود. خلط، تب، لرز، تعریق نداشت. سابقه سل ریوی را یک سال پیش داشتند که تحت درمان با داروهای ضد سل به مدت ۶ ماه قرار گرفته بودند. بیمار به دلیل سابقه دیابت تحت درمان با ۱۵ واحد انسولین NPH روزانه بود. در معاینه تعداد تنفس ۲۰ بار در دقیقه، ضربان قلب ۱۰۰ بار در دقیقه، فشارخون ۱۱۰/۷۰ میلمتر جیوه و درجه حرارت ۳۷/۲ درجه سانتیگراد بود. بیمار لاغری مفرط داشت.

[DOR: 20.1001.1.15614107.1386.9.2.9.2]

رونکای بازدمی و صداهای توبولار در سمع قله ریه چپ شنیده می شد. در روز اول بستری همو پتیزی شدید بیمار به میزان حدود ۲۵۰ – ۲۰۰ میلی لیتر تکرار شد. در سی تی اسکن یک کاویته در لوب فوقانی چپ همراه با توده فونگال دیده شد (شکل ۱).

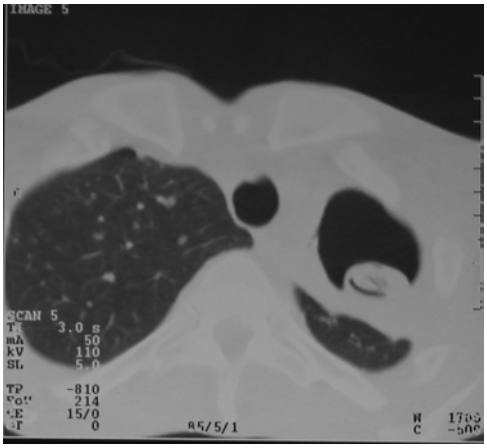

شکل ۱. کاویته لوب فوقانی چپ همراه با توده فونگال

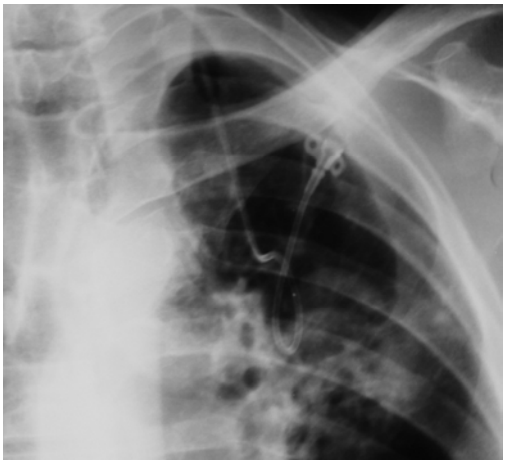

شکل ۲. کاتتر داخل کاویته

در برونکوسکوپی خونریزی فعال از انشعاب لوب فوقانی چپ مشهود بود. با توجه به اینکه بیمار کاندیدای مناسبی از نظر ریوی و بالینی برای جراحی نبود برای بیمار، با استفاده از سی تی اسکن، کاتتر (از نوع Central Venous Catheter,ARROW) در داخل کاویته لوب فوقانی چپ قرار داده شد (شکل ۲ و ۳). تزریق روزانه آمفوتریسین B ۵۰ میلی گرم در ۱۰ میلی لیترنرمال سالین و سپس ۸ میلیگرم برم هگزین در ۱۰ میلی لیتر نرمال سالین از طریق کاتتر داخل کاویتری انجام شد. همو پتیزی بیمار ظرف مدت ۲۴ ساعت به میزان قابل توجهی کاهش یافت و بعد از ۷۲ ساعت متوقف شد. تزریق داخل کاویتری آمفوتریسین B به مدت یک هفته ادامه پیدا کرد. در طول استفاده از دارو هیچ عارضه موضعی یا عمومی در بیمار دیده نشد. پس از یک هفته کاتتر خارج شد.

بحث و نتیجه گیری

در بیمار فوق با همو پتیزی شدید ناشی از آسپرژیلوما، تزریق پرکوتانئوس آمفوتریسین B بداخل کاویته محتوی توده قارچی باعث کنترل همو پتیزی در بیمار شد. در بیماران با آسپرژیلوما که دچار همو پتیزی شدید یا همو پتیزی تکرار شونده می شوند جراحی روش درمانی اصلی در نظر گرفته می شود (۷). اما در بیمارانی که تحمل جراحی را نداشته باشند توصیه به درمان مدیکال می شود.

در یک مطالعه تزریق پره کوتانئوس آمفوتریسین B در ۸ بیمار با همو پتیزی ناشی از آسپرژیلوما باعث قطع همو پتیزی ظرف مدت ۵ روز پس از شروع دارو در تمام بیماران شده بود. در این مطالعه در ۵ بیمار با کاویته چسبیده به جدار قفسه سینه، ۵۰ میلیگرم آمفوتریسن B در ۱۰ میلی لیتر دکستروز ۵٪ و سپس ۸ میلیگرم برم هگزین همراه با ۱۰ میلی لیتر نرمال سالین از طریق یک کاتتر فرنچ ۸ روزانه تا ۱۵ روز به داخل کاویته محتوی آسپرژیلوما تزریق شده بود. در ۳ بیمار دیگر که در فاصله بین کاویته و قفسه سینه بافت ریه قرار داشت درمان به صورت دو بار تزریق با فاصله ۳ روز از طریق یک سوزن با گیج ۲۰ انجام شده بود. نتیجه بدست آمده در این مطالعه مؤید مؤثر بودن تزریق آمفوتریسین B بداخل کاویته محتوی آسپرژیلوما در درمان همو پتیزی ناشی از آن بوده و در عین حال این روش درمانی کاملا" بدون خطر ارزیابی شده بود (۸).

در یک گزارش در دو بیمار با آسپرژیلومای ریه که دچار همو پتیزی شدید شده و کاندیدای مناسبی برای جراحی نبودند، تزریق داخل کاویتری آمفوتریسین انجام شده بود. در این دو بیمار آمبولیزاسیون شریانی موثر نبود. علاوه بر پاسخ عالی با از بین رفتن آسپرژیلوما پس از ۴–۳ هفته، همو پتیزی شدید نیز با تزریق آمینوکاپروئیک اسید کنترل شده بود (۳). در یک گزارش دیگر، یک مورد همو پتیزی شدید با تزریق داخل کاویتری آمفوتریسین بصورت

[DOR: 20.1001.1.15614107.1386.9.2.9.2]

موفقیت آمیزی کنترل شده بود. تزریق دارو در طی ۱۵ روز باعث قطع هموپتزی و بهبود رادیولوژیک آسپرژیلوما شده بود. هیچ عارضه ای در این بیمار دیده نشده بود (۴). در یک مطالعه هموپتزی در ۴ بیمار در زمینه آسپرژیلومای ریه با تزریق داخل کاویتری آمفوتریسین، ان استیل سیستئین و آمینوکاپروئیک اسید بصورت موفقیت آمیزی کنترل شده بود. مزایای این روش در بیماران با بیماری زمینه ای ریوی شدید شامل عدم کاهش بیشتر کارکرد ریه، راحتی و سرعت قرار دادن کاتتر داخل کاویته، پاسخ سریع به درمان، طول مدت کوتاه بستری، امکان کارگذاری مجدد کاتتر در همان ضایعه یا ضایعه کاویتری دیگر بیان شده بود (۵).

در یک مطالعه در ۶ بیمار با آسپرژیلومای ریوی علامت دار از تزریق داخل کاویتری آمفوتریسین استفاده شده بود. در ۴ بیمار بهبودی همراه با تثبیت یا محو شدن تغییرات رادیوگرافیک دیده شد. یک بیمار بدلیل عارضه سیستمیک دارو را تحمل نکرده و در یک بیمار نیز پاسخ بالینی و رادیوگرافیک وجود نداشت. به هر حال در این مطالعه نیز تزریق آمفوتریسین در بیمارانی که برداشت جراحی امکان پذیر نباشد پیشنهاد شده بود (۶).

در بیمارانی که ریسک بالا برای انجام درمان جراحی برای هموپتیزی شدید ناشی از آسپرژیلوما دارند از تزریق اینترا کاویتری یدور پتاسیم یا سدیم نیز استفاده شده است که باعث توقف هموپتیزی ظرف مدت ۷۲ ساعت در تمام بیماران مورد درمان شده است (۹). در بیمار مورد بحث نیز تزریق آمفوتریسین بداخل کاویته آسپرژیلوما باعث توقف کامل هموپتیزی ظرف مدت ۷۲ساعت شده و در عین حال هیچ عارضه زودرس ناشی از قرار گیری کاتتر در کاویته دیده نشد. به هر حال تزریق داخل کاویتری آمفوتریسین به عنوان یک روش درمانی مؤثر و بدون خطر در بیماران با هموپتیزی ناشی از آسپرژیلوما که کاندید مناسبی جهت انجام عمل جراحی نیستند بایستی در نظر گرفته شود.

تقدیر و تشکر

بدینوسیله از پرسنل محترم بخش رادیولوژی و ریه تقدیر بعمل می آید.

****

References

1.Glimp RA, Bayer AS. Pulmonary aspergilloma. Diagnostic and therapeutic considerations. Arch Intern Med 1983; 143(2): 303-8.

2. Cahill BC, Ingbar DH. Massive hemoptysis: assessment and management. Clin Chest Med 1994; 15(1): 147-67.

3. Ortiz de Saracho J, Perez Rodriquez E, Zapatero J, Sanchez J, Navio P, Flores J. Therapeutic alternatives in complicated nonsurgical pulmonary aspergillomas. Arch Bronconeumol 1995; 31(2): 83-5.

4. Klein JS, Fang K, Chang MC. Percutaneous transcatheter treatment of an intracavitary aspergilloma. Cardiovasc Intervent Radiol 1993; 16(5): 321-4.

5. Shapiro MJ, Albelda SM, Mayock RL, Mclean GK. Severe hemoptysis associated with pulmonary aspergilloma. Percutaneous intracavitary treatment. Chest 1988; 94(6):1225-31

6. Hargis JL, Bone RC, Stewart J, Rector N, Hiller FC. Intracavitary amphotereicin B in the treatment of symptomatic pulmonary aspergillomas. Am J Med 1980; 68(3): 389-94.

7. Chen J, Chang YL, Luh SP, Lee JM, Lee YC. Surgical treatment for pulmonary aspergilloma: a 28 year experience. Thorax 1997; 52(90): 810-3.

[DOR: 20.1001.1.15614107.1386.9.2.9.2]

8. Lee KS, Kim HT, Kim YH, Choe KO. Treatment of hemoptysis in patients with cavitary aspergilloma of the lung: value of precutaneous instillation of amphotericin B. Am J Roentgenol 1993; 161(4): 727-31.

9. Rumbak M, Kohler G, Eastrige C, et al. Topical treatment of life threatening hemoptysis from aspergilloma. Thorax 1996; 51(3): 253-5.

* آدرس نویسنده مسئول: بابل، بیمارستان شهید بهشتی، بخش داخلی، تلفن: ٤-۲۲۵۲۰۷۱-۰۱۱۱.

masoud_aliyali@yahoo.com

[DOR: 20.1001.1.15614107.1386.9.2.9.2]