● مجلهٔ دانشگاه علوم پزشکی بابل، دوره هشتم، شمارهٔ ۱، زمستان ۱۳۸٤، صفحه ۵۲-٤٦
دریافت: ۸۳/۱۱/۵، پذیرش: ۸٤/٤/۱

تأثیر مورفین برگلیکوکانجوگه های اپیتلیوم منی ساز در موش سفید کوچک با استفاده از روش لکتین هیستوشیمی

علیرضا محمودیان [۱*]، فرزانه زمان سلطانی [۲]، سیدحسن علوی [۱]، علیرضا فاضل [۳]

۱- استادیار گروه علوم تشریح و ژنتیک دانشگاه علوم پزشکی مشهد۲- استادیار گروه علوم تشریح دانشگاه علوم پزشکی قزوین۳- استاد گروه تشریح و ژنتیک دانشگاه علوم پزشکی مشهد

سابقه و هدف: تجویز مورفین در حیوانات باعث اختلالات فراوانی دربیضه وباروری میگردد. ازسوی دیگر نقش حیاتی گلیکوکانجوگیتها در اسپرماتوژنز نیز در بررسی های مختلف مورد تأ کید قرارگرفته است. لکتینها ترکیباتی هستند که می توانند به طور اختصاصی قندهای انتهایی گلیکوکانجوگیتها را شناسائی کنند. لذا این مطالعه به منظور بررسی آثار احتمالی مورفین بر گلیکوکانجوگیتهای بیضه انجام شد.

مواد و روشها: ۱۰۲ سر موش نرBALB/c ۲ تا ۴ ماهه، درسه گروه مساوی بررسی شدند. به یک گروه سولفات مورفین و به گروه دیگر سرم فیزیولوژی تزریق شد و گروه سوم بدون تغییر مطالعه شد. پس از تهیه بلوکهای پارافینی از بیضه ها، مقاطع۵ میکرومتری به دست آمده با استفاده از لکتین هیستوشیمی تحت تأثیر لکتینهای مختلف قرار گرفتند. شدت واکنش در سلولها ی اپیتلیوم منی ساز با استفاده از میکروسکپ نوری مطالعه ورتبه بندی گردید و سپس توسط آزمون آنالیز واریانس تجزیه وتحلیل انجام شد.

یافته ها: میانگین شدت واکنش به لکتین Wheat Germ Agglutinin(WGA) که برای اسید سیالیک اختصاصی است، بین گروه تجربی وگروه های شاهد و درکلیه سلولها، تفاوت معنی دار نشان داد($p<0/05$). درمورد سایر لکتینها که برای قندهای فوکوز، ان ـ استیل گالاکتوزآمین ودی ساکارید گالاکتوز- استیل گالاکتوزآمین اختصاصی هستند، تفاوت معنی دارآماری مشاهده نشد.

نتیجه گیری: کاهش واکنش به WGA، نشان دهنده کاهش میزان اسید سیالیک درنمونه های مورفینی است. با توجه به اهمیت اسید سیالیک در اسپرماتوژنز، می توان پیش بینی کرد که به دنبال کاهش محتوای اسید سیالیک، فرآیند اسپرماتوژنز دستخوش تغییرات نا مطلوبی شده و ازمیزان لقاح کاسته خواهد شد.

واژه های کلیدی: *اسپرماتوژنزسیس، مورفین، گلیکوکانجوگیتها، اسید سیالیک، لکتینها.*

مجلهٔ دانشگاه علوم پزشکی بابل، دوره هشتم، شمارهٔ ۱، زمستان ۱۳۸۴، صفحه ۵۲-۴۶

مقدمه

اعتیاد یکی از مشکلات بزرگ جوامع امروزی است که بیش از همه مردان جوان درسنین باروری با میانگین سنی۱۰±۳۳ را مبتلا می سازد(۱). آگاهی افراد از تأثیرات جسمانی منفی این مواد میتواند در جلوگیری از گرایش جوانان به آن مؤثر واقع شود. مطالعات قبلی، عوارض نامطلوب مصرف مواد مخدر بر باروری را نشان داده اند. در یک مطالعه، تجویز پتیدین به رت های نر باعث کاهش وزن بیضه ها، کاهش قطر لوله های منی ساز و مهارفرآیند اسپرماتوژنز شده است(۲). در بررسی دیگر، تزریق مورفین به رتهای نر منجر به کاهش معنی دار وزن بیضه ها، سمینال وزیکول و پروستات، افزایش میزان حاملگی کاذب و کاهش تعداد لانه گزینی ها در جفت های آنها گردیده است(۳). همچنین مطالعات دیگر نشان داده اند که رتهای نری که مادرشان در زمان بارداری، تحت تأثیر مورفین قرار

[DOR: 20.1001.1.15614107.1384.8.1.7.7]

گرفته اند، نیز دچار آسیب هائی نظیر فیبروز و آتروفی لوله های منی ساز، از بین رفتن سلولهای زایا و لیدیگ و کاهش استروئید سازی بیضه می شوند(۴). از سوئی دیگر کربوهیدرات ها از ترکیبات بسیار ضروری و مورد نیاز در فرآیند اسپرماتوژنز می باشند. گلیکوکانجوگیتها و به ویژه قندهای انتهائی آنها نقشی اساسی در چسبیدن سلولهای زایا به سلولهای سرتولی(۵)، تشکیل آکروزوم و غشاء سلولی، تکثیر و تمایز سلولهای زایا(۶) و حیات اسپرم(۵) دارند. مطالعات گسترده ای در خصوص اهمیت و نقش گلیکوکانجوگیت ها در فرآیند اسپرماتوژنز صورت گرفته است. Fujimoto و همکارانش به بررسی اهمیت یک گلیکولیپید به نام سمینولیپید پرداختند. این ترکیب دارای بنیان انتهائی گالاکتوز می باشد. آنها از موشهای جهش یافته ای استفاده کردند که قادر به انتقال گالاکتوز به پیش ساز سمینولیپید نبودند و مشاهده کردند که در این موشها اسپرما توژنز در انتهای مرحله پاکیتن ختم شده و سلولهای اسپرماتوژنیک دچار دژنراسیون و نابودی می شوند(۶). یکی دیگر از قندهای انتهائی بسیار مهم، اسید سیالیک می باشد. Froman و همکارانش دریافتند که پس از برداشتن اسید سیالیک از سطح اسپرم، میزان باروری در نتیجه افزایش میزان توقیف و یا سرکوب توسط سیستم ایمنی در دستگاه تناسلی ماده به مقدار زیادی کاهش می یابد. به نظر می رسد که برداشته شدن اسید سیالیک که پوششی بر روی نواحی آنتی ژنیک اسپرمها بوده است موجب ظاهر شدن این مناطق شده است(۷). اسید سیالیک همچنین در ترکیب گانگلیوزیدهای کمپلکس وجود دارد. نقش گانگلیوزیدهای کمپلکس را انتقال تستوسترون از سلول های لیدیگ به جریان خون و لوله های منی ساز مطرح کرده اند. این ترکیبات علاوه بر اسید سیالیک دارای قند انتهائی ان ـ استیل گالاکتوز آمین نیز می باشند. در موشهائی که انتقال این قند به پیش ساز گانگلیوزیدها صورت نمی گیرد، سطح سرمی تستوسترون پائین بوده درحالیکه در سلولهای لیدیگ تجمع می یابد. آتروفی بیضه ها و عقیمی نیز از نتایج دیگر این اختلال گزارش شده است(۸).

یکی از روشهائی که به وسیله آن می توان قندهای انتهائی را شناسائی کرد استفاده از لکتین ها است(۹). لکتینها پروتئین یا گلیکوپروتئین های با منشاء گیاهی یا جانوری هستند که به طور اختصاصی به قندهای انتهائی متصل می شوند. مطالعات فراوانی درمورد «لکتین هیستوشیمی» بافت طبیعی بیضه در انسان و سایر حیوانات صورت گرفته است و الگوی واکنش و توزیع قندهای مختلف توصیف گردیده است. از جمله می توان به مطالعات صورت گرفته توسط Soderstrom و همکارانش بر روی رت (۹)، Arya و همکارانش برروی بیضه رت(۱۰)، گاو (۱۱)، موش (۱۳و۱۲) و بالاخره برروی انسان اشاره نمود(۱۵و۱۴) درحالیکه تا کنون هیچ مطالعه ای درمورد اثر مواد مخدر بر روی گلیکوکانجوگیت های بافت بیضه صورت نگرفته است، لذا در پاسخ به این سئوال که آیا وابستگی مزمن داروئی به مورفین باعث ایجاد تغییر در گلیکوکانجوگیت های لوله های منی ساز – که در فرآیند اسپرماتوژنز اهمیت زیادی دارند – می شود یا خیر، این تحقیق انجام شد.

مواد وروشها

تعداد ۱۰۲ سر موش نر بالغ از نژاد BALB/c از مؤسسه تحقیقات واکسن و سرم سازی رازی مشهد تهیه گردید. کلیه حیوانات در سن ۲ تا ۴ ماهگی و وزن بین ۲۵ تا ۳۰ گرم انتخاب شدند. پس از توزین به طور تصادفی به سه گروه کنترل ۱ یا گروه طبیعی (Intact)، کنترل۲ یا گروهی که سرم فیزیولوژی دریافت کردند(Sham) و گروه تجربی (Experimental) که سولفات مورفین دریافت کردند، تقسیم شدند. تمامی حیوانات در شرایط استاندارد از نظر درجه حرارت(۲±۲۲ درجه سانتیگراد)، رطوبت(۵۰٪)، ۱۲ ساعت روشنائی و تاریکی متناوب و دسترسی آزاد به آب و مواد غذائی، نگهداری شدند.

ایجاد وابستگی داروئی مزمن: میزان و نحوه تزریق مورفین براساس جدول مقیاس بندی دوز و پروتکلهای ارائه شده در منابع موجود تعیین گردید(۱۶). به این ترتیب که تزریق سولفات مورفین در ۷ روز متوالی و به ترتیب دوزهای ۱۰،۲۰، ۴۰ ، ۴۰، ۸۰، ۸۰ و ۸۰ و سرانجام ۱۰۰ میلیگرم بر کیلوگرم وزن حیوانات به صورت زیر پوستی (S.C) انجام شد. مقدار دارو در هر روز منقسم بر سه بخش و به صورت سه بار درروز به حیوانات تزریق گردید(۱۶). جهت کنترل و اطمینان از ایجاد وابستگی داروئی درحیوانات در روز هشتم مقدار ۵۰ میلی گرم بر کیلوگرم نالوکسان به صورت زیر پوستی

[DOR: 20.1001.1.15614107.1384.8.1.7.7]

تزریق شد(۱۶). مشاهده پرشهائی که درآن چهار دست و پای حیوان همزمان از سطح افقی فاصله می گیرد به عنوان علامت وابستگی داروئی و سندرم ترک در نظر گرفته شد. برای حذف تأثیر احتمالی استرس تزریق بر نتایج، به گروه کنترل ۲، با حجم و دفعات مشابه، سرم فیزیولوژی تزریق گردید. تحت شرایط بیهوشی با کلروفرم، بیضه ها خارج و به مدت ۴۸ ساعت در فیکساتیوB4G قرار گرفتند. B4G شامل شش درصد کلرید مرکوریک، یک درصد گلوتارالدئید و یک درصد استات سدیم می باشد. pH این محلول باید ۶ باشد(۱۷). پس از فیکساسیون مراحل آماده سازی معمولی یعنی آب گیری در الکلهای صعودی، شفاف سازی در گزیلل، آغشته سازی وقالب گیری با پارافیـن را طی کرده و از بلوک های پارافینی به دست آمده برشهای ۵ میکرونی تهـیه شد(۱۸).

مقاطع ،به منظور برداشتن کامل املاح مرکوریک موجود در فیکسB4G به مدت ده دقیقه در محلول Alcoholic Iodine قرارگرفتند. سپس برای خنثی کردن پراکسیدازهای با منشاء داخلی (Endogenous Peroxidases) به مدت ۴۵ دقیقه در محلول ۱٪ آب اکسیژنه درمتانول و در شرایط تاریکی قرار داده شدند(۱۹). پس از شستشو در محلول بافر فسفات بر روی هر لام چند قطره لکتین رقیق شده با بافر فسفات به نـسبت ۱:۱۰۰ ریخته شد(۲۰و۱۷). لکتینها به صورت کونژوگه با Horse Radishe Peroxidase (HRP) از شرکت Sigma -Aldrich خریداری شده بود. پس از گذشت ۲ساعت، کلیه لامها با بافر فسفات سالین شسته و به مدت ده دقیـقه در مجاورتDiaminobenzidine (DAB) با غلظـت۰/۰۳ گرم در صد سی سی بافر فسفات که به آن ۲۰۰ میکرو لیتر آب اکسیژنه افزوده شده، قرار گرفتند. از آنجائیکه اتصال لکیتن به قند انتهائی قابل مشاهده نیست، ازDAB استفاده می شود. با اتصال این ترکیب به HRP در مجاورت H_2O_2 رنگ قهوه ای ظاهر می شود. از آنجائیکه HRP نیز به لکتین متصل است، به طور غیر مستقیم محل اتصال به قندها مشخص می گردد. سپس کلیه لامها به مدت پنج دقیقه در محلول آلسین بلو با pH ۲/۵ بمنظور ایجاد رنگ زمینه قرار گرفتند(۲۰و۱۷).

لکتین ها ی بکار برده شده دراین مطالعه عبارتند از: Glycine Max Agglutinin (SBA) که برای قند انتهائی ان ـ استیل گالاکتوز آمین اختصاصی است , Arachis Hypogaea Agglutinin(PNA) اختصاصی برای دی ساکارید انتهائی گالاکتوز- ان استیل گالاکتوز آمین، Lotus Tetragonolobus Agglutinin(LTA) که لکتین اختصاصی برای قند انتهائی فوکوز می باشدو Wheat Germ Agglutinin(WGA) اختصاصی برای اسید سیالیک (ان ـ استیل نورآمینیک اسید).

لامهای تهیه شده با استفاده از میکروسکپ نوری مورد بررسی قرار گرفتند. بر اساس شدت واکنش به لکتینها، نمرات صفر (عدم واکنش) تا چهار (حد اکثر واکنش) برای هر یک از سلولها منظور شد. این روش رتبه بندی واکنش ها بر اساس مطالعات Arya (۱۱و۱۰) و Burkett (۲۱) انجام شد.

تحلیل آماری: داده ها با استفاده از نرم افزار SPSS و آزمون های آماری آنالیز واریانس (ANOVA) و توکی (Tukey) مورد تجزیه و تحلیل قرار گرفتند و $p<0/05$ معنی دار در نظر گرفته شد.

یافته ها

آنالیز واریانس داده های حاصل از لکتینهای LTA، SBA، PNA و مقایسه سه گروه با هم تفاوت معناداری بین میانگین های شدت واکنش ها را نشان نداد. در مورد لکتین LTA به طور کلی هیچ گونه واکنشی در بافت بیضه مشاهده نشد. این عدم واکنش در مورد هر سه گروه مورد بررسی مشاهده گردید. در مورد لکتین SBA که واکنش های قابل توجهی در گروه طبیعی ایجاد نمودند، وضعیت مشابهی از نظر شدت و الگوی واکنش در گروههای کنترل ۲ و تجربی نیز مشاهده گردید. به این ترتیب که در سلولهای اسپرماتوگونی واکنشی مشاهده نشد و واکنش ها در اسپرماتوسیتهای اولیه ظاهر شده و با پیشروی فرآیند اسپرمیوژنز در میزان واکنش ها به ویژه در ناحیه آکروزمی سلول ها افزایش مشاهده شد. در مراحل انتهائی اسپرمیوژنز و بلوغ اسپرم ها، شدت این واکنش ها کاهش نشان می داد. در هر سه گروه همین الگوی واکنش مشاهد گردید(تصاویر ۱و۲). واکنش به لکتین MPA مشابه با SBA بود با این تفاوت که به طور کلی شدت واکنش ها در کلیه موارد بیشتر از SBA بود. ولی در مورد این لکتین نیز هر سه گروه به نحو مشابهی پاسخ دادند و تفاوتی مشاهده نگردید.

[DOR: 20.1001.1.15614107.1384.8.1.7.7]

جدول ۱. مقایسه میانگین شدت واکنش به لکتین WGA در سلول های مختلف اپیتلیوم منی ساز در گروه های مورد مطالعه

سلولها / گروهها	سلول سرتولی	اسپرماتوسیت اولیه	اسپرماتید گرد	اسپرماتید طویل	اسپرماتوگونی
کنترل ۱	۲/۰۶±۰/۲۴*	۱/۰۶±۰/۲۴	۱/۲۴±۰/۴۳	۲/۸۷±۰/۳۳	۲/۰۹±۰/۲۹
کنترل ۲	۲/۰۹±۰/۲۹*	۱/۰۳±۰/۱۷	۱/۳۳±۰/۴۷	۲/۹۳±۰/۲۴	۲/۰۶±۰/۲۴
تجربی	۰/۰۹±۰/۲۹*	۰/۵۷±۰/۵۰	۰/۹۶±۰/۳۰	۱/۲۴±۰/۴۳	۰/۹۰±۰/۲۹
ارزش P	<۰/۰۰۰۱**	<۰/۰۰۰۱**	<۰/۰۰۱**	<۰/۰۰۰۱**	<۰/۰۰۰۱**

* =Mean ± SEM ** = p<0.05 = Significant

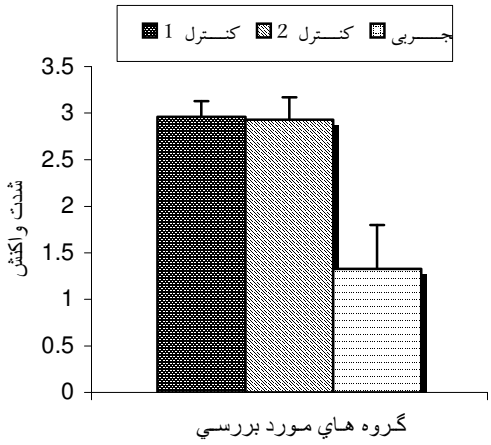

نمودار۱. مقایسه میانگین واکنش ها در آکروزم اسپرماتید گرد به WGA درگروه های مختلف مورد بررسی. تفاوت بین گروههای کنترل با گروه تجربی معنی دار است(p<۰/۰۵).

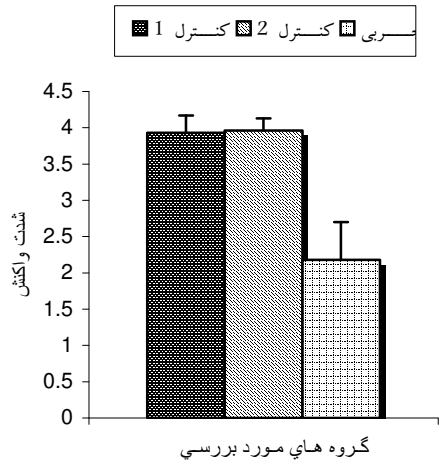

نمودار۲. مقایسه میانگین واکنش ها در آکروزم اسپرماتید طویل به WGA درگروه های مختلف مورد بررسی. تفاوت بین گروههای کنترل با گروه تجربی معنی دار است(p<۰/۰۵) .

در خصوص لکتین WGA وضعیت متفاوت بود و تفاوت معنی دار آماری بین سه گروه مشاهده گردید. به منظور مشخص شدن گروه هائی که این اختلاف میان آنها وجود دارد تست توکی انجام شد. نتایج تست توکی نشان داد که میانگین کلیه واکنشها به لکتین WGA بین گروه های کنترل ۱و۲ درمقایسه با گروه تجربی، تفاوت معنادارآماری دارد(تصاویر۳و۴)، درحالیکه هیچیک از تفاوتهای بین گروه های کنترل ۱و ۲ با یکدیگر معنی دار نبودند. نتایج مربوط به این لکتین در جدول (۱) و نمودارهای (۱و۲) آمده است.

بحث و نتیجه گیری

مقایسه گروه های کنترل با گروه تجربی نشان دهنده کاهش معنی دار واکنش ها به لکتین WGA می باشد (تصاویر ۴و ۳) و می توان نتیجه گرفت که وابستگی مزمن داروئی به مورفین باعث تغییر در گلیکوکانجوگیتهای حاوی این قند انتهائی و کاهش مقدار این قند انتهائی می گردد. وجود مقدار فراوان این قند در نمونه های طبیعی و اهمیت فوق العاده آن در ارتباط با اسپرماتوژنز به عنوان یک گیرنده سطحی و یا مهارکننده سایر گیرنده ها، ایجاد شارژ منفی در سطح سلولها، دخالت درمیان کنش های سلولی (۲۳و۲۲)، بلوغ بعدی اسپرمها و حتی لقاح دارد، میتوان پیش بینی کرد که احتمالا با کاهش میزان اسید سیالیک به دنبال تجویز مورفین از میزان لقاح کاسته شده و یا درتوانائی باروری اختلال ایجاد شود.

[DOR: 20.1001.1.15614107.1384.8.1.7.7]

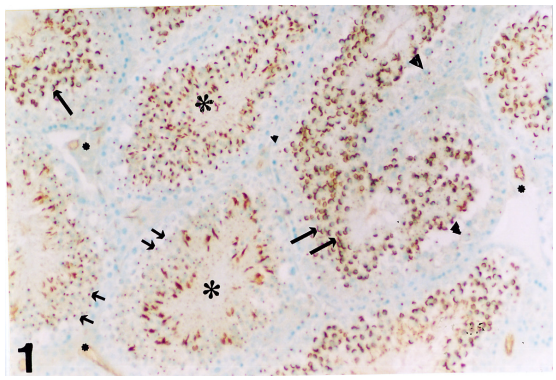

تصویر ۱. مقاطع لوله های منی ساز دریک موش طبیعی. رنگ آمیزی شده با آلسین بلو و لکتین SBA ۲۰۰×، پیکان کوتاه: اسپرماتید گرد درابتدای اسپرمیوژنز، پیکان بزرگ: اسپرماتید گرد درانتهای تکامل خود، سرفلش کوچک: سلول اسپرماتوگونی، ستاره کوچک: بافت بینابینی، ستاره بزرگ: مجرای لوله منی ساز

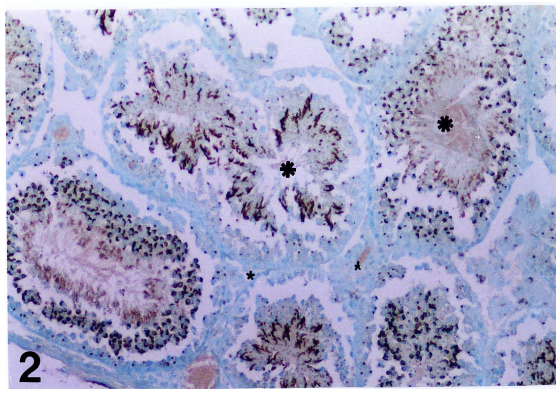

تصویر۲. مقاطع لوله های منی ساز درموشی که مورفین دریافت کرده است. رنگ آمیزی شده با آلسین بلو ولکتین SBA ۲۰۰×، ستاره کوچک: بافت بینابینی، ستاره بزرگ: مجرای لوله منی ساز، همانطور که مشاهده میشود از شدت واکنش در سلولها درمقایسه با بافت طبیعی کاسته نشده وتغییری مشاهده نمیشود.

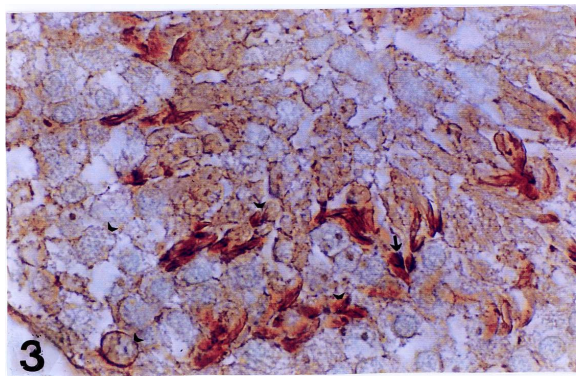

تصویر ۳. بخشی از مقطع عرضی یک لوله منی ساز دریک موش طبیعی ، رنگ آمیزی شده با لکتین WGA و آلسین بلو، ۱۰۰۰×، فلش های بلند: اسپرماتوسیت اولیه، فلش های کوتاه: اسپرماتید.

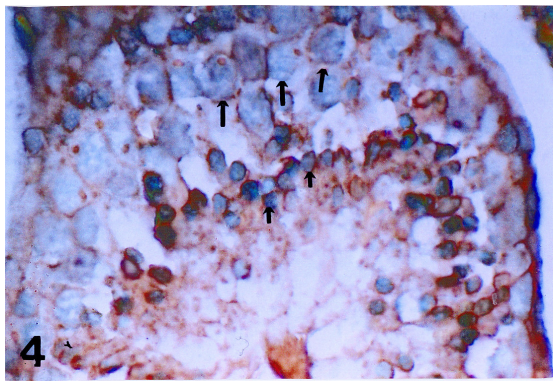

تصویر ۴. بخشی از مقطع عرضی یک لوله منی ساز درموشی که مورفین دریافت کرده است. رنگ آمیزی شده با WGA و آلسین بلو، ۱۰۰۰×،فلشهای بلند: اسپرماتوسیت اولیه، فلش های کوتاه: اسپرماتید. شدت واکنش ها در نمونه های مورفینی کاهش نشان میدهند.

در بسیاری از موارد پاتولوژیک منجر به ناباروری نیز کاهش مقدار اسید سیالیک یکی از تغییراتی است که گزارش شده است و می تواند تایید کننده ارتباط و نقش اسید سیالیک در توانائی باروری باشد(۲۴و۱۵). درحالیکه در میزان گیرنده های لکتینهای PNA، SBA (تصویر ۱و۲). یعنی دی ساکارید گالاکتوز- ان استیل گالاکتوزآمین و قند انتهائی ان – استیل گالاکتوز آمین تغییری مشاهده نمی شود. عدم واکنش به لکتین LTA در نمونه طبیعی نشان می دهد که قند انتهائی فوکوز درارتباط با اسپرما توژنز، احتمالا نقشی به عهده ندارد و وابستگی مزمن به مورفین نیز تغییری در این وضعیت ایجاد نمی کند. از آنجائیکه تا کنون هیچ مطالعه ای درارتباط با اثرات مورفین و یا سایر مواد مخدر دیگر بر گلیکوکانجوگیتهای بافت بیضه انجام نشده است، تا بتوان نتایج بدست آمده را با آنها مقایسه نمود، پیشنهاد می گردد تا درمطالعات آینده با استفاده از سایرحیوانات آزمایشگاهی، فیکساتیوهای دیگر، لکتینهای دیگرکه برای سایر قندهای انتهائی اختصاصی هستند و یا حتی بررسی اثر مورفین بر گلیکوکانجوگیتها با استفاده از روشهای دیگری به جز لکتین هیستوشیمی، این بررسی تکرار گردد.

تقدیر و تشکر

بدینوسیله از حمایت مالی و همکاری معاونت محترم پژوهشی دانشگاه علوم پزشکی مشهد و همچنین از خدمات فنی خانم متجدد در امرکمک به انجام کارهای آزمایشگاهی تقدیر می شود.

[DOR: 20.1001.1.15614107.1384.8.1.7.7]

References

1. Mokri A. Brief overview of the status of drug abuse in Iran. Arch Iranian Med 2002; 5(3): 184-90.

2. Patil S, Patil S, Londonkar R, Patil SB. Effect of pethidine on spermatogenesis in albino rats. Indian J Pharmacol 1998; 30(1): 249-53.

3. Cicero TJ, Davis LA, LarRegina MC, Meyer ER, Schlegel MS. Chronic opiate exposure in the male rat adversely affected fertility. Pharmacol Biochem Behav 2002; 72(1-2): 157-63.

4. Siddiqui A, Haq S, Shaharyar S, Haider SG. Morphine induces reproductive changes in female rats and their male offspring. Reprod Toxicol 1995; 9(2): 143-51.

5. Akama TO, Nakagawa H, Sugihara K, et al. Germ cell survival through carbohydrate mediated with sertoli. Science 2002; 295(5552): 53-4.

6. Fujimoto H, Tadano Aritomi K, Tokumasu A, Ito K, Hikita T, Suzuki K, Ishizuka I. Requirement of seminolipid in spermatogenesis revealed by UDP-galactose: ceramide galactosyltransferase deficient mice. J Biol Chem 2000; 275(30): 22623-6.

7. Montreuil J, Vliegenthart JFG, Schachter H. Glycoproteins II, 1st ed, Amsterdam. Elsevier Science 1997; pp: 357-403.

8. Takamia K, Yamamato A, Furukawa K, et al. Complex gangliosides are essential in spermatogenesis of mice: possible roles in the transport of testosterone. Biochemistry 1998; 95(21): 12147-52.

9. Soderstrom KO, Malmi R, Karjalainen K. Binding of fluorescein isothiocyanate conjugated lectins to rat spermatogenetic cells in tissue sections. Enhancement of lectin fluorescence obtained by fixation in Bouin's fluid. Histochemistry 1984; 80(6): 575-9.

10. Arya M, Vanha Perttula T. Distribution of lectin binding in rat testis and epididymis. Andrologia 1984; 16(6):495-508.

11. Arya M, Vanha Perttula T. Lectin binding pattern of bull testis and epididymis. J Androl 1985; 6(4): 230-42.

۱۲. زمان سلطانی ف، محمودیان ع ر، علوی ح، فاضل ع ر. بررسی لکتین هیستوشیمیایی گلیکوکانجوگیت های اپیتلیوم منی ساز در موش. مجله علوم تشریح ایران ۱۳۸۲؛ ۵: ۳۷-۲۹.

۱۳. زمان سلطانی ف، محمودیان ع ر، علوی ح، فاضل ع ر. بررسی توزیع طبیعی اسید سیالیک درروند اسپرماتوژنز موش. علوم پایه پزشکی ایران۱۳۸۲؛ ۶(۲): ۵۴-۱۴۹.

14. Malmi R, Kallajoki M, Suominen J. Distribution of glycoconjugates in human testis. A histochemical study using fluorescein- and rhodamine- conjugated lectins. Androl 1987; 19(3): 322-32.

15. Gheri G, Sgambati E, Thyrion GD, Vichi D, Orlandini GE. The oligosaccharidic content of the glycoconjugates of the prepubertal descended and undescended testis: Lectin histochemical study. Ital Anat Embryol 2004; 109(2): 69-84.

16. Kest B, Palmese CA, Hopkins E, Adler M, Juni A. Assessment of acute and chronic morphine dependence in male and female mice. Pharmacol Biochem Behav 2001; 70(1): 149-56.

17. Fazel A, Schulte B, Thompson R. Lectin histochemistry of the embryonic heart: Fucose specific lectin binding sites in developing rats and chicks. Am J Anat 1989; 184(1): 76-84.

[DOR: 20.1001.1.15614107.1384.8.1.7.7]

18. Bancroft JD, Gamble M. Theory and practice of histological techniques, 5th ed. New york, Churchill Livingstone 2002; pp: 86-8, 761.

19. Gotz W, Qondumatteo F. Glycoconjugate distribution in early human notochord and axial mesenchyme. Acta Histochem 2001; 103(1): 21-35.

20. Ganji FC, Fazel AR. Lectin binding pattern in the microenvironment of the mouse developing T-cell. Ir Biomed J 2003; 7(1): 19-22.

21. Burkett BN, Schulte BA, Spicer SS. Histochemical evaluation of glycoconjugates in the male reproductive tract with lectin-horseradish peroxidase conjugates. Am J Anat 1987; 178(1): 23-9.

22. Ertl C, Wrobel KH. Distribution of sugar residues in the bovine testis during postnatal ontogenesis demonstrated with lectin-horse radish peroxidase conjugates. Histochemistry 1992; 97(2): 161-7.

23. Russinova AI, Atanassova NN, Paskaleva ML, Kancheva LS. Acrosomal component of rat round spermatids recognized by a novel monoclonal antibody. Endocr Regul 1998; 32(3): 155-9.

24. Gupta RS, Bhatnager AK, Joshi YC, Sharma R, Sharma A. Effects of Plumieride, an iridoid on spermatogenesis in male albino rats. Phytomedicine 2004; 11(2-3): 169-74.

* آدرس نویسنده مسئول: مشهد، دانشگاه علوم پزشکی، گروه علوم تشریح، تلفن: ٤-٨٥٤٤٠٨١-٥١١.

arm@yahoo.com

[DOR: 20.1001.1.15614107.1384.8.1.7.7]