Journal of
Babol University of Medical Sciences
مجله علمی دانشگاه علوم پزشکی بابل
e-ISSN: 2251-7170 p-ISSN: 1561-4107

Comparison of Immunohistochemical Expression of Oct4 in Oral and Cutaneous Squamous Cell Carcinoma

R. Gorgani Firuzjaee (DDS)[1], M. Seyedmajidi (DDS, MS)[*2], Gh. Kamrani (MD)[3], S. Seyedmajidi (PhD)[4]

1.Student Research Committee, Babol University of Medical Sciences, Babol, I.R.Iran.
2.Oral Health Research Center, Health Research Institute, Babol University of Medical Sciences, Babol, I.R.Iran.
3.Cancer Research Center, Health Research Institute, Babol University of Medical Sciences, Babol, I.R.Iran.
4.Dental Materials Research Center, Health Research Institute, Babol University of Medical Sciences, Babol, I.R.Iran.

[*]Corresponding Author: M. Seyedmajidi (DDS, MS)
Address: Oral Health Research Center, Health Research Institute, Babol University of Medical Sciences, Babol, I.R.Iran.
Tel: +98 (11) 32291408. **E-mail:** ms_majidi79@yahoo.com

Article Type
Research Paper

Received:
Apr 14th 2024
Revised:
Jun 9th 2024
Accepted:
Aug 10th 2024

ABSTRACT

Background and Objective: Oral squamous cell carcinoma (OSCC) is the most common oral cancer in the world, and cutaneous squamous cell carcinoma (CSCC) is the second most common skin cancer. Oct4 acts as a master regulator for self-renewal ability and in cancer stem cells and regulates tumor proliferation. The present study was conducted to compare the immunohistochemical expression of Oct4 in OSCC and CSCC, considering the different biological behavior of these two lesions.

Methods: In this cross-sectional study, immunohistochemical staining for Oct4 was performed on 60 paraffin-embedded blocks (30 OSCC and 30 CSCC). Clinical information was extracted from the patients' medical records. Oct4 expression was graded and compared according to the percentage of stained cells and the staining intensity of cells and their sum.

Findings: In this study, 63.3% of OSCC lesions and 56.7% of CSCC lesions had staining above 50%, and the difference between them was not significant. The two types of lesions did not differ in terms of staining intensity, percentage of tumoral cells staining, and final score. There was no association between Oct4 expression and lesion differentiation, clinical stage, lymph node involvement, and lesion location in OSCC patients. In CSCC patients, tumor differentiation and lesion location were also not associated with Oct4 expression.

Conclusion: The results of the present study showed that Oct4 may not be a suitable marker to explain the different clinical behavior of OSCC and CSCC, but the high expression of Oct4 in a high percentage of OSCC and CSCC samples supports the oncofetal role of this marker in these lesions.

Keywords: *Squamous Cell Carcinoma, Metastasis, Prognosis, Transcription Factor Oct4*.

Cite this article: Gorgani Firuzjaee R, Seyedmajidi M, Kamrani Gh, Seyedmajidi S. Comparison of Immunohistochemical Expression of Oct4 in Oral and Cutaneous Squamous Cell Carcinoma. *Journal of Babol University of Medical Sciences*. 2025; 27: e35.

Copyright © 2024 Babol University of Medical Sciences. Published by Babol University of Medical Sciences. This work is licensed under a Creative Commons Attribution-NonCommercial 4.0 International license (https://creativecommons.org/licenses/by-nc/4.0/). Noncommercial uses of the work are permitted, provided the original work is properly cited.

Journal of
Babol University of Medical Sciences
مجله علمی دانشگاه علوم پزشکی بابل
e-ISSN: 2251-7170 p-ISSN: 1561-4107

مقایسه بیان ایمونوهیستوشیمیایی نشانگر Oct4 در کارسینوم سلول سنگفرشی دهان و پوست

رضا گرگانی فیروزجایی (DDS)[۱]، مریم سیدمجیدی (DDS, MS)[۲*]، قدسیه کامرانی (MD)[۳]، سیدعلی سیدمجیدی (PhD)[۴]

۱. کمیته تحقیقات دانشجویی، دانشگاه علوم پزشکی بابل، بابل، ایران
۲. مرکز تحقیقات سلامت و بهداشت دهان، پژوهشکده سلامت، دانشگاه علوم پزشکی بابل، بابل، ایران
۳. مرکز تحقیقات سرطان، پژوهشکده سلامت، دانشگاه علوم پزشکی بابل، بابل، ایران
۴. مرکز تحقیقات مواد دندانی، پژوهشکده سلامت، دانشگاه علوم پزشکی بابل، بابل، ایران

نوع مقاله
مقاله پژوهشی

دریافت:
۱۴۰۳/۱/۲۶
اصلاح:
۱۴۰۳/۳/۲۰
پذیرش:
۱۴۰۳/۵/۲۰

چکیده

سابقه و هدف: کارسینوم سلول سنگفرشی دهان (Oral Squamous Cell Carcinoma= OSCC) شایع‌ترین سرطان دهان در جهان است و کارسینوم سلول سنگفرشی پوست (Cutaneous Squamous Cell Carcinoma= CSCC) دومین کانسر شایع پوستی است. Oct4 به عنوان تنظیم کننده اصلی برای توانایی خودتجدیدی و در سلول‌های بنیادی سرطانی و تنظیم قابلیت تکثیر تومور عمل می‌کند. هدف از مطالعه حاضر مقایسه بیان ایمونوهیستوشیمیایی Oct4 در OSCC و CSCC با توجه به رفتار بیولوژیک متفاوت این دو ضایعه می‌باشد.

مواد و روش‌ها: در این مطالعه مقطعی، رنگ آمیزی ایمونوهیستوشیمیایی برای Oct4 بر روی ۶۰ بلوک پارافینه (۳۰ مورد OSCC و ۳۰ مورد CSCC) انجام شد. اطلاعات بالینی از پرونده بیماران استخراج گردید. بیان Oct4 با توجه به درصد سلول‌های رنگ شده و شدت رنگ پذیری سلول‌ها و جمع آن‌ها درجه بندی و مقایسه شد.

یافته‌ها: در این مطالعه ۶۳/۳٪ از ضایعات OSCC و ۵۶/۷٪ از ضایعات CSCC رنگ پذیری بالای ۵۰٪ داشتند که تفاوت بین آن‌ها معنی‌دار نبود. دو نوع ضایعه از نظر شدت رنگ پذیری و درصد رنگ پذیری سلول‌های تومورال و نمره نهایی تفاوتی نداشتند. ارتباطی بین تمایز ضایعه، مرحله بالینی، درگیری عقده‌های لنفاوی و محل ضایعه با بیان Oct4 در بیماران OSCC دیده نشد. در بیماران CSCC نیز تمایز تومور و محل ضایعه ارتباطی با بیان Oct4 نداشت.

نتیجه‌گیری: نتایج مطالعه حاضر نشان داد که Oct4 احتمالاً نمی‌تواند نشانگر مناسبی جهت توجیه رفتار بالینی متفاوت OSCC و CSCC باشد ولی بیان بالای Oct4 در درصد بالایی از نمونه‌های OSCC و CSCC از نقش انکوفتالی این نشانگر در ضایعات مذکور حمایت می‌نماید.

واژه‌های کلیدی: کارسینوم سلول سنگفرشی، متاستاز، پیش آگهی، فاکتور رونویسی اکتامر-۴.

استناد: رضا گرگانی فیروزجایی، مریم سیدمجیدی، قدسیه کامرانی، سیدعلی سیدمجیدی. مقایسه بیان ایمونوهیستوشیمیایی نشانگر Oct4 در کارسینوم سلول سنگفرشی دهان و پوست. مجله علمی دانشگاه علوم پزشکی بابل. ۱۴۰۴؛ ۲۷: e۳۵.

▣ این مقاله مستخرج از پایان نامه رضا گرگانی فیروزجایی دانشجوی رشته دندانپزشکی و طرح تحقیقاتی به شماره ۷۲۴۱۳۴۴۱۵ دانشگاه علوم پزشکی بابل می‌باشد.

* مسئول مقاله: دکتر مریم سیدمجیدی

آدرس: بابل، دانشگاه علوم پزشکی بابل، پژوهشکده سلامت، مرکز تحقیقات سلامت و بهداشت دهان. تلفن: ۰۱۱-۳۲۲۹۱۴۰۸ رایانامه: ms_majidi79@yahoo.com

مقدمه

کارسینوم سلول سنگفرشی دهان (Oral Squamous Cell Carcinoma= OSCC) ششمین سرطان شایع در جهان است. سالانه بیش از ۳۰۰۰۰۰ مورد بروز کارسینوم سلول سنگفرشی دهان در جهان گزارش می‌شود (۱) و خطر متاستازی درحدود ۶/۲٪ تا ۹/۱٪ دارد (۲). با وجود پیشرفت در تکنیک‌های تشخیصی و با استفاده از درمان‌های حال حاضر (شامل جراحی همراه با پرتودرمانی به عنوان درمان کمکی)، نرخ بقا هنوز پایین بوده و میزان بقای ۵ ساله افراد از زمان تشخیص حدود ۵۰٪ است (۳و۱). از این رو نیاز است تا فعالیت تکثیری، درجه تمایز و ظرفیت تهاجم و متاستاز تومور بیشتر بررسی شود (۴). بنابراین بررسی مولکول‌های هدف که مرتبط با رفتار بالینی و پیش آگهی تومور می‌باشد، جهت درمان هدفمند مولکولی ضروری به نظر می‌رسد (۶و۵). اکثر تومورهای دهانی و حلقی دهانی از نوع کارسینوم سلول سنگفرشی هستند که برخی از آن‌ها از ضایعات دهانی پیش بدخیم از پیش موجود، منشأ می‌گیرند. به نظر می‌رسد که پیش آگهی و بقای کلی بیمار وابستگی زیادی به مرحله بالینی تومور در زمان تشخیص دارد (۷).

وقوع سرطان پوست غیر ملانومایی در جهان رو به افزایش است که کارسینوم سلول سنگفرشی پوست (Cutaneous Squamous Cell Carcinoma= CSCC) دومین نوع رایج آن‌ها است. ۶۰٪ از کارسینوم‌های سلول سنگفرشی پوست در ناحیه سر و گردن اتفاق می‌افتند و در ۲٪ موارد احتمال متاستاز به غده پاروتید یا گره‌های لنفاوی گردنی وجود دارد. بقای کلی ۵ ساله موارد متاستاتیک در سر و گردن، ۴۸٪ است. این پیش آگهی ضعیف به وجود سلول‌های بنیادی سرطانی ربط داده شده است (۳).

سلول‌های بنیادی سرطانی یک مجموعه خاص از سلول‌ها در بافت سرطانی هستند که توانایی شروع فرآیند توموری شدن و همچنین توانایی خودتجدیدی تومور را بر عهده دارند. توانایی خودتجدیدی به طور معمول توسط سلول‌های رده امبریوژنیک که به سلول‌های بنیادی امبریوژنیک معروف هستند، کنترل می‌شود. این جمعیت از سلول‌ها، قابلیت تومورزایی بالایی دارند و باور بر این است که در خصوصیات بیولوژیکی سرطان مثل رشد سریع، تهاجم و متاستاز نقش دارند (۸).

یکی از نظریه‌ها در بین تعداد کمی از نظریه‌های قابل قبول، اشاره می‌کند که سلول‌های بنیادی سرطانی (Cancer Stem Cells= CSC) در نتیجه تغییرات ژنتیکی یا اپی ژنتیکی در سلول‌های بنیادی ایجاد می‌شوند. یافتن سلول‌های بنیادی سرطانی در بافت سرطانی زمینه جدیدی از تحقیقات است که با یافتن مولکول‌های مشترک بین سلول‌های بنیادی سرطانی و سلول‌های بنیادی امبریوژنیک محقق می‌گردد (۸).

از این رو بیان تعداد زیادی از نشانگرهای پروتئینی به عنوان نشانگرهای فعال سلول‌های بنیادی سرطانی در نمونه‌های کارسینوم سلول سنگفرشی دهان مورد توجه قرار گرفته است (۸). در همین راستا بعضی از تحقیقات نشان دادند که Oct4 می‌تواند به عنوان نشانگر پیش آگهی دهنده درکانسرها لحاظ گردد. تحقیق Hatefi و همکاران نیز بر روی کانسر مثانه نشان داد که سطح بیان ژن Oct4 با شاخص‌های پیش آگهی بالینی و هیستوپاتولوژیک تومورها همبستگی دارد و بنابراین می‌تواند به عنوان یک نشانگر تومور پیش آگهی بالقوه در نظر گرفته شود (۹). Lambis-Anaya و همکاران نشان دادندکه بیان بالای OCT4 با فنوتیپ تهاجمی تر کانسر رکتوم و با احتمال بیشتر پیشرفت و متاستاز همراه است (۱۰).

با توجه به تحقیقات انجام شده، Oct4 می‌تواند به عنوان نشانگر پیش آگهی دهنده کارسینوم سلول سنگفرشی دهانی لحاظ گردد. این نشانگر به عنوان عامل کلیدی در تکثیر سلول‌های بنیادی جنینی که تنظیم کننده CSC هستند، نیز نقش دارد (۷). علاوه بر این، فعال‌سازی مجدد OCT4 در بسیاری از سرطان‌ها، مانند سرطان ریه (۱۲و۱۱)، سرطان مری (۸)، سرطان معده (۱۴و۱۳)، سرطان پستان (۱۵) و سرطان مثانه (۱۶) گزارش شده است که نقش آن را به عنوان نشانگر زیستی و پیش برنده تومور در بدخیمی‌های متعدد مطرح می‌نماید.

Chiou و همکاران افزایش بیان Oct4 را در SCC دهانی مشاهده کردند (۱۷). Vijayakumar و همکاران نیز دریافتند که Oct4 در بیماران مبتلا به OSCC و دیسپلازی دهانی افزایش می‌یابد اما بیان آن در SCC بیشتر است (۸). Tsai و همکاران نیز Oct4 را به عنوان یک مولکول هدف برای درمان OSCC معرفی نمودند (۱۸).

Oct4 نوعی پروتئین باند شونده به اکتامر ۴ است که به عنوان عضوی از خانواده فاکتور رونویسی دامین POU شناخته شده و به عنوان تنظیم کننده اصلی برای توانایی خودتجدیدی در سلول‌های بنیادی سرطانی عمل می‌کند (۸) و البته نقش مهمی در تنظیم قابلیت تکثیر دارد. ارتباط مستقیمی بین میزان بیان Oct4 با پیش آگهی برخی بدخیمی‌ها نیز دیده شده است. با افزایش بیان Oct4 در سلول‌های بنیادی، افزایش توانایی خودتجدیدی، پتانسیل تهاجم و مهاجرت نیز در سلول‌های بنیادی افزایش می‌یابد و با بلاک کردن ژن Oct4 به همراه پرتو درمانی، خاصیت‌های فوق کاهش چشمگیری می‌یابد (۱۹). مطالعه حاضر با هدف بررسی بیان ایمونوهیستوشیمیایی Oct4 و تعیین احتمالی نقش این بیومارکر در ایجاد OSCC و CSCC با توجه به رفتار بیولوژیک متفاوت این دو ضایعه انجام شد.

مواد و روش ها

در این مطالعه مقطعی پس از تایید در کمیته اخلاق دانشگاه علوم پزشکی بابل با کد IR.MUBABOL.HRI.REC.1401.098، طبق مطالعات پیشین (۷) و امکانات موجود، از بایگانی بخش پاتولوژی بیمارستان شهید بهشتی بابل، تعداد ۳۰ بلوک پارافینه مربوط به OSCC اولیه و ۳۰ بلوک پارافینه مربوط به CSCC اولیه مربوط به بیمارانی که قبلاً درمانی را برای تومور خود دریافت ننموده بودند، انتخاب شدند. موارد تومور عود کننده وارد مطالعه نشدند. اطلاعات بالینی شامل سن و جنس بیمار و محل و درجه هیستوپاتولوژیک (Grade) ضایعه و در مورد OSCC علاوه بر موارد مذکور، متاستاز به عقده‌های لنفاوی، مرحله بالینی (Stage) و اندازه تومور از پرونده بیماران استخراج و ثبت گردید.

در ابتدا برش‌هایی با ضخامت ۴ میکرون از بلوک‌های پارافینه ضایعات تهیه شد که جهت تایید تشخیص با هماتوکسیلین–ائوزین رنگ آمیزی شدند. جهت رنگ آمیزی ایمونوهیستوشیمیایی، برش های ۴ میکرونی دیگری از بلوک‌های پارافینه تهیه شدند. این برش‌ها ابتدا در گزیلن جهت پارافین زدایی و سپس جهت آبگیری به ترتیب در الکل با درجات مختلف (۷۵، ۸۵، ۹۵ و ۱۰۰٪) قرار داده شدند. برش‌ها سپس به مدت پنج دقیقه در سالین بافر شده با فسفات (Tris-Buffer Saline=TBS) انکوبه گردیدند.

فرآیند بازیابی آنتی ژن در مایکروویو با فشار ۱۲ اتمسفر در ۱۲۰ درجه سانتی‌گراد در ده دقیقه صورت گرفت و فعالیت پراکسیداز داخلی توسط آب اکسیژنه ۳٪ مهار شد. سپس برش‌های بافتی به مدت ۴۰ دقیقه با آنتی بادی اولیه آنتی Oct4 (mouse monoclonal antibody, IgG2b /κ, Zeta corporation, USA) با رقت یک پنجاهم و در ادامه با آنتی بادی ثانویه HRP (Horseradish Peroxidase) Cell marque Sigma-Aldrich California, USA به مدت ۳۰ دقیقه انکوبه شدند. بعد از آن تحت تاثیر DAB(3,3Diaminobenzidine) و سپس هماتوکسیلین مایرز جهت رنگ پذیری زمینه‌ای قرار گرفتند.

رنگ آمیزی هسته‌ای برای Oct4، مثبت در نظر گرفته شد. اسلایدها توسط پاتولوژیست با میکروسکوپ نوری LaboMed (Labo America, Inc, USA) با درشت نمایی ۴۰۰× ارزیابی شد. درجه بندی Oct4 با توجه به درصد مثبت بودن سلول‌های اپی تلیالی تومورال (نسبت تعداد سلول‌های اپی تلیالی تومورال رنگ گرفته به کل سلول‌های اپی تلیالی تومورال در برش بافتی) و شدت رنگ‌پذیری آن‌ها انجام شد. به این صورت که به درصد مثبت بودن (P) (کمتر از ۵٪= ۰، ۵ تا ۲۴٪ = ۱، ۲۵ تا ۴۹٪= ۲، ۵۰ تا ۷۴٪= ۳، بیشتر از ۷۵٪= ۴) و شدت رنگ پذیری (I) (بدون رنگ پذیری= ۰، رنگ پذیری ضعیف= ۱، رنگ پذیری متوسط= ۲، رنگ پذیری قوی= ۳) نمره تعلق گرفت و در نهایت نمرات نهایی یا ایمونوراکتیویتی کل با جمع نمرات درصد مثبت بودن سلول‌ها و شدت رنگ‌پذیری آن‌ها تعیین شد (به این صورت که اگر P+I مساوی با ۰ تا ۳ شد نشانگر بیان کم و اگر مساوی با ۴ تا ۷ شد نشانگر بیان زیاد بود) (۸). از طرفی دیگر هنگامی که بیشتر از ۵۰٪ سلول‌های اپی تلیالی، رنگ پذیری را نشان می‌دادند، تومور برای Oct4 مثبت در نظر گرفته شد (۸). کنترل مثبت شامل برش‌هایی از سمینوما بود و کنترل منفی با حذف آنتی بادی اولیه به دست آمد.

داده‌ها با استفاده از نرم‌افزار SPSS 22 مورد تجزیه و تحلیل آماری قرار گرفتند. ضمن گزارش میزان بیان Oct4 در کارسینوم سلول سنگفرشی دهان و کارسینوم سلول سنگفرشی پوست توسط شاخص‌های آماری توصیفی، به منظور مقایسه میانگین آن‌ها بین گروه‌های مورد مطالعه از آزمون‌های کای اسکوئر، دقیق فیشر و t-test استفاده شد و $p<۰/۰۵$ معنی دار در نظر گرفته شد.

یافته ها

۳۰ مورد کارسینوم سلول سنگفرشی دهان و ۳۰ مورد کارسینوم سلول سنگفرشی پوست سر و گردن از بین بلوک‌های پارافینه موجود در آرشیو بخش پاتولوژی بیمارستان شهید بهشتی بابل (از سال ۱۳۹۳ تا ۱۴۰۱) وارد مطالعه شد. میانگین سنی بیماران ۱۵/۶۲±۷۰/۴۵ سال، کمترین سن ۲۳ و بیشترین ۹۶ سال بود (جدول ۱).

جدول ۱. ویژگی‌های دموگرافیک افراد مورد مطالعه

متغیر	گروه	OSCC تعداد(درصد)	CSCC تعداد(درصد)	p-value
جنسیت				
	مرد	۱۴(۴۶/۷)	۲۷(۹۰)	۰/۰۰۱*
	زن	۱۶(۵۳/۳)	۳(۱۰)	
سن (Mean±SD)		۶۸/۴۳±۱۵/۳۳	۷۲/۴۷±۱۶	۰/۳۲۱**

*آزمون کای دو، **آزمون T نمونه‌های مستقل

بیشترین ضایعات OSCC متعلق به ناحیه مخاط باکال با فراوانی ۳۳/۳٪ و کمترین متعلق به ناحیه تحت فکی- فک پایین با ۱۰٪ بود. در ضایعات CSCC، بیشترین ضایعات مربوط به پوست سر با فراوانی ۴۶/۷٪ و کمترین متعلق به لب، گوش و پلک هرکدام با ۳/۳٪ بود (جدول ۲). ۱۱ مورد (۳۶/۷٪) از موارد OSCC دارای تمایز خوب، ۱۵ مورد (۵۰٪) دارای تمایز متوسط و ۴ مورد (۱۳/۳٪) تمایز ضعیف بودند.۲۰ مورد (۶۶/۷٪) از موارد CSCC دارای تمایز خوب، ۸ مورد (۲۶/۷٪) دارای تمایز متوسط و ۲ مورد (۶/۶٪) تمایز ضعیف بودند. ارتباط آماری معنی‌داری بین درجه تمایز تومور و نوع ضایعه با آزمون مجذور کای دیده نشد.

۶۳/۳٪ از ضایعات OSCC و ۵۶/۷٪ از ضایعات CSCC، رنگ پذیری بالای ۵۰٪ داشتند که تفاوت بین آن‌ها معنی‌دار نبود. همچنین ارتباط آماری معنی‌داری بین شدت رنگ پذیری سلول‌های تومورال و نوع ضایعه وجود نداشت (جدول ۳).

جدول ۲. فراوانی ضایعات برحسب محل درگیری

محل ضایعه	تعداد(درصد)
OSCC	
ناحیه تحت فکی-فک پایین	۳(۱۰)
کام سخت	۴(۳/۱۳)
مخاط باکال	۱۰(۳/۳۳)
کف دهان	۶(۲۰)
زبان	۷(۳/۲۳)۷
کل	۳۰(۱۰۰)
CSCC	
اسکالپ (پوست سر)	۱۴(۷/۴۶)
صورت	۴(۳/۱۳)
گونه	۳(۱۰)
لب	۴(۳/۱۳)
گوش	۱(۳/۳)
تحت چانه‌ای	۱(۳/۳)
بینی	۲(۷/۶)
پلک	۱(۳/۳)
کل	۳۰(۱۰۰)

جدول ۳. فراوانی ضایعات به تفکیک درصد و شدت رنگ پذیری سلول‌های تومورال با Oct4

درصد رنگ پذیری سلول‌های تومورال						
نوع ضایعه	کمتر از ۵٪ تعداد(درصد)	۵٪ تا ۲۴٪ تعداد(درصد)	۲۵٪ تا ۴۹٪ تعداد(درصد)	۵۰٪ تا ۷۴٪ تعداد(درصد)	۷۵٪ و بیشتر تعداد(درصد)	p-value
OSCC	۰(۰)	۵(۱۶/۷)	۶(۲۰)	۶(۲۰)	۱۳(۴۳/۳)	۰/۷۱۸*
CSCC	۰(۰)	۷(۲۳/۳)	۶(۲۰)	۸(۲۶/۷)	۹(۳۰)	۰/۷۱۸*
شدت رنگ پذیری سلول‌های تومورال						
نوع ضایعه	ضعیف تعداد(درصد)	متوسط تعداد(درصد)	قوی تعداد(درصد)	p-value		
OSCC	۲۲(۷۳/۳)	۷(۲۳/۳)	۱(۳/۴)	۰/۵۷۸*		
CSCC	۲۲(۷۳/۳)	۸(۲۶/۷)	۰(۰)	۰/۵۷۸*		

ایمونوراکتیویتی کل از مجموع نمرات مربوط به درصد سلول‌های تومورال رنگ گرفته و شدت رنگ پذیری سلول‌های تومورال به دست آمد که برای OCSS دارای میانگین ۱/۱۳±۴/۲ و برای CSCC دارای میانگین ۱/۳۲±۳/۹ بود. با توجه به آزمون T نمونه‌های مستقل، اختلاف معنی‌داری در میانگین ایمونوراکتیویتی کل بین دو گروه OCSS و CSCC مشاهده نشد. ارتباط آماری معنی‌داری بین میزان بیان نشانگر Oct4 (بیان کم و زیاد) و نوع ضایعه نیز وجود نداشت (جدول ۴) (شکل‌های ۲و۱).

جدول ٤. فراوانی ضایعات به تفکیک میزان بیان نشانگرOct4

نوع ضایعه	میزان بیان	تعداد(درصد)	p-value
OSCC	کم	۹(۳۰)	۰/۴۱۷*
	زیاد	۲۱(۷۰)	
CSCC	کم	۱۲(۴۰)	۰/۴۱۷*
	زیاد	۱۸(۶۰)	

*آزمون مجذور کای

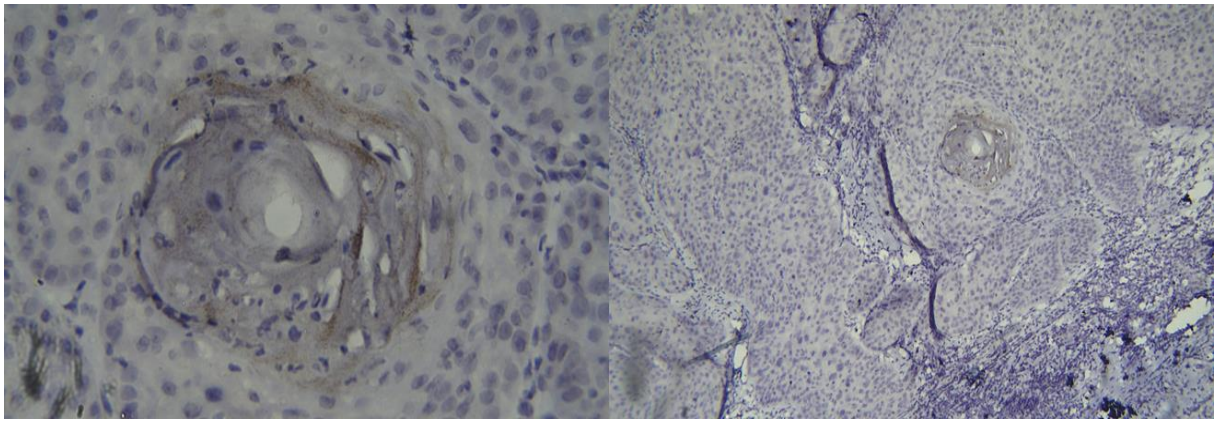

الف ب

شکل ۱. بیان ایمونوهیستوشیمی Oct4 در ضایعات OSCC (الف: ۱۰۰× و ب:٤۰۰×)

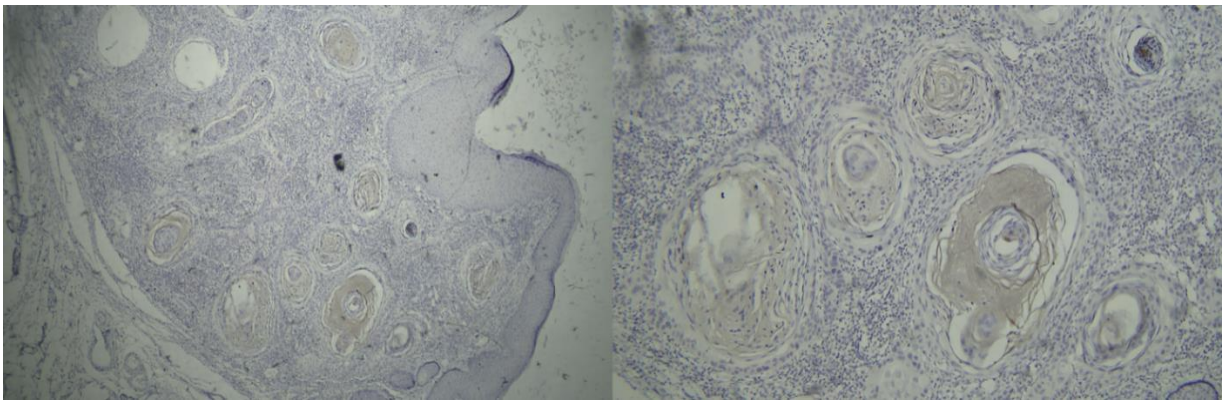

الف ب

شکل ۲. بیان ایمونوهیستوشیمی Oct4 در CSCC (الف:۱۰۰× و ب:٤۰×)

در OSCC با تمایز خوب بیان Oct4 در اکثر موارد (۷۲/۷٪ موارد)، زیاد بوده و در تمایز ضعیف نیز در اکثر موارد (۷۵٪ موارد) بیان Oct4 از نوع کم بود (جدول ۵). ارتباطی بین بیان نشانگر Oct4 و تمایز در بیماران OSCC دیده نشد. اکثر بیماران در مرحله بالینی II، با فراوانی ۱۴ نفر (۴۶/۷٪) بودند و دارای بیان بالای Oct4 با فراوانی ۷۸/۶٪ از کل موارد بودند. ارتباطی بین مرحله بالینی و میزان بیان Oct4 نیز دیده نشد. اکثر بیماران (۷۶/۷٪) بدون درگیری عقده‌های لنفاوی بودند و در ۶۵/۲٪ آن‌ها میزان بیان Oct4 بالا بود. اما بین بیان Oct4 و درگیری عقده‌های لنفاوی، ارتباط معنی‌داری دیده نشد. بیان Oct4 در اغلب ضایعات ایجاد شده در زبان (۸۵/۷٪) و مخاط باکال (۸۰٪) دیده شد. ولی نتایج مطالعه ارتباط معنی‌داری بین محل ضایعه و میزان بیان Oct4 نشان نداد.

جدول ۵. ارتباط بین میزان بیان Oct4 با درجه تمایز، مرحله بالینی، درگیری غده‌های لنفاوی و محل ضایعه در بیماران OSCC

متغیر	میزان بیان: کم تعداد(درصد)	میزان بیان: زیاد تعداد(درصد)	p-value
تمایز			
خوب	۳(۲۷/۳)	۸(۷۲/۷)	
متوسط	۳(۲۰)	۱۲(۸۰)	۰/۱۰۰*
ضعیف	۳(۷۵)	۱(۲۵)	
مرحله بالینی			
I	۳(۷۵)	۱(۲۵)	
II	۳(۲۱/۴)	۱۱(۷۸/۶)	۰/۱۴۴*
III	۲(۴۰)	۳(۶۰)	
IV	۱(۱۴/۳)	۶(۸۵/۷)	
درگیری عقده‌های لنفاوی			
ندارد	۸(۳۴/۸)	۱۵(۶۵/۲)	۰/۳۰۰*
دارد	۱(۱۴/۳)	۶(۸۵/۷)	
محل ضایعه			
ناحیه تحت فکی/ فک پایین	۱(۳۳/۳)	۲(۶۶/۷)	
کام سخت	۲(۵۰)	۲(۵۰)	
مخاط باکال	۲(۲۰)	۸(۸۰)	۰/۵۲۲*
کف دهان	۳(۵۰)	۳(۵۰)	
زبان	۱(۱۴/۳)	۶(۸۵/۷)	

*آزمون مجذور کای

در مورد OSCC، میانگین اندازه ضایعات با بیان کم Oct4 ۲/۹۷±۱/۷۱ سانتی‌متر و برای ضایعات با بیان زیاد Oct4 ۳/۵۰±۱/۳۳ سانتی‌متر بود که بین این دو گروه با استفاده از آزمون T نمونه‌های مستقل، اختلاف معنی‌داری به دست نیامد. میزان بیان بالا با ۶۵٪، بیشترین فراوانی را در ضایعات با تمایز خوب داشت. البته ارتباطی بین تمایز ضایعه و میزان بیان Oct4 در CSCC دیده نشد. بیشترین میزان بیان بالای Oct 4 در بین ضایعات CSCC در نواحی مختلف، متعلق به پوست سر با ۵۰٪ کل ضایعات با میزان بیان بالا بود. البته ارتباط معنی‌داری بین محل ضایعه و بیان Oct4 دیده نشد (جدول ۶).

جدول ٦. ارتباط بین میزان بیان Oct4 با درجه تمایز و محل ضایعه در بیماران CSCC

متغیر	میزان بیان		p-value
	کم	زیاد	
	تعداد(درصد)	تعداد(درصد)	
تمایز			
خوب	۷(۳۵)	۱۳(۶۵)	
متوسط	۴(۵۰)	۴(۵۰)	۰/۷۳۲*
ضعیف	۱(۵۰)	۱(۵۰)	
محل ضایعه			
پوست سر	۵(۳۵/۷)	۹(۶۴/۳)	
صورت	۳(۷۵)	۱(۲۵)	
گونه	۲(۶۶/۷)	۱(۳۳/۳)	
لب	۱(۲۵)	۳(۷۵)	۰/۳۷۱*
گوش	۰(۰)	۱(۱۰۰)	
تحت فکی	۰(۰)	۱(۱۰۰)	
بینی	۰(۰)	۲(۱۰۰)	
پلک	۱(۱۰۰)	۰(۰)	

*آزمون مجذور کای

بحث و نتیجه گیری

نتایج مطالعه حاضر نشان داد که بیان بالای Oct4 در OSCC بیشتر از CSCC بود اما بین دو ضایعه تفاوتی دیده نشد. درصد و شدت رنگ پذیری سلول‌های تومورال و ایمونوراکتیویتی کل نیز بین دو ضایعه تفاوتی نشان نداد. در OSCC، بیان Oct4 ارتباط معنی‌داری با تمایز ضایعه، مرحله بالینی، درگیری عقده‌های لنفاوی و محل ضایعه نداشت. در CSCC نیز ارتباطی بین بیان Oct4 با تمایز ضایعه و محل ضایعه دیده نشد. از طرفی می‌توان دریافت که با توجه به بیان بالای Oct4 در هر دو ضایعه به نظر می‌رسد که Oct4 در روند بیماری زایی و پیشرفت این تومورها نقش دارد.

معیارهای هیستوپاتولوژیک و بالینی متعددی برای ارزیابی پیش آگهی سرطان‌ها پیشنهاد شده است، با این حال، مهم‌ترین عامل پیش آگهی، سیستم مرحله‌بندی سرطان (TNM) است. لیکن امروزه علاقه زیادی به بررسی نشانگرهای مولکولی جدید در سرطان‌های مختلف برای پیش‌بینی پیش‌آگهی و تخمین میزان بقای کلی بیمار وجود دارد (۲۲-۲۰) و به نظر می‌رسد که نشانگرهای مولکولی می‌توانند در ارتقای توانایی سیستم مرحله بندی موثر باشند (۲۳). علی رغم دانش گسترده در مورد پاتوژنز و تشخیص و راه‌های درمانی نوین سرطان‌ها، هنوز هم اکثر بیماران از وضعیت موجود ناراضی هستند. متاستاز به عقده‌های لنفاوی، مرحله بندی تومور، درجه تمایز تومور و ترکیب آن‌ها با وضعیت سلامتی بیمار، فاکتورهای مهمی در تعیین استراتژی درمان هستند (۲۴). محققین در تلاش برای شناسایی مارکرهایی هستند که بتوانند برای تشخیص و درمان کانسرها به کار روند. یک مارکر تشخیصی مناسب باید دارای ویژگی‌های اختصاصی برای بیماری باشد و توانایی نشان دادن سیر بیماری، تفاوت بین بافت سالم و تومورال و ارزیابی پاسخ به درمان را داشته باشد (۱۸).

تبدیل ضایعات پیش سرطانی به سرطان در حفره دهان توسط تغییرات ژنومیک ایجاد می‌گردد. به غیر از تئوری موتاسیون سوماتیک در زمینه کارسینوژنز (۲۴)، فرضیه سلول‌های بنیادی سرطانی به عنوان اصل مهم جهت استراتژی درمان‌های جدید برای سرطان مطرح است. طبق این فرضیه جمعیت کوچکی از سلول‌ها در بافت‌های سرطانی، خصوصیات القاء و ایجاد تومور را دارند و مسئول فرآیند کارسینوژنز می‌باشند (۲۴).

سلول‌های بنیادی سرطانی، ایجاد کننده تومور می‌باشند. این سلول‌ها ممکن است در زمانی که خود را بازسازی می‌کنند یا به سایر سلول‌ها تمایز پیدا می‌کنند، تومور تشکیل دهند. به نظر می‌رسد چنین سلول‌هایی به صورت یک جمعیت مجزا در درون تومور حفظ شده و با رشد خود باعث عود و متاستاز تومور می‌گردند. بنابراین درمان‌های مولکولی با هدف سلول‌های بنیادی سرطانی برای این بیماران، ممکن است امید بخش باشد. اخیراً بیان Oct4 به عنوان نشانگر سلول‌های بنیادی مطرح شده است که به طور طبیعی در رویان در حال تکامل بیان می‌گردد و بیان آن نشان دهنده خصوصیات چند پتانسیلی در سلول‌های

بنیادی جنینی می‌باشد (۲۵). ثابت شده است که Oct4 یک عامل اصلی رونویسی است که می‌تواند سلول بالغ را قادر به برنامه ریزی مجدد برای تبدیل شدن به یک سلول بنیادی پرتوان نماید. علاوه بر این، بیان Oct4 در سلول‌های بنیادی سرطانی گزارش شده است. Oct4 ممکن است نقش مهمی در سرطان‌زایی و پیشرفت تومور داشته باشد و به عنوان شاخصی برای پیش آگهی بیمار استفاده شود (۲۶).

چندین مطالعه بر نقش مهم نشانگرهای پرتوان و مسیرهای سلول‌های بنیادی در سرطان‌زایی تاکید می‌کنند. با این حال، اساس مولکولی برای حفظ خواص سلول‌های بنیادی سرطانی به طور گسترده در کارسینوم سلول سنگفرشی دهان مورد مطالعه قرار نگرفته است (۲۴). در مطالعاتی دیده شده است که Oct4 در OSCC افزایش یافته است (۲۷و۱۸). Hochedlinger و همکاران نیز تاثیر بیان نا به جای ژن Oct4 را در بافت سوماتیک موش بالغ بررسی کردند. طبق یافته‌های آن‌ها، بروز این ژن منجر به دیسپلازی بافتی در اپی تلیوم می‌گردد (۲۴).

طبق نتایج مطالعه حاضر، بیان بالای Oct4 در ۷۰٪ از موارد OSCC و ۶۰٪ از موارد CSCC دیده شد که نشان دهنده نقش این نشانگر در روند کارسینوژنزیس در دو ضایعه می‌باشد. Chiou و همکاران نیز افزایش بیان Oct4 را در SCC دهانی با هر دو روش PCR و ایمونوهیستوشیمی گزارش کردند (۲۵). Vijayakumar و همکاران نیز گزارش کردند که Oct4 در بیماران مبتلا به OSCC و دیسپلازی دهانی افزایش می‌یابد اما بیان آن در SCC بیشتر است (۸). Tsai و همکاران نیز Oct4 را به عنوان یک مولکول هدف برای درمان OSCC معرفی نمودند (۱۸). بر خلاف مطالعه حاضر در مطالعه Baghai Naini و همکاران بیان ژن Oct4 به روش qRT-PCR در بین دو گروه کنترل و سرطانی تفاوتی نداشت (۲۸). هرچند در مطالعه حاضر گروه کنترل وجود نداشت اما با این حال بیان این ژن در ۶۳/۳٪ موارد در بیش از ۵۰٪ از جمعیت سلول‌های تومورال بیان شده بود.

در مطالعه حاضر ارتباطی بین تمایز ضایعه، مرحله بالینی، محل ضایعه و درگیری عقده‌های لنفاوی با بیان Oct4 در ضایعات OSCC و CSCC دیده نشد که هم راستا با نتایج به دست آمده، Baghai Naini و همکاران نیز مشاهده کردند که ارتباطی بین درجه ضایعه و مرحله بالینی و متاستاز به گره‌های لنفاوی با بیان Oct4 در مورد OSCC وجود ندارد (۲۸). از طرفی دیگر Ravindran و همکاران نشان دادند که بیان Oct4 با تمایز کمتر، مرحله بالاتر، اندازه بزرگتر تومور و پیش آگهی بدتر بیماری ارتباط مستقیم و معنی‌دار دارد. همچنین در مطالعه آن‌ها Oct4 به عنوان یک مارکر پیش آگهی دهنده معرفی شد (۲۷). در مطالعه Ghazi و همکاران نیز با پیشرفت درجه بدخیمی تومور، افزایش بیان Oct4 دیده شد به طوری که در درجه بدخیمی I & II بیان Oct4 برابر و کمتر از درجه III بود (۷). Ravindran و همکاران نیز ارتباط بیان ژن Oct4 با متاستاز به عقده‌های لنفاوی ناحیه‌ای، مرحله بالینی، درجه بدخیمی و پیش آگهی در OSCC را نشان دادند (۲۷).

نتایج مطالعه حاضر نشان دهنده عدم تفاوت قابل ملاحظه بیان Oct4 در بافت توموری OSCC در مقایسه با نمونه‌های CSCC بود که حاکی از عدم نقش احتمالی این نشانگر در تفاوت رفتار بیولوژیک دو ضایعه می‌باشد. همچنین به نظر می‌رسد که بیان بالای Oct4 احتمالاً نمی‌تواند به عنوان یک فاکتور پیش آگهی دهنده در OSCC و CSCC مطرح باشد و با فاکتورهای بالینی و پاتولوژیک در بیمار مرتبط نمی‌باشد. از طرفی دیگر می‌توان گفت که بیان بالای Oct4 در درصد بالایی از نمونه‌های OSCC و CSCC از نقش انکوفتالی این نشانگر در ضایعات مذکور حمایت می نماید ولی به یک اندازه در تعیین رفتار بیولوژیک ضایعات مورد بررسی نقش دارد و باعث تفاوتی از این منظر نمی‌گردد.

تقدیر و تشکر

بدینوسیله از معاونت تحقیقات و فناوری دانشگاه علوم پزشکی بابل به جهت حمایت مالی از تحقیق قدردانی می‌گردد.

References

1.Rao RS, Raju K L, Augustine D, Patil S. Prognostic Significance of ALDH1, Bmi1, and OCT4 Expression in Oral Epithelial Dysplasia and Oral Squamous Cell Carcinoma. Cancer Control. 2020;27(1):1073274820904959.

2.Featherston T, Brasch HD, Siljee SD, van Schaijik B, Patel J, de Jongh J, et al. Cancer Stem Cells in Head and Neck Cutaneous Squamous Cell Carcinoma Express Cathepsins. Plast Reconstr Surg Glob Open. 2020;8(8):e3042.

3.Kilmister EJ, Patel J, van Schaijik B, Bockett N, Brasch HD, Paterson E, et al. Cancer Stem Cell Subpopulations Are Present Within Metastatic Head and Neck Cutaneous Squamous Cell Carcinoma. Front Oncol. 2020;10:1091.

4.Chandolia B, Basu SK, Kumar M. Can MMP-9 be a Prognosticator Marker for Oral Squamous Cell Carcinoma?. J Clin Diagn Res. 2016;10(1):ZC09-13.

5.Seyedmajidi M, Shafaee S, Siadati S, Moghaddam EA, Ghasemi N, Bijani A, et al. Immunohistochemical analysis of COX-2 expression in dentigerous cyst, keratocystic odontogenic tumor and ameloblastoma: A comparative study. Dent Res J (Isfahan). 2015;12(3):278-84.

6.Jazayeri S, Seyedmajidi M, Bijani F, Seyedmajidi S. Comparing Immunohistochemical Expression of Podoplanin between Oral Squamous Cell Carcinoma and Normal Oral Mucosa. J Mazandaran Univ Med Sci. 2022;32(210):37-47. [In Persian]

7.Ghazi N, Aali N, Shahrokhi VR, Mohajertehran F, Saghravanian N. Relative Expression of SOX2 and OCT4 in Oral Squamous Cell Carcinoma and Oral Epithelial Dysplasia. Rep Biochem Mol Biol. 2020;9(2):171-9.

8.Vijayakumar G, Narwal A, Kamboj M, Sen R. Association of SOX2, OCT4 and WNT5A Expression in Oral Epithelial Dysplasia and Oral Squamous Cell Carcinoma: An Immunohistochemical Study. Head Neck Pathol. 2020;14(3):749-57.

9.Hatefi N, Nouraee N, Parvin M, Ziaee SA, Mowla SJ. Evaluating the expression of oct4 as a prognostic tumor marker in bladder cancer. Iran J Basic Med Sci. 2012;15(6):1154-61.

10.Lambis-Anaya L, Fernández-Ruiz M, Liscano Y, Suarez-Causado A. High OCT4 Expression Might Be Associated with an Aggressive Phenotype in Rectal Cancer. Cancers (Basel). 2023;15(14):3740.

11.Li H, Wang L, Shi S, Xu Y, Dai X, Li H, et al. The Prognostic and Clinicopathologic Characteristics of OCT4 and Lung Cancer: A Meta-Analysis. Curr Mol Med. 2019;19(1):54-75.

12.Lu CS, Shiau AL, Su BH, Hsu TS, Wang CT, Su YC, et al. Oct4 promotes M2 macrophage polarization through upregulation of macrophage colony-stimulating factor in lung cancer. J Hematol Oncol. 2020;13(1):62.

13.Chen B, Zhu Z, Li L, Ye W, Zeng J, Gao J, et al. Effect of overexpression of Oct4 and Sox2 genes on the biological and oncological characteristics of gastric cancer cells. Onco Targets Ther. 2019;12:4667-82.

14.Basati G, Mohammadpour H, Emami Razavi A. Association of High Expression Levels of SOX2, NANOG, and OCT4 in Gastric Cancer Tumor Tissues with Progression and Poor Prognosis. J Gastrointest Cancer. 2020;51(1):41-7.

15.Lu H, Xie Y, Tran L, Lan J, Yang Y, Murugan NL, et al. Chemotherapy-induced S100A10 recruits KDM6A to facilitate OCT4-mediated breast cancer stemness. J Clin Invest. 2020;130(9):4607-23.

16.Lu CS, Shieh GS, Wang CT, Su BH, Su YC, Chen YC, et al. Chemotherapeutics-induced Oct4 expression contributes to drug resistance and tumor recurrence in bladder cancer. Oncotarget. 2017;8(19):30844-58.

17.Chiou SH, Yu CC, Huang CY, Lin SC, Liu CJ, Tsai TH, et al. Positive correlations of Oct-4 and Nanog in oral cancer stem-like cells and high-grade oral squamous cell carcinoma. Clin Cancer Res. 2008;14(13):4085-95.

18.Tsai LL, Hu FW, Lee SS, Yu CH, Yu CC, Chang YC. Oct4 mediates tumor initiating properties in oral squamous cell carcinomas through the regulation of epithelial-mesenchymal transition. PLoS One. 2014;9(1):e87207.
19.Koh SP, Brasch HD, de Jongh J, Itinteang T, Tan ST. Cancer stem cell subpopulations in moderately differentiated head and neck cutaneous squamous cell carcinoma. Heliyon. 2019;5(8):e02257.
20.Imani R, Seyedmajidi M, Ghasemi N, Moslemi D, Shafaee S, Bijani A. HLA-G Expression is Associated with an Unfavorable Prognosis of Oral Squamous Cell Carcinoma. Asian Pac J Cancer Prev. 2018;19(9):2527-33.
21.Seyedmajidi M, Sohanian S, Abbaszadeh H, Moslemi D, Bijani A. Astrocyte Elevated Gene 1 (AEG-1): A Promising Candidate for Molecular Targeted Therapy in Oral Squamous Cell Carcinomas. Asian Pac J Cancer Prev. 2017;18(12):3301-5.
22.Seyedmajidi M, Nafarzadeh S, Rayani A, Moslemi D, Bijani A, Sharbatdaran M. Immunohistochemical expression of SIRT1 in oral squamous cell carcinoma and its relationship with clinical-pathological factors. J Contemp Med Sci. 2019;5(5):248-53.
23.Seyedmajidi M, Seifi S, Moslemi D, Mozaffari SF, Gholinia H, Zolfaghari Z. Immunohistochemical expression of TWIST in oral squamous cell carcinoma and its correlation with clinicopathologic factors. J Cancer Res Ther. 2018;14(5):964-9.
24.Hochedlinger K, Yamada Y, Beard C, Jaenisch R. Ectopic expression of Oct-4 blocks progenitor-cell differentiation and causes dysplasia in epithelial tissues. Cell. 2005;121(3):465-77.
25.Chiou SH, Wang ML, Chou YT, Chen CJ, Hong CF, Hsieh WJ, et al. Coexpression of Oct4 and Nanog enhances malignancy in lung adenocarcinoma by inducing cancer stem cell-like properties and epithelial-mesenchymal transdifferentiation. Cancer Res. 2010;70(24):10433-44.
26.Huang CE, Hu FW, Yu CH, Tsai LL, Lee TH, Chou MY, et al. Concurrent expression of Oct4 and Nanog maintains mesenchymal stem-like property of human dental pulp cells. Int J Mol Sci. 2014;15(10):18623-39.
27.Ravindran G, Sawant SS, Hague A, Kingsley K, Devaraj H. Association of differential β-catenin expression with Oct-4 and Nanog in oral squamous cell carcinoma and their correlation with clinicopathological factors and prognosis. Head Neck. 2015;37(7):982-93.
28.Baghai Naini F, Kamyab Hesari K, Mahdavi N, Derakhshan S. OCT-4 Is a good predictive biomarker for local recurrence in head and neck basal cell carcinoma. J Iran Dent Assoc. 2017;29(2):58-63.