Journal of
Babol University of Medical Sciences
مجله علمی دانشگاه علوم پزشکی بابل
e-ISSN: 2251-7170 p-ISSN: 1561-4107

A Rare Case of Temporal Bone and Temporomandibular Joint Involvement in Psoriatic Arthritis: A Case Report

M. Imanimoghaddam (DDS, MS)[1], A. S. Madani (DDS, MS)[2], F. Goudarzi (DDS, MS)[3], F. Zomorrodian (DDS)[*1]

1.Department of Oral and Maxillofacial Radiology, School of Dentistry, Mashhad University of Medical Sciences, Mashhad, I.R.Iran.

2.Department of Prosthodontics, School of Dentistry, Mashhad University of Medical Sciences, Mashhad, I.R.Iran.

3.Department of Oral and Maxillofacial Radiology, School of Dentistry, Hormozgan University of Medical Sciences, Bandar Abbas, I.R.Iran.

Article Type

Case Report

Received:
Dec 12nd 2021
Revised:
Mar 15th 2022
Accepted:
Apr 27th 2022

ABSTRACT

Background and Objective: Psoriatic arthritis (PSA) is a multifactorial disease that affects 5-8% of patients with psoriasis. This disease is rarely reported in temporomandibular joint (TMJ). Female patients are generally prone to temporomandibular disorders (TMDs), and disorders affecting this joint cause secondary symptoms such as general mouth and face pain, headache, masticatory myalgia, and sleep disturbance. A rare case of temporal bone and temporomandibular joint involvement in psoriatic arthritis is reported here.

Case Report: The patient is a 62-year-old woman who referred with pain in the right ear, physical imbalance, restricted mouth opening, along with the habit of clenching. CBCT findings showed evidence of reduced joint space on the right and left TMJ, the presence of erosive lesions on the right condylar head. Dehiscence of the roof of the middle ear was also present on the right and left sides. Also, the petrotympanic fissure or the foramen tympanicum was open on the right and left sides. She had previously used a soft night guard on the right side for TMJ pain, but due to the treatment failure, a prosthodontist recommended the use of a hard night guard.

Conclusion: Based on the results of this study, temporal bone involvement should also be considered in people with a history of psoriasis.

Keywords: *Temporomandibular Joint, Temporal Bone, Arthritis, Psoriatic.*

Cite this article: Imanimoghaddam M, Madani AS, Goudarzi F, Zomorrodian F. A Rare Case of Temporal Bone and Temporomandibular Joint Involvement in Psoriatic Arthritis: A Case Report. *Journal of Babol University of Medical Siences*. 2022; 24(1): 238-45.

© The Author(S).
Publisher: Babol University of Medical Sciences

[DOR: 20.1001.1.15614107.1401.24.1.30.6]
[DOI: 10.22088/jbums.24.1.238]

*Corresponding Author: F. Zomorrodian (DDS)
Address: School of Dentistry, Mashhad University of Medical Sciences, Vakilabad Blv, Mashhad, I.R.Iran.
Tel: +98 (51) 38829501. **E-mail:** fzomorrodian@yahoo.com

Journal of
Babol University of Medical Sciences
e-ISSN: 2251-7170 p-ISSN: 1561-4107
مجله علمی دانشگاه علوم پزشکی بابل

گزارش یک مورد نادر درگیری استخوان تمپورال و مفصل گیجگاهی فکی در آرتریت پسوریاتیک

ماهرخ ایمانی مقدم (DDS, MS)[۱]، اعظم سادات مدنی (DDS, MS)[۲]، فرشته گودرزی (DDS, MS)[۳]، فائزه زمردیان (DDS)[۱*]

۱. گروه رادیولوژی دهان و فک و صورت، دانشکده دندانپزشکی، دانشگاه علوم پزشکی مشهد، مشهد، ایران
۲. گروه پروتزهای دندانی، دانشکده دندانپزشکی، دانشگاه علوم پزشکی مشهد، مشهد، ایران
۳. گروه رادیولوژی دهان و فک و صورت، دانشکده دندانپزشکی، دانشگاه علوم پزشکی هرمزگان، بندرعباس، ایران

نوع مقاله
گزارش مورد

دریافت: ۱۴۰۰/۹/۲۱
اصلاح: ۱۴۰۰/۱۲/۲۴
پذیرش: ۱۴۰۱/۲/۷

چکیده

سابقه و هدف: آرتریت پسوریاتیک یک بیماری چند عاملی است که ۸-۵٪ از بیماران مبتلا به پسوریازیس را درگیر می کند. این بیماری به ندرت در مفصل گیجگاهی فکی (Temporomandibular Joint= TMJ) گزارش شده است. زنان آرتریت پسوریاتیک (PsA =Psoriatic Arthritis) بیشتر مستعد اختلالات گیجگاهی فکی (Temporomandibular Disorders= TMDs) هستند و این اختلال سبب علائم ثانویه مانند درد عمومی دهان و صورت، سردرد، درد عضلات جونده و اختلال خواب می شود. یک مورد نادر درگیری استخوان تمپورال و مفصل گیجگاهی فکی در آرتریت پسوریاتیک گزارش می گردد.

گزارش مورد: بیمار یک زن ۶۲ ساله است که با احساس درد در گوش سمت راست، عدم تعادل جسمانی و محدودیت در باز کردن دهان به همراه عادت کلینچینگ مراجعه نمود. در تصاویر CBCT شواهدی از کاهش فضای مفصلی در سمت راست و چپ و وجود ضایعه اروزیو در سر کندیل راست مشاهده شد. دهی‌سنس (Dehicensse) سقف گوش میانی نیز در سمت راست و چپ وجود داشت. همچنین شکاف پتروتیمپانیکوم (Petrotympanian) یا سوراخ تیمپانیکوم (Foramen Tympanicum= FT) در سمت راست و چپ باز بود. بیمار قبلاً از محافظ شب (نایت گارد) دهان نرم برای درد TMJ در سمت راست استفاده کرده بود، اما به دلیل شکست این درمان، متخصص پروتز استفاده از نایت گارد سخت را توصیه کرد. بیمار برای درمان علتی و مناسب این بیماری تحت درمان با داروهای ضد التهاب قرار گرفت. علائم بیمار تا یک سال بعد از تشخیص مشکل مفصلی، پیگیری شد. در این مدت به تدریج علائم کاهش یافته و بیمار در حال بهبودی بود.

نتیجه‌گیری: بر اساس نتایج این مطالعه در افراد با سابقه پسوریازیس، درگیری استخوان تمپورال نیز مد نظر قرار گیرد.

واژه‌های کلیدی: مفصل گیجگاهی فکی، استخوان تمپورال، آرتریت، پسوریاتیک.

استناد: ماهرخ ایمانی مقدم، اعظم سادات مدنی، فرشته گودرزی، فائزه زمردیان. گزارش یک مورد نادر درگیری استخوان تمپورال و مفصل گیجگاهی فکی در آرتریت پسوریاتیک. مجله علمی دانشگاه علوم پزشکی بابل، ۱۴۰۱؛ ۲۴(۱): ۴۵-۲۳۸.

© The Author(S).
Publisher: Babol University of Medical Sciences

* مسئول مقاله: دکتر فائزه زمردیان
آدرس: مشهد، بلوار وکیل آباد، دانشگاه علوم پزشکی مشهد، دانشکده دندانپزشکی. تلفن: ۰۵۱-۳۸۸۲۹۵۰۱ رایانامه: fzomorrodian@yahoo.com

[DOR: 20.1001.1.15614107.1401.24.1.30.6]
[DOI: 10.22088/jbums.24.1.238]

مقدمه

آرتریت پسوریاتیک ۸-۵٪ از بیماران مبتلا به پسوریازیس را تحت تاثیر قرار می دهد و یک بیماری چند عاملی است (۱). اولین مورد درگیری TMJ در آرتریت پسوریاتیک در سال ۱۹۶۵ گزارش شد، اگرچه آرتریت پسوریاتیک به ندرت در TMJ گزارش شده است (کمتر از ۵۰ مورد در ۵۰ سال گذشته) (۲). اغلب در یک سوم تا نیمی از بیماران مبتلا به آرتریت پسوریاتیک شواهدی از درگیری TMJ مشاهده می شود (۱). در PsA آرتریت محیطی (مانند TMJ) با ناتوانی بالاتر در زنان مشاهده می شود (۳).

ارزیابی رادیوگرافی در تمام موارد PsA توصیه می شود و معمولاً از رادیوگرافی معمولی استفاده می شود. CBCT به عنوان تصویربرداری پیشرفته برای ارزیابی TMJ استفاده می شود. سی تی اسکن و CBCT تغییرات بافت نرم را که مشخص کننده مراحل اولیه آرتریت TMJ است نشان نمی دهد. در نتیجه از MRI استفاده می شود که ابزار بسیار حساسی برای مطالعه تغییرات بافت نرم است. علاوه بر این، سونوگرافی ممکن است برای بررسی افیوژن استفاده شود (۵و۴و۱).

Wenneberg و همکاران در مطالعه خود، تغییرات رادیولوژیکی TMJ را در ۶۶٪ از بیماران آرتریت روماتوئید (Rheumatoid Arthritis= RA)، ۳۸٪ از بیماران مبتلا به آرتریت پسوریاتیک و ۳۰٪ از بیماران مبتلا به اسپوندیلیت انکیلوزان (Ankylosing Spondylitis= AS) مشاهده نمودند، در حالیکه در گروه کنترل تنها ۱۲٪ درگیر بودند (۶). مطالعه Falisi و همکاران یک زن ۶۵ ساله را با درد گوش راست، صداهای مفصلی و سابقه پسوریازیس پوستی گزارش کرد. در معاینه رادیوگرافی، بازسازی استخوان در هر دو سطح کندیل TMJ (سمت راست بیشتر از چپ) مشاهده شد. علاوه بر این، صاف شدن برجستگی مفصلی زائده زیگوماتیک و سطح فوقانی کندیل مشاهده شد و در نتیجه فضای داخل مفصلی کاهش یافت (۷). Roopa و همکاران یک مرد ۴۴ ساله مبتلا به PsA با شکایت درد گوش راست را گزارش کردند. CBCT از TMJ سمت راست فرسایش (اروژن) خفیف استخوانی در سمت داخلی و خارجی کندیل به همراه کاهش فضای دیسک مفصلی را نشان داد که نشان دهنده تغییرات دژنراتیو اولیه در کندیل راست است (۸).

TMJ مانند تمام مفاصل پیچیده دیگر می تواند تحت تأثیر PsA قرار گیرد و درگیری آن پیامدهای منفی بر کیفیت زندگی بیماران به ویژه بیماران زن دارد. استخوان تمپورال بخش مهمی از ساختار گوش را تحت تاثیر قرار می دهد، بنابراین تشخیص درگیری در این ناحیه مهم است.

در این مقاله، یافته های رادیوگرافی TMJ در بیماران مبتلا به آرتریت پسوریاتیک و یک مورد نادر بیماری در یک خانم با درگیری استخوان تمپورال و TMJ گزارش می گردد. طبق اطلاعات ما، این اولین مورد درگیری استخوان تمپورال در آرتریت پسوریاتیک است.

گزارش مورد

این مطالعه پس از تصویب در کمیته اخلاق دانشگاه علوم پزشکی مشهد با کد IR.MUMS.REC.1401.009 انجام شده است. خانم ۶۲ ساله ای با درد گوش سمت راست به متخصص گوش و حلق و بینی مراجعه کرد. پس از معاینه کامل، گوش هیچ کم شنوایی، بیماری التهابی یا عفونی را نشان نداد. بیمار به یک متخصص پروتز دندان ارجاع داده شد و توجه پزشکی روی TMJ متمرکز شد. علائم او شامل درد در گوش راست، عدم تعادل جسمانی در بعضی جهات، محدودیت در باز کردن دهان و عادت کلینچینگ بود که با تماشای فیلم های هیجانی بیشتر می شد. معاینه خارج دهانی حساسیت ناحیه TMJ سمت راست را در حین باز کردن دهان نشان داد. هنگام باز و بسته کردن دهان، شواهدی از کرپیتوس در TMJ راست وجود داشت. علاوه بر این، مفاصل دست وی به دلیل آرتریت پسوریازیس دارای پوستی کشیده و خمیدگی در انگشتان بود و بیمار تحت کنترل روماتولوژیست بود.

در تصاویر CBCT تهیه شده (با دستگاه پلانمکا مدل MID ساخت کشور فنلاند) با اندازه وکسل ۰/۲ میلی متر از TMJ، شواهدی از کاهش فضای مفصلی در سمت راست و چپ (شکل های ۲و۱)، ضایعه اروزیو در سر کندیل راست و نازک شدن سقف حفره گلینوئید (شکل ۱) مشاهده شد. دهی‌سنس سقف گوش میانی نیز در سمت راست و چپ وجود داشت، همچنین شکاف پتروتیمپانیکوم یا سوراخ تیمپانیکوم در سمت راست و چپ باز بود (شکل های ۴و۳).

اطلاعات بالینی و رادیولوژیکی با سابقه پزشکی منجر به تشخیص بیماری دژنراتیو مفصل شد. بر اساس سیستم RDC/TMD (گروه I (اختلالات عضلانی)، گروه II (جابه جایی دیسک)، گروه III (درگیری استخوانی)) بیمار ما در گروه III قرار داشت (۹).

بیمار برای درمان علتی و مناسب این بیماری تحت درمان با داروهای ضد التهاب قرار گرفت. علاوه بر این، متخصص پروتز محافظ شب (نایت گارد) نرم را به دلیل شکست در بهبود علائم بیمار با محافظ شب سخت جایگزین کرد. علائم بیمار تا یک سال بعد از تشخیص مشکل مفصلی، پیگیری شد. در این مدت به تدریج علائم کاهش یافته و بیمار در حال بهبودی بود.

[DOR: 20.1001.1.15614107.1401.24.1.30.6]
[DOI: 10.22088/jbums.24.1.238]

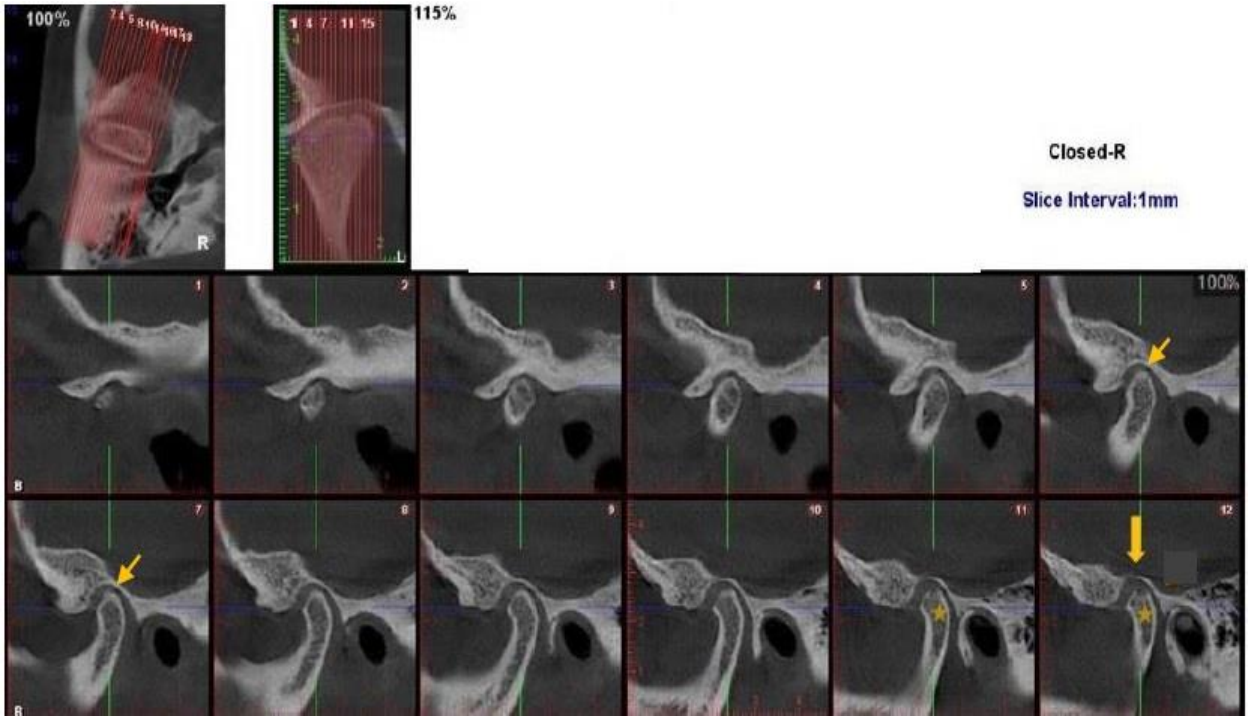

شکل ۱. سری تصاویر ساجیتالCBCT سر کندیل سمت راست را در حالت دهان بسته نشان می دهد. وجود ضایعه اروزیو در سر کندیل راست (ستاره ها)، نازک شدن سقف حفره ی گلینوئید (فلش) و باریک شدن فضای مفصلی (فلش باریک) مشاهده شد.

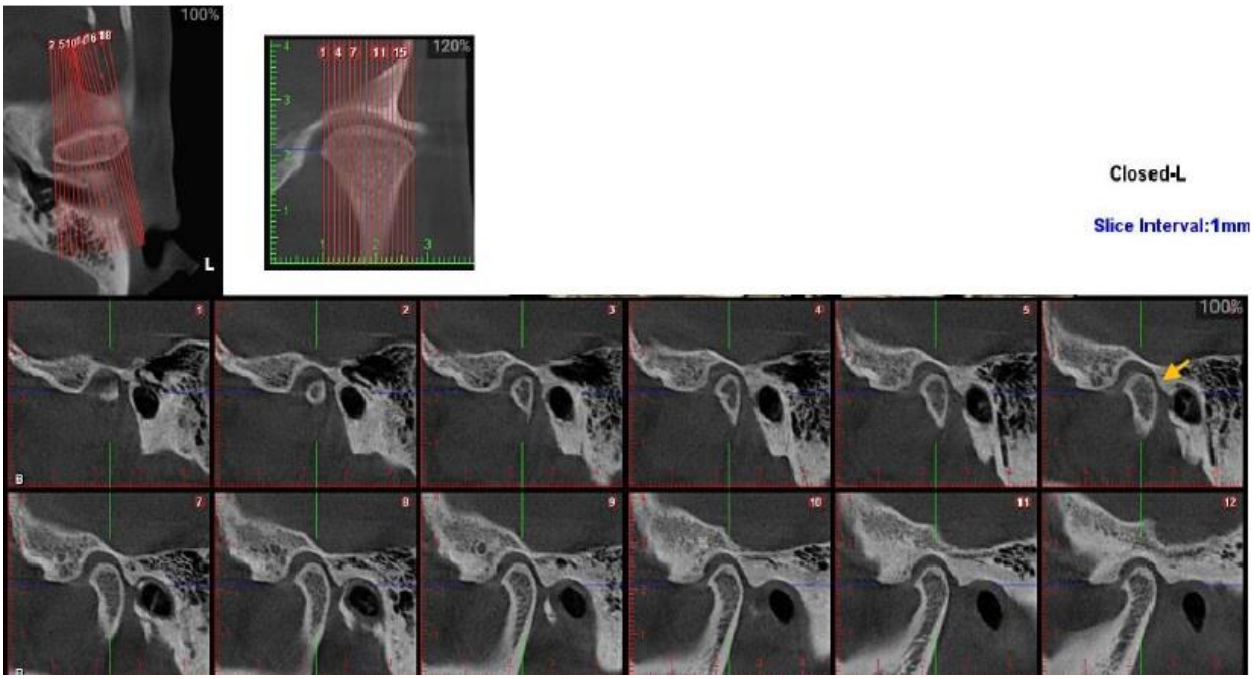

شکل ۲. سری تصاویر ساجیتالCBCT سر کندیل سمت چپ را در حالت دهان بسته نشان می دهد. کاهش فضای مفصلی (فلش باریک) مشاهده شد.

[DOR: 20.1001.1.15614107.1401.24.1.30.6]
[DOI: 10.22088/jbums.24.1.238]

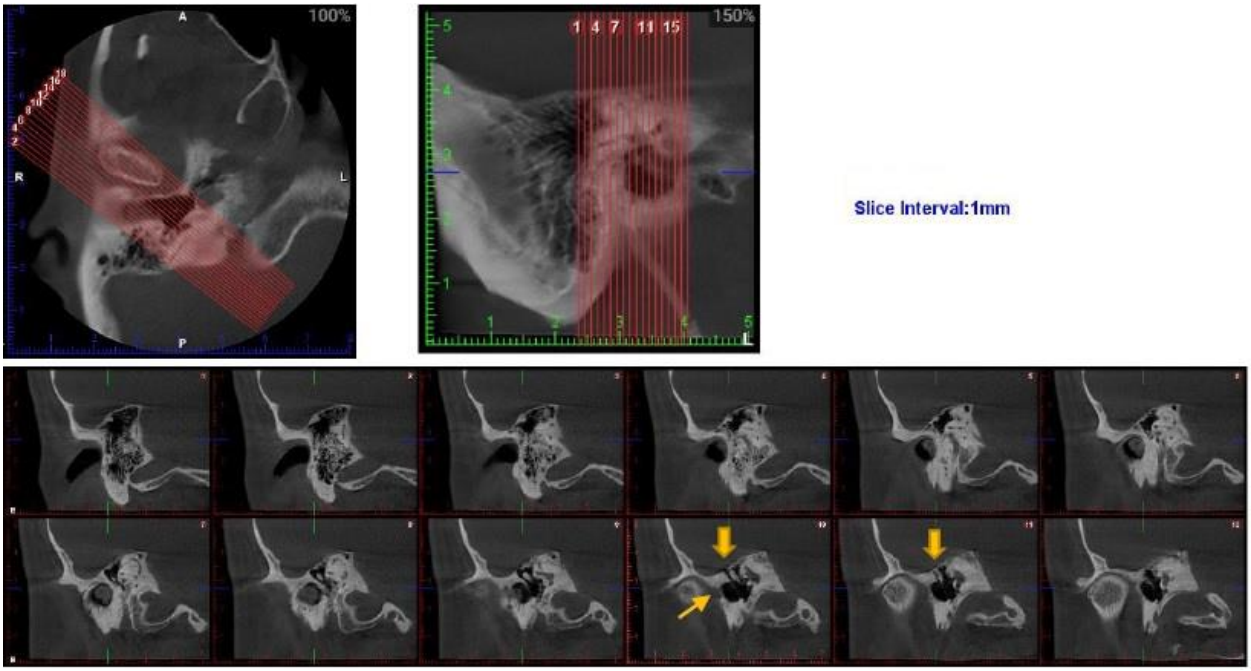

شکل ۳. در تصاویر CBCT (پلن poschell) دهی‌سنس سقف گوش میانی (فلش ها) در سمت راست مشاهده شد. foramen tympanicum در سمت راست باز بود (فلش باریک).

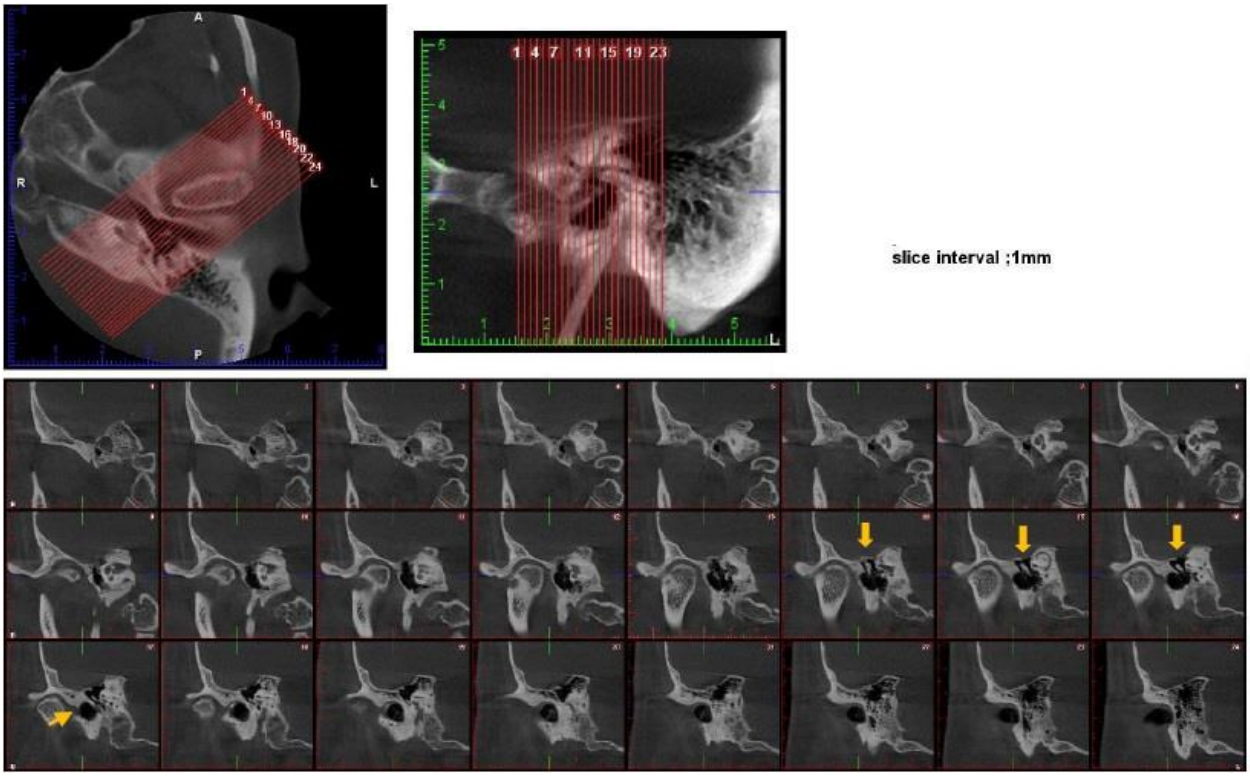

شکل ٤. در تصاویر CBCT (پلن poschell) دهی‌سنس سقف گوش میانی (فلش ها) در سمت چپ مشاهده شد.

[DOR: 20.1001.1.15614107.1401.24.1.30.6]
[DOI: 10.22088/jbums.24.1.238]

بحث و نتیجه گیری

در این مورد گزارش شده، تصاویر CBCT نازک شدن سقف حفره گلنوئید، دهی‌سنس سقف گوش میانی در سمت راست و چپ و باز بودن فورامن تیمپانیکوم در سمت راست و چپ را نشان داد که می تواند علائم گوش این بیماران به دلیل درگیری این لند مارک های استخوانی باشد. تحقیقات بیشتری در سایر بیماران برای اثبات آن مورد نیاز است.

Khojastepour و همکاران پی بردند که در درصد بالایی از بیماران مبتلا به TMD، ناپیوستگی یا نازک شدن سقف گلینوئید فوسا (Glenoid Fossa Roof) مشاهده می شود. این ناپیوستگی در مطالعات CBCT ممکن است از اندازه وکسل بزرگتر از ۰/۳ ناشی شود، زیرا ممکن است ضخامت استخوان پایینتر از این اندازه یا استخوان اسیفیه نشده دیده نشود (۱۰). در بیمار مطالعه ما نیز سقف گلنوید فوسا در سمت راست خیلی نازک بود، مشابه بیمار ما، Skármeta و همکاران، یک زن ۶۳ ساله مبتلا به PsA با درد خفیف در TMJ راست با اروژن سقف گلینوئید فوسا را گزارش کردند (۱۱). اهمیت بالینی سقف گلینوئید فوسا بسیار نازک کاملاً مشخص نیست، اما خطر جابجایی کندیل در اثر تروما به داخل کرانیال فوسا باید در نظر گرفته شود. گرچه جابجایی در ناحیه کرانیال فوسای میانی نادر است، عواملی که خطر این جابجایی را افزایش می دهد شامل کندیل گرد، افزایش پنوماتیک شدن استخوان تمپورال و عدم وجود دندان خلفی است (۱۰).

در بیمار ما، دهی‌سنس تگمن تیمپانی (Tegmen tympani) مشاهده شد. Whyte و همکاران نشان دادند که بازشدگی تگمن تیمپانی خطر دهی‌سنس سقف حفره گلنوئید را افزایش می دهد. خطر دهی‌سنس تگمن تیمپانی با افزایش سن نیز افزایش می یابد (۱۲). بیمار ما نیز یک خانم مسن (۶۲ ساله) است که دارای دهی‌سنس تگمن تیمپانی همراه با دهی‌سنس سقف حفره گلینوئید است.

فورامن (سوارخ) تیمپانیکوم در بدو تولد در صفحه تیمپانیک استخوان تمپورال وجود دارد و معمولاً قبل از پنج سالگی بسته می شود. شکست بستن FT آن را به یک سوراخ دائمی تیمپانیکوم به عنوان یک تغییر طبیعی در دیواره قدامی کانال شنوایی خارجی (External Auditory Canal= EAC) تبدیل می کند. سوراخ تیمپانیکوم یا سوراخ Huschke (Foramen of Huschke= FH) یک سوراخ واقعی نیست. بنابراین، بهتر است از اصطلاحات نقص (defect) استخوان یا دهی‌سنس استفاده شود. این دهی‌سنس امکان دسترسی به ساختارهای اطراف مجرای شنوایی خارجی (TMJ، پاروتید، حفره اینفرا تمپورال و ...) را فراهم می کند، که ممکن است عفونت یا تومور را به EAC یا برعکس منتقل کند (۱۳).

Deniz و همکاران نتیجه گرفتند که درگیری یک طرفه FH بیشتر از درگیری دو طرفه آن است (۱۴). برعکس، Lima و همکاران اظهار داشتند که درگیری دو طرفه بیشتر از درگیری یک طرفه است (۱۵). در بیمار ما، سوراخ تمپانیکوم در هر دو طرف باز بود. این تفاوت ها احتمالاً به تأثیر اندازه وکسل متغیر بر وضوح (رزولوشن) فضایی، استفاده از انواع مختلف تصاویر CT، عادات جویدن و عوامل ژنتیکی جمعیت مورد مطالعه نسبت داده می شود (۱۵و۱۴).

بیمار ما خانمی ۶۴ ساله بود. در مطالعه Lacout و همکاران از چهار بیمار مبتلا به فورامن tympanicum باز، سه نفر زن بودند، همچنین کاهش موضعی ضخامت استخوان تیمپانیکوم در بین بیماران مشاهده شد (۱۳). این تفاوت ممکن است به دلیل تفاوت در رشد مندیبل بین زن و مرد باشد (۱۳).

در مطالعه Borgia و همکاران، کاهش شنوایی به طور قابل توجهی در بیماران پسوریازیس (به خصوص در نوع آرتروپاتی، بیماران با سابقه بیشتر از ۱۰ سال، انواع شدیدتر پسوریازیس و در افراد سیگاری) بیشتر از گروه سالم بود. همچنین، در تعدادی از بیماران مبتلا به پسوریازیس با سابقه بیش از ۲۰ سال، غشای تیمپانیک شفاف یا ناپیوستگی استخوانی مشاهده شد. در چنین مواردی، به احتمال زیاد سفت شدن کمپلکس تیمپانیک- استخوانی ممکن است باعث کاهش خاصیت ارتجاعی سیستم و در نتیجه انطباق کمتر شود (۱۶). Karabulut و همکاران نتایج معنی داری در کاهش شنوایی در بیماران پسوریازیس نسبت به گروه کنترل نشان ندادند (۱۷). در بیمار مطالعه ما نیز شواهدی از دهی‌سنس در سقف گوش میانی در سمت راست و چپ مشاهده شد. اما کاهش شنوایی مشاهده نگردید.

ویژگی های بالینی رایج PsA در TMJ، درد و حساسیت در TMJ و عضلات جونده، دامنه حرکتی محدود، صدای کلیک هنگام حرکات فک، سفت شدن مفصل، درد و خستگی فک، گوش درد و کریپتوزیس است (۴و۲و۱). درگیری یک طرفه TMJ شایع تر از درگیری دو طرفه است (۴و۳). بیمار ما علائم بالا به همراه درگیری دو طرفه TMJ داشت.

در بیمار ما شواهدی ازکلنچینگ وجود داشت. Crincoli و همکاران از نظر آماری افزایش معنی داری در علائم اختلالات TMJ از جمله براکسیسم و صداهای مفصل گیجگاهی فکی در بیماران مبتلا به آرتریت پسوریاتیک به خصوص در زنان در مقایسه با بیماران پسوریازیس بدون آرتریت و گروه کنترل مشاهده کردند (۱۸)، که مشابه نتایج Stodółkiewicz و همکاران بود (۱۹). آنها بیماران پسوریازیس را به ۳ زیر گروه شامل پسوریازیس نوع ۱ (بیماران زیر ۴۰ سال و با بیماری ارثی)، پسوریازیس نوع ۲ (بیماران بالای ۴۰ سال و با بیماری غیر ارثی) و آرتریت پسوریازیس تقسیم کردند و پی بردند بیماران پسوریازیس آرتریت در مقایسه با بیماران پسوریازیس نوع ۱ کلینچینگ روزانه و درد بیشتری دارند. همچنین متوجه شدند که بیماران پسوریازیس آرتریت که TMD دارند نسبت به آن هایی که TMD ندارند کلینچینگ بیشتری (هم در طول روز و هم در طول شب) دارند (۱۹). بیمار ما نیز کلنچینگ به همراه

[DOR: 20.1001.1.15614107.1401.24.1.30.6]
[DOI: 10.22088/jbums.24.1.238]

TMD داشت، که کلنچینگ او در هنگام تماشای فیلم های هیجانی بیشتر می شد که می تواند به دلیل استرس باشد. البته در بررسی Leovigildo و همکاران که میزان تغییرات ناشی از استرس را در بیماران پسوریازیس بررسی کرده بودند میزان کلینچینگ در اثر استرس کم (۷/۸۴٪) گزارش شده بود (۲۰). در تصاویر رادیوگرافیک این بیماری، تغییرات اروزیو در سر کندیل به همراه ضایعات استئوپروتیک، باریک شدن فضای مفصلی، صاف شدن سر کندیل، اسکلروز تحت غضروفی، ضایعات پرولیفراتیو، افیوژن مفصلی، تشکیل استئوفیت و انکیلوز TMJ مشاهده می شود. به دلیل اینکه این یافته ها اختصاصی نیستند، نمی توانند PsA را از سایر انواع آرتریت متمایز کنند (۵و۴و۱). در بیمار ما تغییرات اروزیو در سر کندیل و باریک شدن فضای مفصل، تغییرات رادیوگرافیک در PsA شامل نازک شدن سف گلینوئد فوسا، دهی‌سنس سقف گوش میانی و باز بودن فورامن تیمپانیکوم مشاهده گردید.

گرچه تغییرات رادیوگرافیک مانند اروژن، صاف شدن سر کندیل و گلینوئید فوس و ... اختصاصی نیست. به همین دلیل نیاز به یافته رادیوگرافیک اختصاصی احساس می شود. ما در این مقاله به تغییرات رادیوگرافیک جدیدی در PsA پی بردیم و آن هم نازک بودن سقف گلینوئید فوسا، دهی‌سنس سقف گوش میانی و باز بودن سوراخ تیمپانیکوم بود. CBCT در تشخیص فورامن تیمپانیکوم قابل اعتمادتر است زیرا تصاویری با وضوح بالا از بافت استخوانی بدون همپوشانی ساختارهای اطراف ارائه می دهد. این یافته ها نیاز به بررسی بیشتر دارند و ممکن است به تشخیص بیماری کمک کنند.

تقدیر و تشکر

بدینوسیله از دانشکده دندانپزشکی دانشگاه علوم پزشکی مشهد به جهت کمک در آماده سازی مقاله، قدردانی می گردد.

[DOR: 20.1001.1.15614107.1401.24.1.30.6]
[DOI: 10.22088/jbums.24.1.238]

References

1.Sidebottom AJ, Salha R. Management of the temporomandibular joint in rheumatoid disorders. Br J Oral Maxillofac Surg. 2013;51(3):191-8.
2.Ali F, Kamel SR, Sadak HA, Mohamed AK, Abu samara MF, Abdelkader M. Clinical, ultrasonographic and multidetector computed tomography features of temporomandibular joint in rheumatoid arthritis and psoriasis patients. Int J Clin Rheumatol. 2019;14(2):83-90.
3.Gottlieb AB, Ryan C, Murase JE. Clinical considerations for the management of psoriasis in women. Int J Womens Dermatol. 2019;5(3):141-50.
4.Wang ZH, Zhao YP, Ma XC. Ankylosis of temporomandibular joint caused by psoriatic arthritis: a report of four cases with literature review. Chin J Dent Res. 2014;17(1):49-55.
5.Okkesim A, Adisen MZ, Misirlioglu M. Temporomandibular joint involvement in psoriatic arthritis. Niger J Clin Pract. 2017;20(11):1501-4.
6.Wenneberg B, Könönen M, Kallenberg A. Radiographic Changes in the Temporomandibular Joint of Patients with Rheumatoid Arthritis, Psoriatic Arthritis, and Ankylosing Spondylitis. J Craniomandib Disord. 1990;4(1):35-9.
7.Falisi G, Gatto R, Di Paolo C, De Biase A, Franceschini C, Monaco A, et al. A Female Psoriatic Arthritis Patient Involving the TMJ. Case Rep Dent. 2021;2021:6638638.
8.Roopa R, Malarkodi T, Azariah E, Warrier AS. The Involvement of Temporomandibular Joint in Psoriatic Arthritis: A Report of a Rare Case. Cureus. 2021;13(12):e20392.
9.Dworkin SF, LeResche L. Research diagnostic criteria for temporomandibular disorders: review, criteria, examinations and specifications, critique. J Craniomandib Disord. 1992;6(4):301-55.
10.Khojastepour L, Haghnegahdar A, Eisazadeh M, Bahreini M. Comparison between Glenoid Fossa Roof Thickness in TMD and non-TMD Patients, a CBCT Study. J Dent (Shiraz). 2019;20(3):165-70.
11.Skármeta NP, Araneda L, Araya C. Destructive psoriatic arthritis of the temporomandibular joint: a clinical case, an overview of the pathophysiology and its differential diagnoses. Cranio. 2020;38(3):201-7.
12.Whyte J, Cisneros AI, Fraile JJ, Whyte A, Crovetto R, Monteagudo LV, et al. Interaction effect of tegmen tympani and superior semicircular canal statuses on the thickness of the roof of the glenoid fossa: a cross-sectional descriptive study. Surg Radiol Anat. 2020;42(1):75-80.
13.Lacout A, Marsot-Dupuch K, Smoker WR, Lasjaunias P. Foramen tympanicum, or foramen of Huschke: pathologic cases and anatomic CT study. AJNR Am J Neuroradiol. 2005;26(6):1317-23.
14.Deniz Y, Geduk G, Zengin AZ. Examination of foramen tympanicum: an anatomical study using cone-beam computed tomography. Folia Morphol (Warsz). 2018;77(2):335-9.
15.Lima AT, Leme TC, Barbieri AA, Assis AC, Júnior LR, de Castro Lopes SL. Prevalence of foramen tympanicum (or of huschke) in a brazilian population: a cone beam computed tomography study. Braz Dent Sc. 2018;21(2):204-9.
16.Borgia F, Ciodaro F, Guarneri F, Bartolotta A, Papaianni V, Guarneri C, et al. Auditory system involvement in psoriasis. Acta Derm Venereol. 2018;98(7):655-9.
17.Karabulut H, Karadag AS, Dagli M, Acar B, Babademez MA, Sahin Y, et al. Investigation of Hearing and Outer Hair Cell Function of Cochlea in Patients with Psoriasis. J Int Adv Otol. 2010;6(2):239-44.
18.Crincoli V, Di Comite M, Di Bisceglie MB, Fatone L, Favia G. Temporomandibular disorders in psoriasis patients with and without psoriatic arthritis: an observational study. Int J Med Sci. 2015;12(4):341-8.
19.Stodółkiewicz M, Turska M, Szkutnik J, Szalewski L. Assessment of the incidence of temporomandibular disorders in patients diagnosed with psoriasis. J Pre Clin Clin Res. 2019;13(3):110-3.
20.Leovigildo ÉS, David RA, Mendes AS. Stress level of people with psoriasis at a public hospital. An Bras Dermatol. 2016;91(4):446-54.

[DOR: 20.1001.1.15614107.1401.24.1.30.6]
[DOI: 10.22088/jbums.24.1.238]