Journal of
Babol University of Medical Sciences
مجله علمی دانشگاه علوم پزشکی بابل
e-ISSN: 2251-7170 p-ISSN: 1561-4107

Comparison of the Position and View of the Inferior Alveolar Canal and Mental Foramen in Panoramic Radiography and CBCT Images

N. Anbiaee (DDS, MS)[1], B. Yazdani (DDS, MS)[*2]

1.Oral and Maxillofacial Diseases Research Center, Mashhad University of Medical Sciences, Mashhad, I.R.Iran.

2.Department of Restorative Dentistry, School of Dentistry, Mashhad University of Medical Sciences, Mashhad, I.R.Iran.

Article Type

Research Paper

Received:
Apr 23rd 2021
Revised:
Nov 16th 2021
Accepted:
Nov 23rd 2021

ABSTRACT

Background and Objective: Knowing the position of the inferior alveolar canal and mental foramen is very important in periapical surgeries, administration of local anesthesia and implantation. The aim of this study is to compare the position and view of the inferior alveolar canal and mental foramen in panoramic radiography and CBCT images.

Methods: In this cross-sectional study, concurrent panoramic radiography and CBCT images of patients who visited a private radiology clinic for one year were examined. In panoramic radiographs, the indices of canal visibility, mental foramen visibility, proximity of mental foramen to mandibular premolar teeth, canal diameter, mental foramen diameter and distance from mental foramen to alveolar crest were examined. Then all these cases were evaluated and compared in CBCT radiographs (as gold standard).

Findings: In this study, concurrent CBCT and panoramic radiographs of 41 patients including 23 men (56.1%) and 18 women (43.9%) with a mean age of 51±13 years were analyzed. The mean values of variables of inferior alveolar canal diameter and distance from mental foramen to alveolar crest in panoramic images were significantly higher than CBCT images ($p<0.001$). The average diameter of mental foramen in panoramic images (3.9±1.3) was lower than CBCT images (4.2±1.3), but the difference was not significant ($p=0.074$).

Conclusion: Based on the results of this study, although panoramic radiography can be used in routine treatments and general examination of the mandible, it is necessary to use the CBCT technique in dental practices that require higher accuracy in terms of measurement.

Keywords: *Panoramic Radiography, Cone Beam Computed Tomography, Mental Foramen, Inferior Alveolar Canal.*

Cite this article: Anbiaee N, Yazdani B. Comparison of the Position and View of the Inferior Alveolar Canal and Mental Foramen in Panoramic Radiography and CBCT Images. *Journal of Babol University of Medical Sciences*. 2022; 24(1): 413-22.

© The Author(S).
Publisher: Babol University of Medical Sciences

[DOR: 20.1001.1.15614107.1401.24.1.49.5]
[DOI: 10.22088/jbums.24.1.413]

*Corresponding Author: B. Yazdani (DDS, MS)
Address: Department of Restorative Dentistry, School of Dentistry, Mashhad University of Medical Sciences, Mashhad, I.R.Iran.
Tel: +98 (51) 35511852. **E-mail:** babak.yazdani90@gmail.com

Journal of
Babol University of Medical Sciences
مجله علمی دانشگاه علوم پزشکی بابل
e-ISSN: 2251-7170 p-ISSN: 1561-4107

مقایسه موقعیت و نمای کانال آلوئولار تحتانی و منتال فورامن در تصاویر رادیوگرافی پانورامیک و CBCT

نجمه انبیائی (DDS, MS)[۱]، بابک یزدانی (DDS, MS)[۲*]

۱. مرکز تحقیقات بیماری های دهان، فک و صورت، دانشگاه علوم پزشکی مشهد، مشهد، ایران
۲. گروه ترمیمی و زیبایی، دانشکده دندانپزشکی، دانشگاه علوم پزشکی مشهد، مشهد، ایران

نوع مقاله
مقاله پژوهشی

دریافت:
۱۴۰۰/۲/۳
اصلاح:
۱۴۰۰/۸/۲۵
پذیرش:
۱۴۰۰/۹/۲

چکیده

سابقه و هدف: آگاهی از محل کانال آلوئولار تحتانی و منتال فورامن در جراحی های پری اپیکال، تجویز بی حسی موضعی و ایمپلنت گذاری بسیار حائز اهمیت است. هدف از این مطالعه مقایسه موقعیت و نمای کانال آلوئولار تحتانی و منتال فورامن در تصاویر پانورامیک و CBCT است.

مواد و روش‌ها: در این مطالعه مقطعی، رادیوگرافی های پانورامیک و CBCT همزمان بیمارانی که به مدت یک سال به کلینیک خصوصی رادیولوژی مراجعه کرده اند، مورد بررسی قرار گرفت. در رادیوگرافی های پانورامیک شاخص های دیده شدن کانال، دیده شدن فورامن منتال، مجاورت فورامن منتال با دندان های پرمولر مندیبل، قطر کانال، قطر فورامن منتال و فاصله فورامن منتال تا کرست آلوئول بررسی شدند. سپس در رادیوگرافی های CBCT (به عنوان گلد استاندارد) همه این موارد بررسی و مقایسه شدند.

یافته‌ها: در این مطالعه تصاویر CBCT و پانورامیک همزمان ۴۱ بیمار شامل ۲۳ مرد (۵۶/۱٪) و ۱۸ زن (۴۳/۹٪) با میانگین سنی ۱۳±۵۱ سال بررسی شد. میانگین متغیرهای قطر کانال آلوئولار تحتانی و فاصله فورامن منتال تا کرست آلوئول در تصاویر پانورامیک به طور معنی داری بیشتر از تصاویر CBCT بود (p<۰/۰۰۱). میانگین قطر فورامن منتال در تصاویر پانورامیک (۱/۳±۳/۹) کمتر از تصاویر CBCT (۱/۳±۴/۲) بود اما میزان اختلاف معنی دار نبود (p=۰/۰۷۴).

نتیجه‌گیری: بر اساس نتایج این مطالعه، هر چند می توان از رادیوگرافی پانورامیک در درمان های روتین و بررسی کلی مندیبل استفاده کرد ولی در اعمال دندانپزشکی که نیازمند دقت بالاتری از لحاظ اندازه گیری می باشد، استفاده از تکنیک CBCT ضرورت دارد.

واژه‌های کلیدی: رادیوگرافی پانورامیک، توموگرافی کامپیوتری با پرتو مخروطی، فورامن منتال، کانال آلوئولر تحتانی.

استناد: نجمه انبیائی، بابک یزدانی. مقایسه موقعیت و نمای کانال آلوئولار تحتانی و منتال فورامن در تصاویر رادیوگرافی پانورامیک و CBCT. مجله علمی دانشگاه علوم پزشکی بابل، ۱۴۰۱؛ ۲۴(۱): ۲۲-۴۱۳.

© The Author(S).
Publisher: Babol University of Medical Sciences

[DOI: 20.1001.1.15614107.1401.24.1.49.5]
[DOI: 10.22088/jbums.24.1.413]

▣ این مقاله مستخرج از پایان نامه دستیاری تخصصی دکتر بابک یزدانی دانشجوی رشته دندانپزشکی و طرح تحقیقاتی به شماره ۹۴۱۷۷۹ دانشگاه علوم پزشکی مشهد می باشد.

* مسئول مقاله: دکتر بابک یزدانی
آدرس: مشهد، دانشگاه علوم پزشکی مشهد، دانشکده دندانپزشکی، گروه ترمیمی و زیبایی. تلفن: ۳۵۵۱۱۸۵۲-۰۵۱ رایانامه: babak.yazdani90@gmail.com

مقدمه

یکی از رایج ترین عوارض جراحی فک و صورت، به خصوص جراحی ایمپلنت، آسیب به کانال و عصب آلوئول تحتانی و منتال فورامن است. هرگونه آسیب به این ساختارهای آناتومیکی در حین جراحی می تواند منجر به اختلال عصبی- حسی در ناحیه لب تحتانی شود (۳-۱). برای جلوگیری از این عوارض، توصیه می شود که جراحان از مورفولوژی و توپوگرافی کانال و تغییرات آناتومیکی آن آگاهی داشته باشند (۵و۴و۲).

چندین روش تصویربرداری برای تعیین محل کانال فک پایین معرفی شده که معروف ترین آنها رادیوگرافی پانورامیک و توموگرافی کامپیوتری با اشعه مخروطی (CBCT) است. طبق مطالعات، تصویربرداری پانورامیک به دلیل در دسترس و ارزان بودن، از CBCT بیشتر مورد استفاده قرار می گیرد. با این حال، قابلیت اطمینان به این رادیوگرافی به دلیل بزرگنمایی عمودی و افقی و همچنین روی هم قرار گرفتن برخی ساختارهای آناتومیکی فک، پایین است. از طرف دیگر، CBCT جایگزین رادیوگرافی پانورامیک شده است زیرا مطالعه سه بعدی تصاویر اشعه X را امکان پذیر می کند. بر طبق همین مطالعات CBCT را می توان به عنوان استانداری در زمینه بررسی بافت سخت دهان و فک پذیرفت (۸-۶و۳و۲).

Bertram و همکاران در مطالعه ای با هدف تعیین ارتفاع عمودی استخوان خلفی در دو تصویر پانورامیک و CBCT شواهدی مبنی بر اشتباه در محاسبه ابعاد استخوان عمودی موجود برای ایمپلنت ها در نواحی خلفی فک پایین در هنگام ارزیابی رادیوگرافی پانورامیک ارائه کردند (۹). مطالعه Sakdajeyont و همکاران نیز بیان می دارد که شناسایی عناصر آناتومیک در پانورامیک سخت تر می باشد و همچنین خطای بیشتری در آن رخ می دهد (۱۰).

اطلاع از موقعیت دقیق فورامن کاربرد بسیار گسترده ای در کلینیک دارد. محل فورامن در تجویز بی حسی موضعی برای بیمار جهت جراحی ها و درمان‌های دندانی و ایمپلنت گذاری توسط دندانپزشک اهمیت خود را به وضوح نشان می دهد (۳) این مطالعه با هدف مقایسه موقعیت و نمای کانال آلوئولار تحتانی و منتال فورامن در تصاویر پانورامیک و CBCT انجام شد تا شاید بتوان به دستورالعملی برای تجویز رادیوگرافی انتخابی در زمینه جراحی های دهان دست یافت.

مواد و روش ها

این مطالعه مقطعی پس از تصویب در کمیته اخلاق دانشگاه علوم پزشکی مشهد با کد IR.MUMS.SD.REC.1394.233 انجام شد. در این پژوهش ۴۱ رادیوگرافی پانورامیک و CBCT تهیه شده در یک روز از بیمارانی که در فاصله یک سال به کلینیک خصوصی رادیولوژی مراجعه کرده اند، مورد بررسی قرار گرفت. سمت راست و سمت چپ بیماران هر کدام به عنوان یک نمونه، جداگانه مورد بررسی قرار گرفت. بیمارانی که هر دو رادیوگرافی پانورامیک و CBCT را تهیه کرده و تصاویر واضح و از تمام نواحی فک پایین بوده، وارد مطالعه شدند و بیمارانی که عمل جراحی گسترده در ناحیه مندیبل انجام دادند و همچنین بیمارانی که مبتلا به اختلالات اسکلتی- فکی وسیع بوده یا کیفیت تصاویر پانورامیک یا CBCT آنها پایین بود از مطالعه خارج شدند. تکنیک CBCT به عنوان استاندارد در نظر گرفته شد. طبق نظر شورای انجمن دندانپزشکی آمریکا در امور علمی، CBCT باید به عنوان مکمل روش های استاندارد تصویربرداری از دهان استفاده شود (۳).

در رادیوگرافی های پانورامیک دیده شدن کانال، دیده شدن فورامن منتال، مجاورت فورامن منتال با دندان های پرمولر دوم مندیبل، قطر کانال (شکل ۱)، قطر فورامن منتال، فاصله فورامن منتال تا کرست آلوئول بررسی شدند. همه اندازه گیری ها توسط یک نفر رادیولوژیست دهان، فک و صورت انجام شد. پس از ۲ هفته در رادیوگرافی های CBCT همه این موارد اندازه گیری شدند. اندازه گیری ها توسط نرم افزار Gwyddion برای پانورامیک و Romexis.3.0.3 برای CBCT انجام شد. برای کالیبراسیون تصاویر پانورامیک، اندازه واقعی تصاویر در نرم افزار Gwiddion وارد شد.

رادیوگرافی های CR پانورامیک توسط دستگاه پانورامیک EC ساخت شرکت Planmecca فنلاند ۲۰۰۳ تهیه شده و توسط دستگاه CR30 شرکت Agfa 2007 با رزولوشن ۱۰۰ پیکسل پردازش گردیدند. تصاویر CBCT توسط دستگاه CBCT نوع mid شرکت Planmecca فنلاند ۲۰۱۳ با fov= ۱۰×۱۰ و رزولوشن نرمال تهیه شدند. پارامترهای اکسپوژر با توجه به ویژگی های بیمار و اندیکاسیون های تهیه تصویر تنظیم شده اند.

در یک اتاق با نور کم تا متوسط ، تصاویر پانورامیک با کمک نرم افزار Microsoft Photos 15 (2015 Microsoft Corporation, Windows 10) روی یک نمایشگر ۱۵ اینچی LED با کیفیت بالا (رزولوشن ۷۶۸×۱۳۶۶ پیکسل) توسط دانشجو و با نظارت متخصص مربوط مورد بررسی قرار گرفتند. مشاهده گر مجاز به استفاده از ابزار بزرگنمایی و تغییر روشنایی (brightness) تصاویر بود. تصاویر CBCT توسط نرم افزار Planmeca Romexis Viewer 3/3.0.R توسط همان نمایشگر با همان رزولوشن بررسی شدند.

[DOR: 20.1001.1.15614107.1401.24.1.49.5]
[DOI: 10.22088/jbums.24.1.413]

در تصاویر CBCT جهت بررسی متغیرهای دیده شدن کانال و دیده شدن فورامن منتال از مقطع کرونال و همچنین نمای شبه پانورامیک در سربرگ Pan استفاده شد. متغیر مجاورت فورامن منتال با دندان های پرمولر مندیبل در مقطع کرونال با ضخامت برش ۰/۵ میلی متر بررسی شد. متغیر های قطر کانال، قطر فورامن منتال و فاصله فورامن منتال تا کرست آلوئول نیز در مقطع کرونال با ضخامت برش ۰/۵ میلی متر و با استفاده از ابزار Measure length اندازه گیری شدند.

دیده شدن کانال به ۴ دسته زیر طبقه بندی شد:

A- دیده شدن دیواره فوقانی و تحتانی به صورت کورتیکال.

B- دیده شدن دیواره تحتانی کانال به صورت کورتیکال.

C- حدود کانال دیده می شود اما کورتیکال نیست.

D- کانال دیده نمی شود.

همچنین دیده شدن منتال فورامن به ۳ دسته طبقه بندی شد:

A- فورامن با حدود کورتیکال دیده می شود.

B- دیده می شود اما کورتیکال نیست.

C- دیده نمی شود (شکل ۲).

جهت طبقه بندی مجاورت فورامن منتال با دندان های پرمولر مندیبل، اپکس دندان ها نسبت به حدود فورامن در نظر گرفته شد. از نظر مجاورت فورامن منتال با دندان های پرمولر مندیبل نمونه ها به ۴ دسته طبقه بندی شدند:

A- در مجاورت پرمولر اول

B- بین پرمولر اول و دوم

C- در مجاورت پرمولر دوم

D- دیستال تر از پرمولر دوم.

در مواردی که بیمار در ناحیه پرمولرها بی دندان بود، این متغیر بررسی نشد. همچنین فاصله افقی اپکس دندان پرمولر دوم تا مرکز فورامن منتال در مقطع کرونال با ضخامت برش ۰/۲ میلی متر و با شمردن تعداد برش های بین اپکس دندان پرمولر دوم تا مرکز فورامن منتال و ضرب کردن در عدد ۰/۲ اندازه گیری شد. مقادیر مثبت، برای فورامن مزیالی‌تر از اپکس پرمولر دوم و مقادیر منفی، برای فورامن دیستالی‌تر از اپکس پرمولر دوم در نظر گرفته شد.

جهت ارزیابی دقیق‌تر تاثیر دانسیته استخوان بر دیده شدن کانال و فورامن ها بیماران بر اساس سن به ۲ گروه کوچکتر و مساوی ۵۰ سال و بزرگتر از ۵۰ سال تقسیم شدند و متغیرها به تفکیک در ۲ گروه بررسی شدند. همچنین بیماران از نظر وجود یا عدم وجود دندان در ناحیه پرمولر ها مورد بررسی قرار گرفتند. اطلاعات کیفی و کمی اندازه گیری شده با استفاده از نرم افزار SPSS نسخه ۲۱ و توسط آزمون های تی مستقل، ویلکاکسون و من ویتنی تجزیه و تحلیل شدند و $p<۰/۰۵$ معنی دار در نظر گرفته شد.

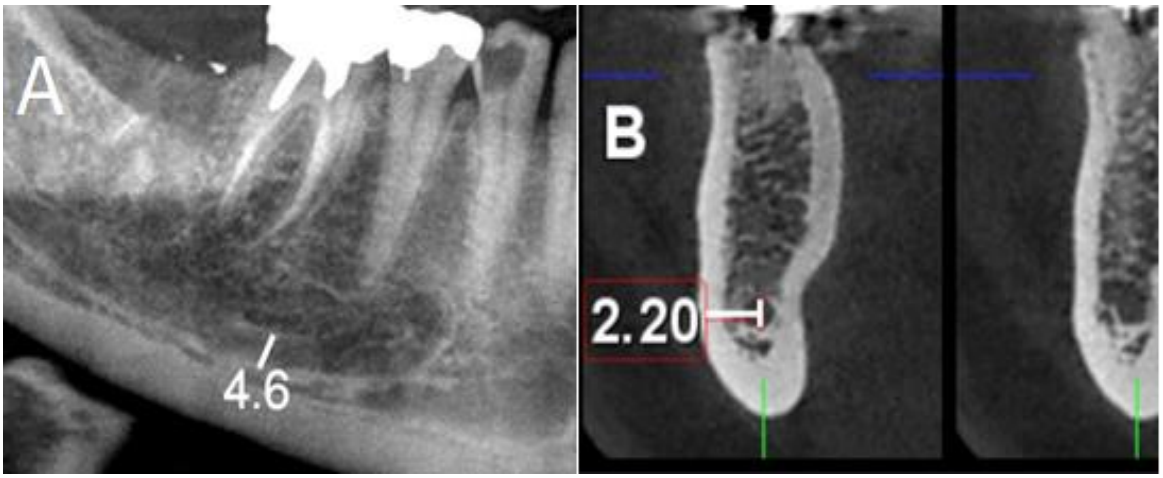

شکل ۱. بررسی قطر کانال آلوئولار تحتانی. A: تصویر پانورامیک، B: تصویر CBCT.

[DOR: 20.1001.1.15614107.1401.24.1.49.5]
[DOI: 10.22088/jbums.24.1.413]

شکل ۲. مقایسه درجه بندی میزان دیده شدن کانال در تصاویر پانورامیک (راست) و CBCT (چپ). A: دیده شدن دیواره فوقانی و تحتانی به صورت کورتیکال، B: دیده شدن دیواره تحتانی کانال به صورت کورتیکال، C: حدود کانال دیده می شود اما کورتیکال نیست، D: کانال دیده نمی شود.

یافته ها

از ۴۱ نمونه مورد بررسی ۲۳ نفر مرد (۵۶/۱٪) و ۱۸ نفر زن (۴۳/۹٪) با میانگین سنی ۱۳±۵۱ سال و دامنه سنی ۲۰ تا ۸۵ سال بودند. میانگین سن در مردان و زنان حدود ۵۰ سال بود که تفاوت معنی داری با یکدیگر نداشتند. میانگین متغیرهای قطر کانال و فاصله فورامن منتال تا کرست آلوئول در تصاویر پانورامیک به طور معنی داری بیشتر از تصاویر CBCT بود (p<۰/۰۰۱). میانگین قطر فورامن منتال در تصاویر پانورامیک کمتر از تصاویر CBCT بود اما میزان اختلاف معنی دار نبود (جدول ۱). به نظر می رسد پانورامیک قطر کانال و فاصله فورامن تا کرست را بیشتر از اندازه واقعی نشان می دهد. در تصاویر CBCT و پانورامیک، میانگین همه متغیرهای کمی مورد بررسی (قطر کانال (p=۰/۰۴۲)، قطر فورامن منتال (p<۰/۰۰۱)، فاصله فورامن منتال تا کرست آلوئول (p<۰/۰۰۱)، طول کانال منتال (p=۰/۰۱۰)) در مردان به طور معنی داری بیشتر از زنان بود (جدول ۲).

در مقایسه سنی، در تصاویر CBCT و پانورامیک فاصله فورامن منتال تا کرست آلوئول در افراد زیر ۵۰ سال به طور معنی داری بیشتر از افراد بالای ۵۰ سال بود (p<۰/۰۰۱). در حالیکه تفاوت در سایر متغیرها معنی دار نبود (جدول ۳).

[DOR: 20.1001.1.15614107.1401.24.1.49.5]
[DOI: 10.22088/jbums.24.1.413]

جدول ۱. مقایسه متغیرهای کمی بین دو نوع تکنیک تصویربرداری

متغیر	رادیوگرافی	تعداد	Mean±SD	p-value*
قطر عمودی کانال	CBCT	۵۳	۳/۰±۰/۷	<۰/۰۰۱
	پانورامیک	۵۳	۳/۷±۰/۸	
قطر فورامن منتال	CBCT	۶۸	۴/۲±۱/۳	۰/۰۷۴
	پانورامیک	۶۸	۳/۹±۱/۳	
فاصله فورامن منتال تا کرست آلوئول	CBCT	۶۹	۱۶/۹±۳/۵	<۰/۰۰۱
	پانورامیک	۶۹	۲۲/۴±۵/۵	

*آزمون ویلکاکسون

جدول ۲. مقایسه متغیرهای کمی در مردان و زنان به تفکیک نوع تکنیک تصویربرداری

رادیوگرافی	متغیر	جنس	تعداد	Mean±SD	دامنه تغییرات	p-value*
CBCT	قطر کانال	مرد	۴۳	۰/۷±۳/۲	۲–۵	۰/۰۴۲
		زن	۳۳	۰/۶±۲/۸	۱–۴	
	قطر فورامن منتال	مرد	۴۶	۱/۴±۴/۶	۲–۸	<۰/۰۰۱
		زن	۳۶	۰/۹±۳/۴	۲–۶	
	فاصله فورامن منتال تا کرست آلوئول	مرد	۴۶	۳/۴±۱۷/۸	۱۲–۲۴	<۰/۰۰۱
		زن	۳۶	۳/۷±۱۵/۰	۶–۲۰	
	طول کانال منتال	مرد	۴۶	۱/۶±۶/۷	۳–۱۰	۰/۰۱۰
		زن	۳۴	۱/۵±۵/۸	۲–۹	
پانورامیک	قطر کانال	مرد	۳۸	۰/۹±۳/۹	۲–۶	۰/۱۲۱
		زن	۱۷	۰/۷±۳/۵	۳–۵	
	قطر فورامن منتال	مرد	۴۰	۱/۴±۴/۱	۲–۹	۰/۰۹۴
		زن	۲۸	۱/۰±۳/۶	۲–۶	
	فاصله فورامن منتال تا کرست آلوئول	مرد	۴۴	۵/۴±۲۳/۷	۱۳–۳۵	۰/۰۰۹
		زن	۲۵	۵/۰±۲۰/۲	۸–۲۹	
	طول کانال منتال	مرد	۳۳	۲/۵±۷/۵	۴–۱۵	۰/۴۳۰
		زن	۱۵	۳/۷±۷/۲	۳–۱۸	

*آزمون تی مستقل

جدول ۳. مقایسه متغیرهای کمی در طبقه بندی سن به تفکیک نوع رادیوگرافی

رادیوگرافی	متغیر	سن	تعداد	Mean±SD	دامنه تغییرات	p-value*
CBCT	قطر کانال	≤۵۰	۳۳	۰/۵±۲/۹	۲–۴	۰/۱۵۱
		>۵۰	۴۳	۰/۸±۳/۲	۱–۵	
	قطر فورامن منتال	≤۵۰	۳۸	۰/۹±۳/۸	۲–۶	۰/۱۰۶
		>۵۰	۴۴	۱/۵±۴/۴	۲–۸	
	فاصله فورامن منتال تا کرست آلوئول	≤۵۰	۳۸	۲/۶±۱۸/۰	۱۱–۲۴	۰/۰۰۱
		>۵۰	۴۴	۴/۲±۱۵/۳	۶–۲۴	
	طول کانال منتال	≤۵۰	۳۶	۱/۳±۶/۳	۴–۹	۰/۷۳۹
		>۵۰	۴۴	۱/۸±۶/۴	۲–۱۰	
پانورامیک	قطر کانال	≤۵۰	۲۴	۰/۸±۳/۸	۳–۶	۰/۴۱۹
		>۵۰	۳۱	۰/۹±۳/۷	۲–۶	
	قطر فورامن منتال	≤۵۰	۳۲	۱/۳±۳/۹	۲–۹	۰/۶۰۹
		>۵۰	۳۶	۱/۳±۳/۸	۲–۷	
	فاصله فورامن منتال تا کرست آلوئول	≤۵۰	۳۰	۳/۹±۲۴/۲	۱۸–۳۴	<۰/۰۰۱
		>۵۰	۳۹	۶/۲±۲۱/۰	۸–۳۵	
	طول کانال منتال	≤۵۰	۲۲	۳/۲±۷/۱	۴–۱۸	۰/۲۸۲
		>۵۰	۲۶	۲/۷±۷/۷	۳–۱۵	

*آزمون تی مستقل

[DOR: 20.1001.1.15614107.1401.24.1.49.5]
[DOI: 10.22088/jbums.24.1.413]

از نظر دیده شدن کانال میزان توافق دو نوع تکنیک تصویربرداری در مردان و زنان در رده توافق ضعیف (kappa=۰/۹۶) قرار دارد. بدون در نظر گرفتن جنسیت نیز مقدار توافق دو نوع تصویربرداری ضعیف (k=۰/۱۳۱) است. در افراد زیر ۵۰ سال میزان توافق بسیار کم (k=۰/۰۶۳) است و در افراد بالای ۵۰ سال میزان توافق نسبتاً کم (k=۱۹۱) است. یعنی در مجموع توافق دو نوع تصویربرداری از نظر دیده شدن کانال پایین است. در تصاویر CBCT بیشترین فراوانی دیده شدن کانال از نوع B و کمترین از نوع D بود. در تصاویر پانورامیک نیز بیشترین فراوانی نوع B اما کمترین فراوانی نوع C بود. همچنین در هیچکدام از تصاویر پانورامیک و CBCT کانال فرعی یا دوشاخه یافت نشد.

از نظر دیده شدن منتال فورامن در تصاویر CBCT حدود منتال فورامن در تمام نمونه ها به صورت مشخص و کورتیکال مشاهده شد. در حالیکه در تصاویر پانورامیک ۸ مورد از نوع حدود مشخص و کورتیکال، ۶۲ مورد از نوع حدود مشخص و غیر کورتیکال و ۱۲ مورد از نوع عدم مشاهده ثبت شده بود. بنابراین چون تمام نمونه های CBCT از یک نوع (نوع A) بودند، میزان توافق دو تکنیک تصویربرداری به لحاظ آماری غیر قابل اندازه گیری بود.

از مجموع ۸۲ نمونه بررسی شده، در تعداد ۴۹ نمونه یا فورامن منتال در پانورامیک قابل مشاهده نبود و یا نمونه بی‌دندانی در ناحیه پرمولرها داشت. لذا در ۳۳ نمونه مجاورت فورامن منتال با اپکس دندان های پرمولر در CBCT و پانورامیک قابل مقایسه بود. در هیچکدام از تصاویر پانورامیک و CBCT فورامن منتال فرعی یا دو شاخه یافت نشد.

در تصاویر CBCT بیشترین فراوانی مجاورت فورامن منتال با دندان های پرمولر مندیبل از نوع B و کمترین از نوع A می باشد. در تصاویر پانورامیک نیز بیشترین فراوانی نوع B و کمترین فراوانی نوع A و D می باشد. همچنین میانگین فاصله اپکس دندان پرمولر دوم تا مرکز فورامن منتال در تصاویر CBCT به ترتیب در سمت راست و چپ ۲/۲ و ۱/۳ میلی متر و در تصاویر پانورامیک ۳/۷ و ۲/۶ میلی متر اندازه گیری شد (p=۰/۰۰۲ و p<۰/۰۰۱) به نظر می رسد که پانورامیک محل فورامن منتال را مزیالی تر از CBCT نشان می دهد.

بحث و نتیجه گیری

در این مطالعه میانگین متغیرهای قطر کانال آلوئولار تحتانی و فاصله فورامن منتال تا کرست آلوئول در تصاویر پانورامیک به طور معنی داری بیشتر از تصاویر CBCT بود. میانگین قطر فورامن منتال در تصاویر پانورامیک کمتر از تصاویر CBCT بود اما میزان اختلاف معنی دار نبود. از لحاظ دیده شدن کانال آلوئولار تحتانی، در مجموع توافق دو نوع تصویربرداری پایین است.

در مقایسه متغیرهای کمی بین CBCT و پانورامیک این نتیجه به دست آمد که تمام متغیرهای کمی در خانم ها کمتر از آقایان می باشد که به علت کوچک تر بودن و ظرافت فکین در خانم ها نسبت به آقایان می باشد. ولی در پانورامیک در بسیاری از موارد اختلاف آماری معنی داری بین دو جنس مشاهده نشد که این مطلب حاکی از آن است که تصاویر پانورامیک در مجموع دارای دیستورشن ذاتی می باشند که اندازه گیری های کمی را در این تکنیک غیر قابل اعتماد می کند. در مطالعه Muinelo-Lorenzo و همکاران نیز در تصاویر CBCT قطر فورامن منتال و فاصله فورامن منتال تا کرست در آقایان بیشتر از خانم ها بود (۱۱). Neves و همکاران هم طی مطالعه ای نتیجه گرفتند که رادیوگرافی CBCT برای تشخیص نقاط آناتومیک بهتر از پانورامیک است اما از رادیوگرافی های پانورامیک هم می تواند برای اعمال دندانپزشکی معمول استفاده کرد (۶).

در تصاویر پانورامیک در بسیاری از موارد کانال آلوئولار تحتانی مشاهده نمی شود و از این نظر میزان توافق بین دو تکنیک تصویربرداری بسیار کم است (۱۲). در مجموع پانورامیک حدود کورتیکال کانال را با وضوح کمتری به نمایش می گذارد (۱۳). هر چند که در پانورامیک ضخامت لایه تصویر برداری بیشتر از CBCT است و انتظار می رود که حدود کورتیکال کانال به علت افزایش ضخامت لایه تصویر برداری و بالا رفتن کنتراست رزولوشن، واضح تر تصویر شود، ولی برخلاف انتظار حدود کورتیکال فورامن منتال و کانال آلوئولار تحتانی کمتر تصویر می شود (۱۴). این امر می تواند ناشی از زاویه منفی تصویربرداری پانورامیک باشد که استخوان کورتیکال دیواره های کانال را در این شرایط نمی تواند روی هم سوپرایمپوز کند و برعکس آن ها را دچار عدم وضوح می نماید و به همین علت حدود کورتیکال کانال کمتر مشاهده می شود (۱۵). از طرفی در این پژوهش در هر دو تکنیک بیشترین فراوانی مربوط به کورتیکالی بودن دیواره تحتانی کانال بود. این یافته بدین معنی است که از لحاظ شکل آناتومی نیز کانال آلوئولار تحتانی بیشتر در دیواره تحتانی کورتیکالی است و سایر دیواره های آن حدود کورتیکالی ندارند و به همین علت در تصاویر پانورامیک دیواره تحتانی کانال بیشتر تصویر می شود. در مطالعه Kamrun و همکاران هم مشاهده دیواره فوقانی کانال در رادیوگرافی های پانورامیک ضعیف بود اما در CBCT این ضعف به میزان چشم‌گیری برطرف شده بود (۷). Angelopoulos و همکاران نیز دریافتند که تصاویر CBCT کیفیت بهتری را در نشان دادن ساختار های کانال مندیبولار دارد (۱۶).

[DOR: 20.1001.1.15614107.1401.24.1.49.5]
[DOI: 10.22088/jbums.24.1.413]

در این مطالعه میزان توافق دیده شدن منتال فورامن و حدود کورتیکالی آن بین تصاویر پانورامیک و CBCT از نظر آماری قابل مقایسه نبود و در ۱۰۰٪ تصاویر CBCT و در ۸۵/۴٪ رادیوگرافی های پانورامیک منتال فورامن دیده شده است. این نتیجه مشابه مطالعه Muinelo-Lorenzo بود که در حدود ۸۳٪ رادیوگرافی های پانورامیک منتال فورامن را مشاهده کرده بودند (۱۱).

میزان توافق بین دو تکنیک در نمایش مجاورت منتال فورامن با دندان های پره مولر مطلوب نبود. در هر دو نوع تصویر برداری بیشترین نوع مربوط به موقعیت فورامن بین دندان های پرمولر اول و دوم بود و در هیچ کدام از تصاویر CBCT موقعیت فورامن مزیالی تر از دندان پره مولر اول و در مجاورت اپکس آن یافت نشد. در این پژوهش این نتیجه به دست آمد که در تصاویر پانورامیک فورامن منتال قدامی تر از حالت واقعی تصویر می شود. مطالعه مشابهی که روی این زمینه انجام شده باشد یافت نشد. ولی این امر می تواند ناشی از این باشد که در تصاویر پانورامیک عناصری که روی دیواره باکالی فکین خصوصاً در قسمت قدام قرار گرفته باشند، بیشتر در هم فرو می روند و به سمت میدلاین نزدیک می شوند. این حالت بدین سبب ایجاد می شود که شکل کروی فکین در پانورامیک به صورت خطی و گسترده باید تصویر شود. لذا یک دیستورشن در سطوح باکال و لینگوال اتفاق می افتد و پوسته خارجی (سطح باکال) به خط وسط نزدیک می شود.

از نقاط ضعف این مطالعه می توان به تعداد کم نمونه ها اشاره کرد، لذا مطالعات با جامعه آماری بالاتر پیشنهاد می شود. همچنین از نقاط قوت این مطالعه بررسی جامع و جزئی نمونه ها و اندازه گیری حداکثر ایندکس ها و متغیرها بود.

مطالعه حاضر نشان می دهد که تصویربرداری پانورامیک قطر کانال آلوئولار تحتانی و فاصله فورامن منتال تا کرست آلوئول را بیشتر نشان می دهد. از طرفی حدود کورتیکال فورامن منتال و کانال آلوئولار تحتانی را با وضوح کمتری نمایش داده و فورامن منتال را مزیالی تر از حد واقعی نشان می دهد. لذا هر چند می توان از رادیوگرافی پانورامیک در درمان های روتین و بررسی کلی مندیبل استفاده کرد، ولی در اعمال دندانپزشکی که نیازمند دقت بالاتری از لحاظ اندازه گیری می باشد، استفاده از تکنیک CBCT ضرورت دارد.

تقدیر و تشکر

بدینوسیله از معاونت تحقیقات و فناوری دانشگاه علوم پزشکی مشهد و همچنین کمیته تحقیقات دانشجویی دانشکده دندانپزشکی آن دانشگاه برای همکاری در انجام این تحقیق قدردانی می گردد.

[DOR: 20.1001.1.15614107.1401.24.1.49.5]
[DOI: 10.22088/jbums.24.1.413]

References

1.Von Arx T, Bornstein MM. The bifid mandibular canal in three-dimensional radiography: morphologic and quantitative characteristics. Swiss Dent J. 2021;131(1):10-28.

2.Shokry SM, Alshaib SA, Al Mohaimeed ZZ, Ghanimah F, Altyebe MM, Alenezi MA, et al. Assessment of the Inferior Alveolar Nerve Canal Course Among Saudis by Cone Beam Computed Tomography (Pilot Study). J Maxillofac Oral Surg. 2019;18(3):452-8.

3.Pelé A, Berry PA, Evanno C, Jordana F. Evaluation of Mental Foramen with Cone Beam Computed Tomography: A Systematic Review of Literature. Radiol Res Pract. 2021;2021:8897275.

4.Aljarbou FA, Aldosimani M, Althumairy RI, Alhezam AA, Aldawsari AI. An analysis of the first and second mandibular molar roots proximity to the inferior alveolar canal and cortical plates using cone beam computed tomography among the Saudi population. Saudi Med J. 2019;40(2):189-94.

5.Safaee A, Mirbeigi S, Ezoddini F, Khojastepour L, Navab-Azam A. Buccolingual course of the inferior alveolar canal in different mental foramen locations: A cone beam computed tomography study of an Iranian population. Int J Appl Basic Med Res. 2016;6(4):262-6.

6.Neves FS, Nascimento MC, Oliveira ML, Almeida SM, Bóscolo FN. Comparative analysis of mandibular anatomical variations between panoramic radiography and cone beam computed tomography. Oral Maxillofac Surg. 2014;18(4):419-24.

7.Kamrun N, Tetsumura A, Nomura Y, Yamaguchi S, Baba O, Nakamura S, et al. Visualization of the superior and inferior borders of the mandibular canal: a comparative study using digital panoramic radiographs and cross-sectional computed tomography images. Oral Surg Oral Med Oral Pathol Oral Radiol. 2013;115(4):550-7.

8.Naitoh M, Yoshida K, Nakahara K, Gotoh K, Ariji E. Demonstration of the accessory mental foramen using rotational panoramic radiography compared with cone-beam computed tomography. Clin Oral Implants Res. 2011;22(12):1415-9.

9.Bertram F, Bertram S, Rudisch A, Emshoff R. Assessment of Location of the Mandibular Canal: Correlation Between Panoramic and Cone Beam Computed Tomography Measurements. Int J Prosthodont. 2018;31(2):129-34.

10.Sakdajeyont W, Chaiyasamut T, Arayasontiparb R, Wongsirichat N. The mental foramen in panoramic versus cone beam computed tomogram. Mahidol Dent J. 2018;38(2):159-67.

11.Muinelo-Lorenzo J, Suárez-Quintanilla JA, Fernández-Alonso A, Varela-Mallou J, Suárez-Cunqueiro MM. Anatomical characteristics and visibility of mental foramen and accessory mental foramen: Panoramic radiography vs. cone beam CT. Med Oral Patol Oral Cir Bucal. 2015;20(6):e707-e14.

12.Imada TS, Fernandes LM, Centurion BS, de Oliveira-Santos C, Honório HM, Rubira-Bullen IR. Accessory mental foramina: prevalence, position and diameter assessed by cone-beam computed tomography and digital panoramic radiographs. Clin Oral Implants Res. 2014;25(2):e94-9.

13.Kuribayashi A, Watanabe H, Imaizumi A, Tantanapornkul W, Katakami K, Kurabayashi T. Bifid mandibular canals: cone beam computed tomography evaluation. Dentomaxillofac Radiol. 2010;39(4):235-9.

14.Guo JL, Su L, Zhao JL, Yang L, Lv DL, Li YQ, et al. Location of mental foramen based on soft- and hard-tissue landmarks in a chinese population. J Craniofac Surg. 2009;20(6):2235-7.

15.Haghanifar S, Rokouei M .Radiographic evaluation of the mental foramen in a selected Iranian population. Indian J Dent Res. 2009;20(2):150-2.

[DOR: 20.1001.1.15614107.1401.24.1.49.5]
[DOI: 10.22088/jbums.24.1.413]

16.Angelopoulos C, Thomas SL, Hechler S, Parissis N, Hlavacek M. Comparison between digital panoramic radiography and cone-beam computed tomography for the identification of the mandibular canal as part of presurgical dental implant assessment. J Oral Maxillofac Surg. 2008;66(10):2130-5.

[DOR: 20.1001.1.15614107.1401.24.1.49.5]
[DOI: 10.22088/jbums.24.1.413]