







## A Rare Case of Intussusception in A COVID-19 Positive Patient with Nephrotic Syndrome

H. Sorkhi (MD)<sup>1</sup> , M. Esmaili Dooki (MD)<sup>1</sup> , A. Hadipour (MD)<sup>1</sup> , S. Hosseinpour (MD)<sup>2</sup> ,  
P. Abdavi (MD)<sup>1</sup> , M. Mohammadi (MD)<sup>\*1</sup> 

1.Non-Communicable Pediatric Disease Research Center, Health Research Institute, Babol University of Medical Sciences, Babol, I.R.Iran.

2.Department of Pediatrics, School of Medicine, Tehran University of Medical Sciences, Tehran, I.R.Iran.

---

### Article Type ABSTRACT

---

#### Case Report

**Background and Objective:** Intussusception is one of the most common causes of intestinal obstruction in children 5 months to 3 years, which is the most common cause of acute abdominal pain and its prevalence increases as a result of viral infection. In this report, we present a case of intussusception in a 17-years-old boy following COVID-19.

#### Received:

Dec 21<sup>st</sup> 2020

**Case Report:** A 17-year-old adolescent boy with a known case of steroid-dependent nephrotic syndrome from the age of two has been referred to the emergency department with severe abdominal pain and vomiting. On ultrasound, renal mass and free fluids were shown. Ileocecal intussusception was observed and was repaired without any complications.

#### Revised:

Feb 8<sup>th</sup> 2021

**Conclusion:** Based on the results of this study, intussusception should be considered in every patient with nephrotic syndrome with COVID-19 infection.

#### Accepted:

May 2<sup>nd</sup> 2021

**Keywords:** *Intussusception, Nephrotic Syndrome, Meckel Diverticulum, COVID-19.*

---

**Cite this article:** Sorkhi H, Esmaili Dooki M, Hadipour A, Hosseinpour S, Abdavi P, Mohammadi M. A Rare Case of Intussusception in A COVID-19 Positive Patient with Nephrotic Syndrome. *Journal of Babol University of Medical Sciences.* 2022; 24(1): 70-5.



© The Author(S).

Publisher: Babol University of Medical Sciences

---

\*Corresponding Author: M. Mohammadi (MD)

Address: Non-Communicable Pediatric Disease Research Center, Health Research Institute, Babol University of Medical Sciences, Babol, I.R.Iran.

Tel: +98 (11) 32192832. E-mail: dr.mohammadi61@yahoo.com



## گزارش یک مورد انواژیناسیون در یک بیمار کووید-۱۹ مثبت مبتلا به سندرم نفروتیک

هادی سرخی (MD)<sup>۱</sup>، محمد رضا اسماعیلی دوکی (MD)<sup>۱</sup>، عباس هادی پور (MD)<sup>۱</sup>،  
ساره حسین پور (MD)<sup>۲</sup>، پارمیدا عبدوی (MD)<sup>۱</sup>، محسن محمدی (MD)<sup>\*۱</sup>

۱. مرکز تحقیقات بیماری های غیرواگیر کودکان، پژوهشکده سلامت، دانشگاه علوم پزشکی بابل، بابل، ایران

۲. گروه بیماری های کودکان، دانشکده پزشکی، دانشگاه علوم پزشکی تهران، تهران، ایران

نوع مقاله	چکیده
گزارش مورد	<b>سابقه و هدف:</b> انواژیناسیون یکی از شایع ترین دلایل انسداد روده در کودکان ۵ ماه تا ۳ سال است که شایع ترین علت شکم درد حاد در کودکان می باشد و شیوع آن در نتیجه عفونت ویروسی افزایش می یابد. در اینجا یک مورد انواژیناسیون در پسر ۱۷ ساله به دنبال ابتلا به کووید-۱۹ معرفی می گردد.
دریافت:	<b>گزارش مورد:</b> بیمار پسر نوجوان ۱۷ ساله ای که مورد شناخته شده از سندرم نفروتیک وابسته به استروئید از ۲ سالگی بوده که با درد شدید شکم و استفراغ به بخش اورژانس مراجعه کرد. در سونوگرافی، توده کلیه ای و مایعات آزاد نشان داده شد. انواژیناسیون ایلئوسکال مشاهده شد و بدون هیچ گونه عارضه ای ترمیم شد.
اصلاح:	<b>نتیجه گیری:</b> بر اساس نتایج این مطالعه، انواژیناسیون باید در هر بیمار مبتلا به سندرم نفروتیک و همچنین مبتلا به عفونت کووید-۱۹ در نظر گرفته شود.
۱۳۹۹/۱۰/۱	<b>واژه های کلیدی:</b> انواژیناسیون، سندرم نفروتیک، دیورتیکول مکل، کووید-۱۹.
۱۳۹۹/۱۱/۲۰	
۱۴۰۰/۲/۱۲	
استناد:	هادی سرخی، محمد رضا اسماعیلی دوکی، عباس هادی پور، ساره حسین پور، پارمیدا عبدوی، محسن محمدی. گزارش یک مورد انواژیناسیون در یک بیمار کووید-۱۹ مثبت مبتلا به سندرم نفروتیک. مجله علمی دانشگاه علوم پزشکی بابل، ۱۴۰۱؛ ۲۴(۱): ۵-۷.
© The Author(S). Publisher: Babol University of Medical Sciences	

## مقدمه

انواژیناسیون یکی از شایع ترین دلایل انسداد روده در کودکان ۵ ماه تا ۳ سال است. همچنین، از شایعترین علت شکم درد حاد در کودکان کمتر از ۲ سال می باشد. انواژیناسیون هنگامی رخ می دهد که بخشی از دستگاه گوارش در قسمت دیستال در هم فرو می رود. علت انواژیناسیون در اکثر موارد ناشناخته است (۱-۳). اما در کودکان بزرگتر و بزرگسالان، ممکن است با ضایعات خوش خیم یا بدخیم مانند دیورتیکول مکل، تکثیر سلول های اپی تلیال روده، هیپرپلازی لنفاوی، پولیپ روده و غیره دیده شود. سوء ظن بالینی برای جلوگیری از ایسکمی روده، سوراخ شدن و پریتونیت بسیار مهم است. به ندرت، انواژیناسیون در موارد مبتلا به بیماری زمینه ای، مانند سندرم نفروتیک دیده می شود. سندرم نفروتیک با پروتئینوری بالا تعریف می شود (بیش از  $40 \text{ mg/m}^2/\text{hr}$ )، ادم دیواره روده، کاهش آلبومین خون و افزایش چربی خون. ناراحتی شکمی، درد و علائم صفاقی در سندرم نفروتیک معمولاً ناشی از ادم دیواره روده یا ثانویه به آسیب و پریتونیت باکتریایی خود به خودی است. همچنین، ممکن است علل دیگر ایجاد درد شکم حاد باشد (۴-۶).

عفونت کووید توسط کووید-۱۹ ایجاد می شود و شیوع اولیه آن در ووهان در چین گزارش شد. بیشترین اندام هایی که درگیر عفونت کووید-۱۹ هستند دستگاه تنفسی است. بر اساس گزارش WHO (سازمان بهداشت جهانی)، این بیماری به سرعت توسط قطرات دستگاه تنفسی در جهان پخش شد. این یک بیماری همه گیر است (۳و۷).

علاوه بر درگیری دستگاه تنفسی، سایر اندام ها نیز ممکن است درگیر شوند و بیماران ممکن است علائم یا نشانه های دیگری از دستگاه تنفسی داشته باشند. علائم دستگاه گوارش (GI) در عفونت کووید-۱۹ ممکن است درد شکم، حالت تهوع، استفراغ یا اسهال باشد. همچنین، مانند سایر ویروس ها، هایپرتروفی پلاک های پیر ممکن است یک عامل مستعد برای انواژیناسیون باشد (۳و۷). با این حال، گزارشات مربوط به ارتباط این دو بیماری نادر است. در این گزارش یک مورد نادر از سندرم نفروتیک با عفونت کووید-۱۹ و انواژیناسیون معرفی می گردد.

## گزارش مورد

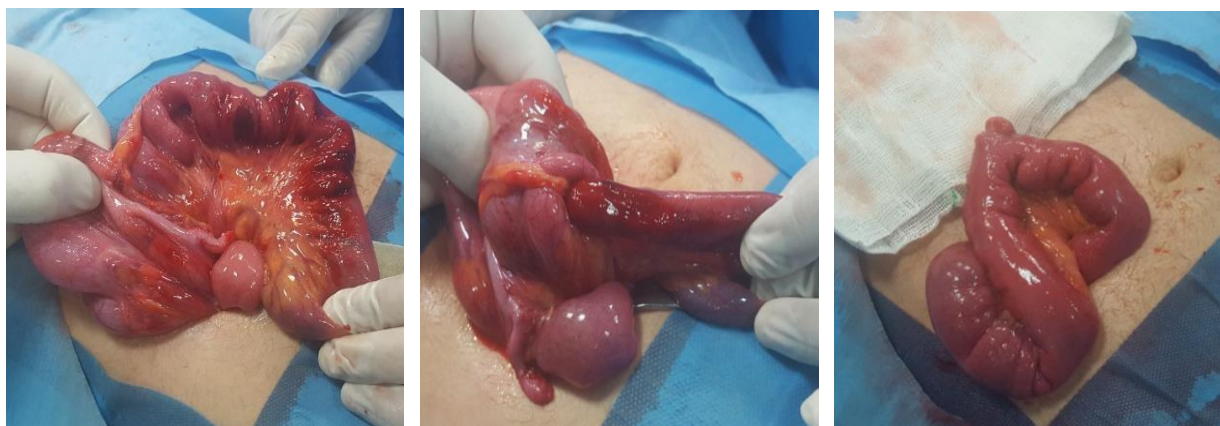
این مطالعه در کمیته اخلاق دانشگاه علوم پزشکی بابل با کد IR.MUBABOL.REC.1399.289 تأیید شد. بیمار پسر نوجوان ۱۷ ساله ای می باشد که مبتلا به مورد شناخته شده سندرم نفروتیک وابسته به استروئید ۲ سالگی بود و با درد شکم و استفراغ شدید به بخش اورژانس مراجعه کرد. وی سابقه چندین مورد بستری در بیمارستان را برای عود مکرر سندرم نفروتیک داشته است. آخرین پذیرش وی با درد شکمی بود که درمان با دوز بالای پردنیزولون  $60 \text{ mg/m}^2/\text{day}$  شروع شد. با توجه به پاندمی عفونت کووید-۱۹ و ضعف وی، میالژی، بی اشتها، تست multiplex Pcr اوروفارنکس برای عفونت کووید-۱۹ انجام و مثبت گزارش شد.

هیچگونه تماس و سابقه خانوادگی عفونت با کووید-۱۹ نداشت و طبق پروتکل برنامه ایمونیزاسیون واکسینه شده و سابقه جراحی در گذشته را نداشته است. داروهای پردنیزولون، انالپریدیل و پنتوپرازول دریافت کرده و بعد از ۳ روز مرخص شد. او درد شکم همراه با حالت تهوع و استفراغ داشت. هر درد شکمی دوره ای در فواصل ۶۰-۳۰ دقیقه ای اتفاق افتاده و ۳۰-۲۰ دقیقه طول می کشید. با گذشت زمان، طولانی تر و شدید تر می شدند. هیچ دوره خونریزی مقعدی که مدفوع زله ای باشد را نداشت. رنگ پریده، موکوس خشک، تب دار بود و فشار خون وی:  $110/80$  میلی متر جیوه، ضربان قلب: ۸۷ ضربان در دقیقه، تنفس: ۲۳ بار در دقیقه و با اشباع گاز شریانی: ۹۶٪. در معاینه شکم، تندرین در قسمت فوقانی راست شکم بدون لمس توده تشخیص داده شد.

معاینه رکتوم طبیعی بود. در تست آزمایشگاهی لکوسیتوز همراه با نوتروفیل و افزایش ESR (میزان رسوب گلبول های قرمز) نشان داده شد (جدول ۱). سونوگرافی شبه توده در کلیه و مایعات آزاد را در شکم نشان داد. از طیف وسیعی از آنتی بیوتیک های داخل وریدی استفاده شد (سفوتاکسیم + وانکومایسین). کشت خون و ادرار بدون علامت بود. پس از اصلاح آب و الکترولیت، هایپرناتری و هیپوکالمی اصلاح شد. همچنین پس از تثبیت همودینامیک توسط لوله نازوگاستریک و مایع درمانی وریدی، بلع باریم ناموفق بود و عمل جراحی باز تحت بیهوشی عمومی انجام شد. در زمان عمل، ایلئوسکال انواژیناسیون دیده شد و بدون هیچ گونه عارضه ای ترمیم شد. با علت احتمالی دیورتیکول مکل، دیورتیکولکتومی انجام شد (شکل ۱). هیچ علائم تنفسی، گوارشی یا سپسیس در طول بستری شدن رخ نداد. بعد از سه روز، رژیم خوراکی وی آغاز شد و پس از یک هفته با شرایط خوب ترخیص شد.

جدول ۱. یافته های تست آزمایشگاهی انواژیناسیون در یک بیمار کووید-۱۹ مثبت با سندرم نفروتیک

یافته ها	بررسی
۱۴/۸	هموگلوبین (g/dl)
۶۰	ESR (mm/first hour)
۲۱۳۰۰	تعداد کل گلبول های سفید خون (/mc lit)
٪۷۵	نوتروفیل (درصد)
٪۱۸	لنفوسیت (درصد)
۸۲۴۰۰۰	تعداد پلاکت (/mc lit)
۸۱	قند خون تصادفی (mg/dl)
۰/۶۱	کراتینین سرم (mg/dl)
۱۳	نیتروژن اوره خون (mg/dl)
۱۶	آلانین آمینوترانسفراز (U/L)
۳	CRP (mg/dl)
۱۲۸	سدیم (mEq/L)
۲/۷	پتاسیم (mEq/L)
۷/۱	کلسیم (mg/dl)
۲/۱	آلبومین (g/dl)
۳/۵	پروتئین کل (g/dl)
۴۷۷	کلسترول (mg/dl)
۷۰۲	تری گلیسیرید (mg/dl)
۱۴/۴	PT (seconds)
۳۷	PTT (seconds)
۱/۲	INR
پروتئین <sup>۳+</sup>	آنالیز ادرار
مثبت	پی سی ار کووید-۱۹ در نازوفارنکس



شکل ۱. جا اندازی انواژیناسیون ایلئوسکال

## بحث و نتیجه گیری

در این مطالعه، یک پسر نوجوان ۱۷ ساله با کووید-۱۹ مثبت با انواژیناسیون و سندرم نفروتیک گزارش شد. اولین مورد سندرم نفروتیک با انواژیناسیون در سال ۱۹۷۵ در کالبد شکافی گزارش شد (۸). در موارد گزارش شده از سندرم نفروتیک همراه با انواژیناسیون، Asai و همکاران خاطرنشان کردند که بیشترین انواژیناسیون در حین ادم عمومی به مدت ۲ هفته یا بیشتر اتفاق می افتد (۲)، که همانند بیمار ما بود. Moazzam و همکاران بیمار ۴ ماهه کووید مثبت مبتلا به انواژیناسیون گزارش کردند که باعث درد شکمی، مدفوع ژله ای شده و زنده مانده است (۳). در نتیجه یک دلیل مشابه، عفونت همزمان و تشخیص به موقع آن است. Cai و همکاران گزارش کردند یک کودک ۱۰ ماهه مبتلا به تب، استفراغ، مدفوع ژله ای و درگیری چند اندام که باعث انسداد عروق می شود، متأسفانه درگذشت (۷). اما در مطالعه ما، بیمار با وجود نقص ایمنی و عفونت کووید ۱۹ ترخیص شد. با این حال، جراحی زود هنگام و از بین بردن دیورتیکول مکل در بهبود این بیماری و همچنین اختلاف سنی ممکن است در بهبودی موثر باشد.

در آغاز بیماری همه گیری کووید-۱۹، مطالعات نشان داده که کودکان مبتلا به عفونت های حاد خفیف ممکن است در معرض خطر سندرم التهاب ثانویه باشند (۳و۷).

تظاهرات دستگاه گوارش در عفونت کووید-۱۹ می تواند همراه با استفراغ، تهوع، اسهال، درد شکم، اسهال خونی و غیره باشد. تاکنون، ۳ مورد انواژیناسیون گزارش شد در یک نوزاد مبتلا به کووید-۱۹ که فاقد هرگونه ناهنجاری ساختاری است که به دلیل خونریزی مقعدی، بی قراری و تب ایجاد شد (۳و۷). تا به امروز، انواژیناسیون در بیماران مبتلا به سندرم نفروتیک مرتبط با کووید-۱۹ در این سن یافت نشد. در این مورد گزارش شده، انواژیناسیون، دیورتیکول مکل، که تا این سن ارائه نشده، به طور اتفاقی در جراحی شناسایی شده است. از آنجا که بیمار با چندین عود سندرم نفروتیک مشکلی نداشته است و اخیراً به عفونت کووید-۱۹ مبتلا شده است، ارتباط بین عفونت کووید-۱۹ و انواژیناسیون محتمل است.

مکانیسم های احتمالی این بیماری ممکن است به دلیل حمله سلول های اپیتلیال روده توسط ویروس و واکنش موضعی باشد. بنابراین، آدنیت مزانتریک می تواند باعث افزایش حساسیت به انواژیناسیون شود (۱). همچنین، ارتباط بین آدنووایروس و انواژیناسیون در کودکان پس از عفونت ویروسی گزارش شده بود و آنالیز مدفوع آنها ویروس فلج اطفال، نورو ویروس، پاراکو ویروس، آنترو ویروس را نشان داد (۹). گیرنده های ACE2 برای کووید-۱۹ عملکردی دارند و از آنجا که این پروتئین در جذب اسیدهای آمینه در سطح انتروسیت های روده کوچک نقش دارد، می تواند محل مناسبی برای ویروس باشد (۳و۷).

نکته جالب توجه در این گزارش مورد، رخداد انواژیناسیون در سن غیر معمول و همراه بودن با دیورتیکول مکل و سندرم نفروتیک است. تا قبل از مراجعه این بیمار علائم بالینی و مشکلی نداشته است. بعد از عفونت با کووید-۱۹، انواژیناسیون اتفاق افتاد. قطعاً نمی توان گفت که عفونت کووید-۱۹ دلایلی دارد، اما هنوز همراهی این سه بیماری با هم ذکر نشده است و عفونت کووید-۱۹ ناشناخته است و مطمئناً برای نتیجه گیری مطالعات بیشتری با تظاهرات مشابه لازم است.

بر اساس این مطالعه، انواژیناسیون در هر بیمار مبتلا به سندرم نفروتیک و همچنین مبتلا به عفونت کووید-۱۹ مورد توجه قرار گیرد.

## تقدیر و تشکر

بدینوسیله از مرکز تحقیقات بیمارستان کودکان امیرکلا دانشگاه علوم پزشکی بابل قدردانی می گردد.

## References

- 1.Martínez-Castaño I, Calabuig-Barbero E, González-Piñera J, López-Ayala JM. COVID-19 infection is a diagnostic challenge in infants with ileocecal intussusception. *Pediatr Emerg Care*. 2020;36(6):e368.
- 2.Asai K, Tanaka S-I, Tanaka N, Tsumura K, Kato F, Kikuchi K. Intussusception of the small bowel associated with nephrotic syndrome. *Pediatr Nephrol*. 2005;20(12):1818-20.
- 3.Moazzam Z, Salim A, Ashraf A, Jehan F, Arshad M. Intussusception in an infant as a manifestation of COVID-19. *J Pediatr Surg Case Rep*. 2020;59:101533.
- 4.Kietkajornkul C, Vithayasai N, Ratanaprakarn W, Buranakitjaroen V. Intussusception associated with a relapsing nephrotic patient: a case report. *J Med Assoc Thai*. 2003;86 (Suppl 3):S596-9.
- 5.Al-Mardini RI, Haddad RE. Intussusception in two pediatric patients associated with nephrotic syndrome. *Saudi J Kidney Dis Transpl*. 2014;25(2):398-401.
- 6.Morulana T, Hawu Y, Tshifularo N. Intussusception causing bowel obstruction in a nephrotic syndrome child. *J Pediatr Surg Case Rep*. 2020;61:101625.
- 7.Cai X, Ma Y, Li S, Chen Y, Rong Z, Li W. Clinical characteristics of 5 COVID-19 cases with non-respiratory symptoms as the first manifestation in children. *Front Pediatr*. 2020;8:258.
- 8.Takano T, Nakagawa M, Ishiwara H. Jaundice, vomiting and abdominal pain (nephrotic syndrome): intussusception (with lipoid nephrosis). *Nihon Rinsho*. 1975;978-9, 1502-5.
- 9.Okimoto S, Hyodo S, Yamamoto M, Nakamura K, Kobayashi M. Association of viral isolates from stool samples with intussusception in children. *Int J Infect Dis*. 2011;15(9):e641-5.