

گزارش یک مورد همانژیوم کبدی بسیار بزرگ در بیمار مبتلا به سندرم بودکیاری

محسن علی اکبریان (MD)^۱، امین دلیلی (MD)^۱، مصطفی صادقی (MSc)^۲، سارا رحیمی^۲،
بهزاد غلام ویسی (MSc)^{۳*}

۱- مرکز تحقیقات جراحی سرطان، دانشگاه علوم پزشکی مشهد، مشهد، ایران
 ۲- بیمارستان پیوند اعضا منتصریه، دانشگاه علوم پزشکی مشهد، مشهد، ایران
 ۳- کمیته تحقیقات دانشجویی، دانشگاه علوم پزشکی کردستان، سنندج، ایران
 ۴- گروه اتاق عمل، دانشکده پرستاری و مامائی، دانشگاه علوم پزشکی کردستان، سنندج، ایران

دریافت: ۹۸/۹/۹، اصلاح: ۹۸/۱۲/۷، پذیرش: ۹۸/۱۲/۱۹

خلاصه

سابقه و هدف: بروز همانژیوم های غول پیکر همراه با سندرم بودکیاری نادر می باشد. این سندرم ناشی از انسداد وریدهای خروجی کبد بوده و نیاز به مداخله جراحی دارد. درمان همانژیوم های کبدی بسته به علائم، محل قرارگیری و اندازه آن متغیر می باشد. در این مطالعه یک بیمار مبتلا به همانژیوم بسیار بزرگ همراه با سندرم بودکیاری گزارش می شود.

گزارش مورد: بیمار خانمی ۵۷ ساله با همانژیوم بسیار بزرگ در کبد می باشد که با علائم نارسائی کبد، بی اشتها و سیری زودرس و با انسداد وریدهای کبدی به بیمارستان منتصریه مشهد مراجعه کرده است. حساسیت دارویی و غذائی خاصی را ذکر نمی کرد. به جز ضربان قلب بقیه علائم حیاتی در محدوده نرمال بودند. در بررسی های اولیه همانژیوم بزرگ کبد و آسیت تشخیص داده شد. پس از انجام تست های تشخیصی مورد نیاز، کبد با وزن حدود ۱۰ کیلوگرم خارج شده و پیوند کبد انجام گرفت و پس از ۱۳ روز بیمار با حال عمومی خوب مرخص شد.

نتیجه گیری: از اندیکاسیون های نادر پیوند کبد همانژیوم بزرگ کبدی است که باعث اختلال عملکرد کبد و بروز سندرم بودکیاری می شود، انجام پیوند کبد در این بیماران باعث بهبود زندگی و نتایج مطلوب می شود.

واژه های کلیدی: همانژیوم، کبد، هیپاتکتومی، پیوند کبد، سندرم بودکیاری، گزارش مورد.

مقدمه

شده و از اندیکاسیون های جراحی در این توده هاست (۱۰). خونریزی کبد از مشکلاتی می باشد که هیچ وقت نباید نادیده گرفته شود (۵ و ۱۰) زیرا حدود ۷۵٪ از پارگی ها، منجر به مرگ در اثر شوک هیپوولمیک می شود (۱۱). در همانژیوم های بزرگ علائمی مانند سیری زودرس و احساس پری در شکم، درد مبهم، ترومبوز، آنمی، پان سائتوپنی، لکوپنی و مشکلات انعقادی ممکن است وجود داشته باشد (۱۲ و ۱۳). به علاوه در مواردی تهوع، استفراغ و یرقان انسدادی مشاهده شده است (۹). همانژیوم های کبد به ندرت باعث بروز سندرم بودکیاری می شوند (۱۳). این سندرم ناشی از انسداد وریدهای خروجی کبد است و از مواردی می باشد که نیاز به مداخله سریع دارد (۱۳ و ۱۴). سندرم بودکیاری شامل گروهی ناهمگون از اختلالات مختلف می باشد که بروز آن در مطالعات مختلف بسیار کم گزارش شده است. دلیل اصلی بروز این سندرم در بیشتر موارد، ترومبوز خود به خودی ورید های کبدی است و معمولاً پرفشاری در ورید پورت را به دنبال دارد (۱۸-۱۵). اما برخی از تحقیقات، سندرم بودکیاری که در طول حاملگی ترم با علائم پره اکلامپسی شدید و سندرم HELLP تحت سزارین قرار گرفته اند را نیز گزارش کرده اند (۱۸). در یک مطالعه متآنالیز که به بررسی نتوپلاسما های میلوپرولیفراتیو در سندرم بودکیاری و ترومبوز ورید پورت پرداخته بود نتوپلاسما های میلوپرولیفراتیو شایع ترین علت

همانژیوم های کبد در ۳ تا ۲۰ درصد از کل افراد جامعه وجود دارند (۱ و ۲) و ۷۳٪ از کل تومور های خوش خیم کبد را شامل می شوند (۳). این توده ها بعد از متاستازهای کبدی دومین توده شایع در بافت کبد می باشند (۴). میزان بروز همانژیوم کبد در جوامع مختلف متفاوت است (۵) و ممکن است در هر سن و جنسی مشاهده شود ولی میزان بروز آن در زنان جوان و میانسال بیشتر گزارش شده است (۶ و ۷). اتیولوژی ناشناخته دارد (۵) هرچند این احتمال وجود دارد که هورمون های زنانه باعث بروز همانژیوم شوند (۴). بیش از ۹۰٪ همانژیوم های کبد اندازه ای کوچکتر از ۴ سانتی متر دارند و اکثراً به صورت اتفاقی تشخیص داده شده و نیاز به جراحی ندارند (۴). اما در مواردی که توده علامت دار و بزرگ باشد بسته به محل و اندازه توده جراحی های سنگمکتومی، لوبکتومی و هیپاتکتومی انجام می شود. در بیمارانی که کبد آنها به طور کامل برداشته می شود نیاز به پیوند کبد وجود دارد (۳). همانژیوم های بزرگتر از ۵ سانتی متر به همانژیوم های غول پیکر معروف هستند و بیشتر در قسمت خلفی لوب راست کبد مشاهده شده اند (۷ و ۸). اندازه و محل تومور در کبد با میزان بروز علائم و عوارض در ارتباط است (۲) به طور کلی ۸۵٪ از همانژیوم ها بدون علامت هستند (۹). اما در صورت خونریزی، ترومبوز یا نکروز علامت دار می شوند (۴). بروز خونریزی معمولاً به دنبال بیوپسی و تروما حادث

* مسئول مقاله: بهزاد غلام ویسی

ساب کوستال) زده شد. پس از ورود به حفره شکم کبد بسیار بزرگ نمایان بوده سپس اکسپلوراسیون کامل آن انجام شد (شکل ۲). پس از آن با تکنیک های استاندارد، کبد بسیار بزرگ و به وزن تقریبی ۱۰ کیلوگرم خارج شد (شکل ۳). پس از عمل با توجه به خونریزی شدید وجود انعقاد خونی منتشر در بیمار تایید شد که با تجویز FFP اصلاح شده و PT و PTT به حد نرمال برگشت. پس از عمل هوا در زیر دیاфраگم دوطرف مشهود بوده که جهت رفع آن چست تیوب (Chest tube) گذاشته شد. بعد از پیگیری های صورت گرفته از قسمت های مختلف بدن مشکل خاص دیگری وجود نداشت و بعد از ۱۳ روز بیمار با حال عمومی خوب از بیمارستان ترخیص شد.

سندرم بودکیاری و ترومبوز ورید پورتال غیر شایع و غیر سمی بود (۱۹). روش های نوین بالینی با رویکرد های مختلف در مورد درمان جراحی و همچنین گاید لاین های بین المللی در مورد درمان و بقای بیماران نقش مهمی داشته است. با این وجود، نیاز به انجام مطالعات بالینی و گزارش مواردی در این زمینه و ادغام و ترکیب دانش و تجربه بالینی برای تمهید نتایج مطالعات بالینی مبتنی بر شواهد بسیار کمک کننده خواهند بود (۲۰). در این مطالعه یک بیمار مبتلا به همانژیوم بسیار بزرگ همراه با سندرم بودکیاری گزارش می شود.

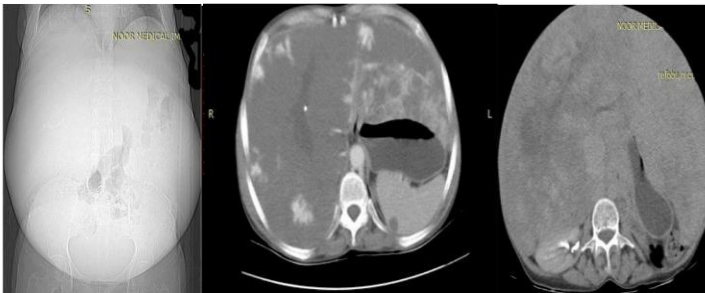
گزارش مورد

این مطالعه توسط کمیته اخلاق دانشگاه علوم پزشکی کردستان با کد IR.MUK.REC.1399.210 تأیید شد. بیمار خانمی ۵۷ ساله با علائم نارسائی کبد و همانژیوم بسیار بزرگ در لوب راست است که برای انجام عمل پیوند کبد در تیرماه ۱۳۹۸ به بیمارستان پیوند اعضا منتصریه مشهد مراجعه نموده است. بیمار با علائم بی اشتهاپی و مبتلا به سیری زودرس مراجعه کرده بود و هیچگونه حساسیت دارویی و غذایی خاصی را ذکر نمی کرد. به جز ضریبان قلب (۱۳۵ ضربه در دقیقه) بقیه علائم حیاتی در محدوده نرمال بودند و از نظر همودینامیکی نسبتاً پایدار بود. در بررسی های پاراکلینیکی و کلینیکی اولیه همانژیوم بزرگ کبد و آسیت تشخیص داده شد (شکل ۱).

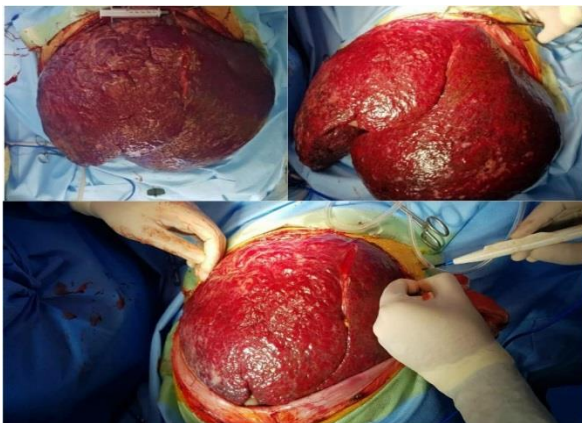
در آزمایشات اولیه، هموگلوبین ۱۰/۱ و هماتوکریت ۳۳/۳ میلی گرم بر دسی لیتر، پلاکت ۱۴۵ هزار در میلی متر مکعب، اوره ۲۸ میلی گرم بر دسی لیتر و کراتینین ۰/۶ میلی گرم بر دسی لیتر گزارش شد. بیلی روبین توتال ۲/۰۲ میلی گرم بر دسی لیتر، بیلی روبین مستقیم ۰/۳۵ میلی گرم بر دسی لیتر و آنزیم های کبدی، نرمال گزارش شد. INR برابر ۱/۴ بود و فیبرینوژن و سایر مقادیر آزمایشگاهی نرمال بودند. اقدامات تشخیصی درمانی بیمار شامل یافته های CT و MRI به صورت همانژیوم وسیع کبد که تمام لوب راست و چپ را اشغال کرده و حاوی کانون های کلسیفیه مرکزی می باشد. حجم کبد تا قسمت تحتانی شکم ادامه یافته بود و سایر ارگان ها نرمال به نظر می رسند اما تحت فشار کبد بودند و شاخه راست ورید پورت مسدود به نظر می رسید (شکل ۱).

در سونوگرافی انجام شده لوب راست کبد کاملاً حجیم و دارای اکوی پارانشیمال هتروژن با کانون های متعدد و پراکنده بود. همانژیوم بسیار بزرگ در لوب راست مشاهده شد که شاخه ورید پورت سمت راست ترومبوز و مسدود کرده بود. دانسته پارانشیم لوب چپ کاملاً غیر هموژن بود که می تواند نشان دهنده تغییرات آنژیوماتوز انفیلتراتیو در نسج لوب چپ باشد. با توجه به یافته های فوق بیمار کاندید مناسبی جهت نمونه برداری پرکوتانوس نیست زیرا احتمال خونریزی به دنبال نمونه برداری بسیار بالاست. یافته غیر طبیعی قابل توجه در سایر نواحی شکم و لگن مشاهده نشد و اندازه تمامی ارگان ها نرمال است. از این رو سونوگرافی کالر داپلر از عروق انجام شد که تغییرات هایپرتروفی جبرانی در لوب چپ را نشان داد. ورید اجوف تحتانی کاملاً تحت فشار است اما مسدود و تنگ نیست. ورید پورت اصلی و شاخه چپ تقریباً نرمال بود. شاخه پورت راست قابل شناسایی نبود که می تواند نشان دهنده ترومبوز یا تنگ شدن در اثر فشار باشد.

پس از انجام مراقبت های قبل از عمل و بررسی های لازم بیمار به اتاق عمل منتقل شد. بعد از اعمال بیهوشی عمومی برش زیر دنده های دو طرفه (بای لترال



شکل ۱. وضعیت قرار گیری کبد و ارگان های مجاور در تست های تشخیصی



شکل ۲. وضعیت کبد پس از باز کردن دیواره شکم



شکل ۳. وزن کبد خارج شده

بحث و نتیجه گیری

یافته های حاصل از این بیمار که ابعاد بسیار بزرگ کبد با وزن ۱۰ کیلوگرم که نشان دهنده سندرم بودکیاری بود را معرفی کرد سندرم بودکیاری، یک بیماری پیچیده و با طیف گسترده ای از علائم است در این مورد بیمار با وجود فشار داخل شکمی نسبتاً بالا و احساسی شکمی تحت فشار ناشی از حجم زیاد و غیر طبیعی کبد، از همودینامیک نسبتاً پایداری برخوردار بود که می تواند به دلیل آداپته شدن بیمار با شرایط موجود به مدت طولانی باشد. همانژیوما شایعترین توده خوش خیم در کبد بوده که معمولاً بدون علامت است (۲۱). همانژیوم بیشتر در سنین ۳۰ تا ۵۰ سالگی و در خانم ها مشاهده شده است (۹). هرچند احتمال بروز آن در هر سن و سالی وجود دارد (۲۲) و به عنوان سومین توده شایع کبد در دوران کودکی مطرح است (۲۳).

ظاهر ماکروسکوپی همانژیوم ها ممکن است به دلیل ترومبوز، فیبروز و کلسیفیکاسیون متفاوت باشد هرچند معمولاً این توده ها قرمز تیره هستند. از نظر بافت شناسی نیز معمولاً از فضایی پر از خون تشکیل شده اند که توسط یک لایه از سلول های اندوتلیال پوشیده شده است (۲۴). همانژیوم های کبدی انواع مختلفی دارند اما در این بین نوع کاورنوس از همه شایعتر است (۳). بیشتر این توده ها به صورت تکی در بیماران وجود دارند اما در مواردی وجود همانژیوم های مختلف در کبد گزارش شده است (۲۵).

اکثر همانژیوم های کبد کوچک و بدون علامت هستند که نیاز به جراحی ندارند و از آنجائی که سرعت رشد کندی دارند (۲۶) هر چند سال یکبار پیگیری به وسیله سونوگرافی و سی تی اسکن جهت بررسی کفایت می کند (۶). البته در این بین بیمارانی نیز وجود دارند که بدون علامت تحت عمل جراحی قرار می گیرند، مطالعات حاکی از آن است که ۶۵٪ از بیمارانی که تحت عمل جراحی قرار می گیرند علامت دار می باشند (۲۴).

درد شکمی جزو شایعترین علائم و اندیکاسیون های جراحی همانژیوم های کبدی می باشد (۶). همچنین در موارد داشتن علائم پیشرفته شکمی، پاره شدن خود به خود یا تروماتیک توده، سندرم Kasabach-Merritt، بزرگ شدن سریع توده و تشخیص غیرقطعی توده جراحی اندیکاسیون می یابد (۳۰ و ۳۱). در مطالعاتی نیز بیماران به دلیل وجود یرقان انسدادی و ادم در اندام تحتانی ناشی از همانژیوم تحت عمل جراحی قرار گرفته اند (۹ و ۲۴). عمل جراحی این توده ها به دلیل نزدیکی به ورید پورت (Portal Vein)، شریان کبدی راست (Right Hepatic Artery)، مجرای کبدی راست (Right Hepatic Duct) و شاخه سمت راست ورید پورت (Right Branch of The Portal Vein) باید با دقت انجام شود تا از آسیب ناخواسته به ساختارهای مجاور توده و بروز خونریزی حین عمل جلوگیری شود (۲۲ و ۶).

مسئله پیشگیری از بروز خونریزی بسیار مهم است (۶) و در جراحی همانژیوم های بزرگتر از ۲۰ سانتی متر نیز ممکن است باعث عوارض هماتولوژیک مانند مشکلات انعقادی شود (۲۷). لذا باتوجه به اینکه روش های کاهش خونریزی و حفظ ثبات همودینامیک از اهمیت بالایی برخوردار است و معاینات بیهوشی و اقدامات لازم جهت کنترل و جایگزینی حین عمل بسیار حیاتی می باشد،

مراقبت های استاندارد و مناسب قبل از اینداکشن بیهوشی و حین عمل باید انجام گیرد (۲۸ و ۲۹). هنوز بحث در مورد نحوه انجام جراحی در بیماران مبتلا به همانژیوم کبد وجود دارد (۳). در مورد بیمار ما عمل جراحی به صورت بیهوشی عمومی با برش زیر دنده ای دو طرفه (بای لترال ساب کوستال) انجام شد و پس از ورود به حفره شکم اکسپلوراسیون کامل کبد و هموستاز کامل انجام شد و در نهایت کبد بسیار بزرگ و به وزن تقریبی ۱۰ کیلوگرم خارج شد و سرانجام برای بیمار پیوند کبد صورت گرفت. در مطالعه zhong و همکاران بیمار با همانژیوم بسیار بزرگ در کبد تحت هیپاتکتومی و پیوند کبد قرار گرفته است (۳۰).

در مطالعه Takuya و همکاران بیمار جهت درمان همانژیوم کبدی تحت سگمنتکتومی قرار گرفت (۲۴). این در حالی است که در مطالعه Akbulut و همکاران بیمار با همانژیوم کوچکتر تحت عمل لوبکتومی سمت راست قرار گرفته است (۹). در مطالعه Okumura و همکاران همانژیوم کبدی ۱۶ سانتی متری به روش لاپاراسکوپی برداشته شد (۳۱). در مطالعه Intaraprasong و همکاران بیمار مبتلا با همانژیوم خونریزی دهنده در لوب راست و چپ کبد تحت هیپاتکتومی و پیوند کبد قرار گرفت (۲۵). در مطالعه Mohan و همکاران بیمار با همانژیوم ۱۲ سانتی متر در لوب راست تحت امبولیزاسیون قرار گرفته و در بررسی های بعد از عمل مشکل خاصی وجود نداشت (۳۲).

در رابطه با بزرگترین همانژیوم های گزارش شده Karen و همکاران در مطالعه خود همانژیومی با بیشترین قطر ۲۱ سانتی متر گزارش کردند (۳۳). در مطالعه Zhong و همکاران نیز کبد با ۱۵ کیلوگرم وزن گزارش شده است (۳۰). در مطالعه Ebina و همکاران بیمار با همانژیوم با بیشترین قطر ۲۰ سانتی متری در لوب راست گزارش شده است (۳۴). سندرم بودکیاری ناشی از همانژیوما مشکل نادری است که در تعداد کمی از مطالعات گزارش شده است (۳۵ و ۳۶). در مطالعه Nuray و همکاران فقط ۱٪ از بیماران مبتلا به توده های کبدی دارای سندرم بودکیاری بودند (۱۶).

در این مطالعه ابعاد بسیار بزرگ کبد و بروز سندرم بودکیاری از موارد قابل توجه می باشد. همانژیوم کبد معمولاً بدون علامت و عارضه خاصی است اما تشخیص و درمان به موقع این توده ها ضروری است. در درمان همانژیوم های کبد باید به اندازه توده، محل قرارگیری و علائم ناشی از همانژیوم توجه شود. اگرچه درمان همانژیوم ها در اکثر مواقع غیر جراحی است اما در مواردی با جراحی برداشتن همانژیوم مشکل بیمار بر طرف می شود. درصد بسیار کمی از بیماران مبتلا به همانژیوم های کبدی دارای علائم نارسانای کبد و سندرم بودکیاری می باشند، این افراد نیاز به پیوند کبد دارند و پیوند با نتایج مطلوبی همراه می باشد.

تقدیر و تشکر

بدینوسیله از معاونت تحقیقات و فناوری دانشگاه علوم پزشکی کردستان، پرسنل زحمتمکش بیمارستان پیوند اعضا منتصریه و همچنین از بیمار و خانواده محترم او که در تمام مراحل انجام مطالعه اطلاعات لازم را در اختیار گذاشتند، تقدیر و تشکر می گردد.

A Case Report of Giant Hepatic Hemangioma in A Patient with Budd-Chiari Syndrome

M. Aliakbarian (MD)¹, A. Dalili (MD)¹, M. Sadeghi (MSc)², S. Rahimi³,
B. Gholamveisi (MSc)^{*4}

1.Surgical Oncology Research Center, Mashhad University of Medical Sciences, Mashhad, I.R.Iran

2.Montaserie Organ Transplantation Hospital, Mashhad University of Medical Sciences, Mashhad, I.R.Iran

3.Student Research Committee, Kurdistan University of Medical Sciences, Sanandaj, I.R.Iran

4.Department of Operating Room, Faculty of Nursing and Midwifery, Kurdistan University of Medical Sciences, Sanandaj, I.R.Iran

J BabolUniv Med Sci; 22; 2020; PP: 364-369

Received: Nov 30th 2019, Revised: Feb 26th 2020, Accepted: Mar 9th 2020.

ABSTRACT

BACKGROUND AND OBJECTIVE: Giant hemangiomas are less likely to be present at birth. This syndrome is caused by obstruction of the portal veins of the liver and requires surgical intervention. Treatment of hepatic hemangiomas varies depending on the symptoms, location and size. In this study, giant hepatic hemangioma in a patient with Budd-Chiari syndrome was reported.

CASE REPORT: The patient is a 57 -year- old woman with a giant hemangioma in the liver who has referred to Montaserieh Hospital in Mashhad with symptoms of liver failure, anorexia and early satiety and obstruction of hepatic portal veins. She did not mention any specific drug or food allergies. Except for the heartbeat, all other vital signs were in the normal range. Initial examinations diagnosed giant liver hemangiomas and ascites. After performing the required diagnostic tests, the liver weighing about 10 kg was removed and a liver transplant was performed. After 13 days, the patient was discharged in good general condition.

CONCLUSION: One of the rare indications for liver transplantation is giant hepatic hemangioma, which causes liver dysfunction and Budd-Chiari syndrome. Liver transplantation in these patients improves their life and shows good results.

KEY WORDS: *Hemangioma, Liver, Hepatectomy, Liver Transplant, Budd-Chiari Syndrome, Case Report.*

Please cite this article as follows:

Aliakbarian M, Dalili A, Sadeghi M, Rahimi S, Gholamveisi B. A Case Report of Giant Hepatic Hemangioma in A Patient with Budd-Chiari Syndrome. J Babol Univ Med Sci. 2020; 22:364-9.

*Corresponding Author: B. Gholamveisi (MSc)

Address: Department of Operating Room, Faculty of Nursing and Midwifery, Kurdistan University of Medical Sciences, Sanandaj, I.R.Iran

Tel: +98 87 33613545

E-mail: Behzad.gholamveisi@gmail.com

References

1. Negrao de Figueiredo G, Rubenthaler J, Muller-Peltzer K, Clevert D-A. Detection and monitoring of postinterventional success and complications of the liver using contrast-enhanced ultrasound (CEUS)- a case report after interventional treatment of a giant hemangioma. *Med Ultrason*. 2018;20(4):536-8.
2. Dima-Cozma LC, Bitere OR, Pantazescu AN, Gologan E, Mitu F, Radulescu D, et al. Cavernous liver hemangioma complicated with spontaneous intratumoral hemorrhage: a case report and literature review. *Rom J Morphol Embryol*. 2018;59(2):557-61.
3. Liu X, Yang Z, Tan H, Xu L, Sun Y, Si S, et al. Giant liver hemangioma with adult Kasabach-Merritt syndrome: Case report and literature review. *Medicine (Baltimore)*. 2017;96(31):e7688.
4. Ghadir MR, Ghanooni AH. Case report of a very large hepatic hemangioma in a 49 year-old woman. *Qom Univ Med Sci J*. 2008;2(4):59-63. [In Persian]
5. Farhoudi M, Mokhtarifar A, Ali Akbarian M. A case report of a symptomatic giant Cavernous hemangioma in a 39-year-old woman at four month of pregnancy. *Iran J Obstet Gyne Infertil*. 2019;22(1):69-72. [In Persian]
6. Zhang W, Huang Z-Y, Ke C-S, Wu C, Zhang Z-W, Zhang B-X, et al. Surgical treatment of giant liver hemangioma larger than 10 cm: a single center's experience with 86 patients. *Medicine (Baltimore)*. 2015;94(34):e1420.
7. Khalid M, Ahmad M, Jain A, Rizvi I. Atypical giant haemangioma of liver with systemic inflammatory manifestations. *BMJ Case Rep*. 2013;2013:bcr2012007075.
8. Darzi A, Taheri H, Kamali Ahangar S, Mirzapour Shafiei A, Asghari Y. Torsion of a giant pedunculated hemangioma of the liver presenting with acute abdomen: a case report. *Iran Red Crescent Med J*. 2016;18(8):e38198.
9. Akbulut S, Yilmaz M, Kahraman A, Yilmaz S. Bilateral lower limb edema caused by compression of the retrohepatic inferior vena cava by a giant hepatic hemangioma. *Int Surg*. 2013;98(3):229-33.
10. Ganji A, Khatibian M, Malek-Hosseini A, Malekzadeh R. Cavernous Hemangioma of Liver Presenting with High Fever and Severe Abdominal Pain; A Case Report. *Govaresh*. 2005;10(3):150-2. [In Persian]
11. Guillén-Paredes MP, Martínez Fernández J, Morales González Á, Pardo-García JL. Spontaneous rupture of a liver hemangioma. A case report. *Revista española de enfermedades digestivas: organo oficial de la Sociedad Española de Patología Digestiva*. Eur PMC. 2016;108(7):431.
12. Eghlimi H, Arasteh P, Azade N. Orthotopic liver transplantation for Management of a Giant Liver Hemangioma: a case report and review of literature. *BMC Surgery*. 2020;20(1):142.
13. Toro A, Mahfouz A-E, Ardiri A, Malaguarnera M, Malaguarnera G, Loria F, et al. What is changing in indications and treatment of hepatic hemangiomas. A review. *Ann Hepatol*. 2014;13(4):327-39.
14. Merz WM, Rüländ AM, Hippe V, Poetsch B, Meyer C, Pollok JM, et al. Pregnancy in Budd-Chiari syndrome: case report and proposed risk score. *Medicine (Baltimore)*. 2016;95(22):e3817.
15. Jadallah KA, Sarsak EW, Khazaleh YM, Barakat RMK. Budd-Chiari syndrome associated with coeliac disease: case report and literature review. *Gastroenterol Rep (Oxf)*. 2018;6(4):308-12.
16. Bassullu N, Turkmen I, Yaprak O, Dayangac M, Demirbas T, Guler N, et al. General evaluation of hepatectomy and hepatocellular carcinoma cases. *Turk Patoloji Derg*. 2011;27(3):221-9.
17. Raza SM, Zainab S, Shamsaefar AR, Nikeghbalian S, Malek Hosseini SA. Experience of liver transplant in patients diagnosed with Budd-Chiari syndrome. *Exp Clin Transplant*. 2018;16(2):177-81.
18. Jalilian N, Alizadeh E, Zobeiri M. A Case Report of Budd-Chiari Syndrome with HELLP Syndrome Symptoms. *Iran J Obstet Gyne Infertil*. 2014;17(107):15-20. [In Persian]
19. Smalberg JH, Arends LR, Valla DC, Kiladjian J-J, Janssen HLA, Leebeek FWG. Myeloproliferative neoplasms in Budd-Chiari syndrome and portal vein thrombosis: a meta-analysis. *Blood*. 2012;120(25):4921-8.

20. Kazemi Haki B, Moaddab SR, Rafii MR, Eftekhari M, Lebadi S, Ghorbaniyan N, et al. The Effect of Sodium Selenite on the Acute Phase Protein Response and Plasma Variables in Patients Admitted in ICU. *Jentashapir J Cell Mol Biol (Jentashapir J Health Res)*. 2017;9(2):e65647. Available from: <https://sites.kowsarpub.com/jcmb/articles/65647.html>
21. Lee JH, Yoon CJ, Kim YH, Han H-S, Cho JY, Kim H, et al. Living-donor liver transplantation for giant hepatic hemangioma with diffuse hemangiomatosis in an adult: a case report. *Clin Mol Hepatol*. 2018;24(2):163-8.
22. Stankiewicz R, Kobryn K, Patkowski W, Krawczyk M. Management of Giant Hepatic Hemangioma in Atypical Localization; Report of a Case and Literature Review. *Pol Przegl Chir*. 2015;87(3):139-42.
23. Cabrita SV, Gonçalves S, Rodrigues H, Guerra N, Moura P. Antenatal diagnosis of congenital hepatic hemangioma: a case report. *Cases J*. 2009;2(1):6829.
24. Yano T, Kobayashi T, Kuroda S, Amano H, Tashiro H, Ohdan H. Obstructive jaundice caused by a giant liver hemangioma with Kasabach-Merritt syndrome: a case report. *Surg Case Rep*. 2015;1(1):93.
25. Intaraprasong P, Kitiyakara T, Angkathunyakul N, Prapruttam D, Leelaudomlipi S, Sriphojanart S. Orthotopic Liver Transplantation as a Rescue Therapy for Bleeding Giant Hepatic Hemangioma: The First Case Report in Thailand and Literature Review. *J Med Assoc Thai*. 2018;101(12):1727-31.
26. Melfa G, Cocorullo G, Raspanti C, Falco N, Porrello C, Gullo R, et al. Laparoscopic treatment of a large pedunculated hemangioma of the liver: a case report. *G Chir*. 2016;37(4):162-6.
27. Liu X, Yang Z, Tan H, Liu L, Xu L, Sun Y, et al. Characteristics and operative treatment of extremely giant liver hemangioma > 20 cm. *Surgery*. 2017;161(6):1514-24.
28. Kazemi Haki B, Eftekhari J, Alizadeh V, Tizro P. Comparison of hemodynamic stability, bleeding, and vomiting in propofol-remifentanyl and isoflurane-remifentanyl techniques in septorhinoplasty surgery. *Jentashapir J Cell Mol Biol (Jentashapir J Health Res)*. 2014;5(3):125-30. Available from: <https://sites.kowsarpub.com/jcmb/articles/94125.html>
29. Mohammadipour Anvari H, Kazemi Haki B, Ghorbanian N. Evaluation of patients' awareness for elective surgery referred to Al-Zahra and Imam Reza hospitals in Tabriz on spinal and general anesthesia and their selection factors in the preoperative anesthetic in 2011-2012. *Jentashapir J Cell Mol Biol (Jentashapir J Health Res)*. 2013;4(1):33-40. [In Persian] Available from: <https://sites.kowsarpub.com/jcmb/articles/94063.html>
30. Zhong L, Men T-Y, Yang G-d, Gu Y, Chen G, Xing T-H, et al. Case report: living donor liver transplantation for giant hepatic hemangioma using a right lobe graft without the middle hepatic vein. *World J Surg Oncol*. 2014;12:83.
31. Okumura Y, Noda T, Eguchi H, Hanaki T, Iwagami Y, Akita H, et al. Pure laparoscopic liver resection for giant liver hemangioma with extrahepatic growth based on preoperative 3-dimensional simulation: A case report. *Surg Case Rep*. 2019;5:51.
32. Mohan S, Gupta A, Verma A, Kathura MK, Baijal SS. Case report: Non-surgical management of a giant liver hemangioma. *Indian J Radiol Imaging*. 2007;17(2):81-3.
33. Korkes KL, Gabriele MM, Garrafa RC, Amorim VA, Ribeiro MA, de Camargo Aranzana EM, et al. Hemangioma gigante: relato de caso/Giant liver hemangioma: a case report. *Arq Med Hosp Fac Cienc Med Santa Casa São Paulo*. 2012;57(2):88-91.
34. Ebina Y, Hazama R, Nishimoto M, Tanimura K, Miyahara Y, Morizane M, et al. Resection of giant liver hemangioma in a pregnant woman with coagulopathy: case report and literature review. *J Prenat Med*. 2011;5(4):93-6.
35. Kim DY, Pantelic MV, Yoshida A, Jerius J, Abouljoud MS. Cavernous hemangioma presenting as Budd-Chiari syndrome. *J Am Coll Surg*. 2005;200(3):470-1.
36. Sharma V, Aggarwal A, Singla R, Kalra N, Chawla YK. Giant hemangioma causing budd-Chiari syndrome. *J Clin Exp Hepatol*. 2014;4(4):380-1.