

مقایسه اثر N-استیل سیستئین و ویتامین D بر سمیت اکسیدانی بافت کبد در مسمومیت تحت حاد با پاراکوات

قانع رحمانی (Pharm D)^۱، سارا سلیمانی اصل (PhD)^۲، امیر نیلی احمد آبادی (PhD)^۳، امیر لرکی هرچگانی (PhD)^۴، اکرم رنجبر (PhD)^{۴*}

- ۱- کمیته تحقیقات دانشجویی، دانشگاه علوم پزشکی همدان، همدان، ایران
- ۲- گروه علوم تشریح، دانشکده پزشکی، دانشگاه علوم پزشکی همدان، همدان، ایران
- ۳- گروه فارماکولوژی-سم شناسی، دانشکده داروسازی، دانشگاه علوم پزشکی همدان، همدان، ایران
- ۴- مرکز تحقیقات گیاهان دارویی و فرآورده‌های طبیعی، دانشگاه علوم پزشکی همدان، همدان، ایران

دریافت: ۹۶/۱۱/۱، اصلاح: ۹۶/۱۲/۲۸، پذیرش: ۹۷/۲/۱۹

خلاصه

سابقه و هدف: پاراکوات عمدتاً به عنوان علف‌کش به کار می‌رود و سمیت آن از طریق افزایش گونه‌های فعال اکسیژن می‌تواند مسبب بیماری کبدی حاد و مزمن شود، این مطالعه به منظور مقایسه اثر N-استیل سیستئین (NAC) و ویتامین D (Vit D) بر سمیت اکسیدانی بافت کبد در مسمومیت تحت حاد با پاراکوات انجام شد. **مواد و روش‌ها:** در این مطالعه تجربی ۳۶ موش صحرایی نر ویستار آلبینو ۸ هفته‌ای به صورت تصادفی به ۶ گروه تقسیم شدند: ۱- گروه کنترل، ۲ و ۳- کنترل دریافت کننده Vit D 2 µg/kg/day یا NAC 6.25 mg/kg/day به صورت تزریق داخل صفاقی (IP)، ۴- مسموم با پاراکوات 5 mg/kg/day (IP)، ۵ و ۶- مسموم درمان شده با Vit D 2 µg/kg/day یا NAC 6.25 mg/kg/day به مدت ۷ روز، در پایان دوره نمونه سرم و بافت کبد جمع‌آوری شد. ظرفیت آنتی‌اکسیدانی تام (TAC)، پراکسیداسیون لیپیدی (LPO)، گروه‌های تیول (TTG)، آنزیم‌های کبدی (ALT, AST) و تغییرات هیستوپاتولوژیک بافت کبد مورد بررسی و مقایسه قرار گرفت. **یافته‌ها:** براساس نتایج حاصله، در گروه‌های مسموم با پاراکوات در مقایسه با گروه کنترل سالم میزان LPO $170/87 \pm 70/83$ در مقایسه با گروه کنترل $163/63 \pm 103/123$ و آنزیم‌های کبدی افزایش، و میزان TAC $41/23 \pm 66/68$ در مقایسه با گروه کنترل $52/10 \pm 50/79$ کاهش نشان داد $p < 0/05$. همچنین LPO در گروه‌های تیمار شده با ویتامین D $40/33 \pm 39/40$ در مقایسه با گروه مسموم با پاراکوات $87/17 \pm 70/83$ کاهش معنی‌داری نشان داد. همچنین یافته‌های هیستوپاتولوژی نیز نشان داد که ویتامین D می‌تواند آسیب بافتی کبد ایجاد شده در اثر پاراکوات را بهبود بخشد.

نتیجه‌گیری: نتایج مطالعه نشان داد که Vit D و NAC استرس اکسیداتیو و آسیب بافتی در کبد، ایجاد شده توسط مسمومیت با پاراکوات را کاهش داد. **واژه‌های کلیدی:** ان استیل سیستئین، پاراکوات، کبد، ویتامین D.

مقدمه

پاراکوات شامل: کورتیکواستروئیدها، عوامل مهارکننده ایمنی، عوامل فیبرینولیتیک و رادیوتراپی از لحاظ بالینی به طور کامل موثر نبوده‌اند (۴). N-استیل سیستئین (NAC) به عنوان پادزهر مسمومیت با استامینوفن شناخته می‌شود، اما کاربردهای بالینی دیگری دارد که از پشتوانه علمی برخوردار است. بر اساس مطالعات حیوانی و انسانی NAC جزو خط‌های اول درمان مسمومیت پاراکوات قرار می‌گیرد. به نظر می‌رسد که درمان با مکمل NAC سبب افزایش گلوپاتینون، سرکوب فعالیت NF-kB و در نتیجه کاهش استرس اکسیداتیو می‌شود (۵). ویتامین D (Vit D) یا کلسیفرول از ویتامین‌های محلول در چربی می‌باشد. مطالعات نشان می‌دهند که Vit D تنها در حفظ مقادیر نرمال میزان کلسیم در بدن دخیل نمی‌باشد. یکی از اعمال Vit D که جدیداً مورد مطالعه و بحث قرار دارد، عمل آنتی‌اکسیدانی این ماده می‌باشد. نشان داده شده است که کمبود Vit D با بیماری‌های زیادی منجمله

پاراکوات (۱ و ۴ دی متیل ۴ و ۴ بی‌پیریدیوم دی‌کلراید) عمدتاً به عنوان علف‌کش به کار می‌رود. پاراکوات در انسان پس از جذب از راه خوراکی به دلیل حجم توزیع بالا، در تمام ارگان‌های مهم بدن و بویژه در ریه‌ها به عنوان عضو انتخابی تجمع می‌یابد. سمیت پاراکوات در ارتباط با سیستم اکسیداسیون و احیاء میتوکندری است. پاراکوات می‌تواند به تولید مقادیر زیاد گونه‌های فعال اکسیژن دار Reactive Oxygen Species (ROS) از قبیل پراکسید هیدروژن و آنیون سوپر اکسید منجر شود. ROS آنها یا مولکول‌هایی هستند که باعث آسیب اکسیداتیو به ماکرومولکول‌های بدن جانداران همانند پروتئین‌ها، لیپیدها، کربوهیدرات‌ها و DNA می‌شوند (۱ و ۲). پاراکوات می‌تواند مسبب بیماری کبدی حاد و مزمن شده، که شدت این آسیب از تغییرات غیر اختصاصی در ساختار کبد تا نارسایی حاد کبد، سیروز و سرطان کبد متغیر است (۳). هیچ یک از آنتی‌دوت‌های

این مقاله حاصل پایان نامه قانع رحمانی دانشجوی رشته داروسازی و طرح تحقیقاتی به شماره ۹۵۰۳۲۵۱۵۳۳ دانشگاه علوم پزشکی همدان می‌باشد.

* مسئول مقاله: دکتر اکرم رنجبر

آدرس: همدان، دانشگاه علوم پزشکی همدان، مرکز تحقیقات گیاهان دارویی و فرآورده‌های طبیعی. تلفن: ۰۸۱-۳۸۳۸۱۵۹۱

E-mail: akranjbar2015@gmail.com

FRAP که حاوی ۲ و ۴ و ۶ تری پیریدیل تربازین (TPTZ 6,4,2) بود اضافه شد، و ماکزیمم جذب کمپلکس آبی رنگ $TPTZ+Fe^{2+}$ در طول موج ۵۹۳ نانومتر قرائت گردید (۱۳). گروه‌های تیول نیز به‌عنوان شاخص دیگری از وضعیت استرس اکسیداتیو مورد ارزیابی قرار گرفتند. گروه‌های تیول نسبت به صدمات اکسیداتیو حساس بوده و کاهش آن نشانه مهمی از استرس اکسیداتیو است. برای اندازه‌گیری این عوامل از روش کالریتری Hu از DTNB (۲ و ۲ دی تیو نیتروبنزوتیک اسید، معرف Ellman) استفاده گردید. لذا ماکزیمم جذب در طول موج ۴۱۲ نانومتر قرائت گردید (۱۴). میزان Vit D نیز با کیت ELISA و بر اساس پروتوکل کیت بررسی شد. همچنین میزان ALT و AST سرم نیز با کیت شرکت پارس آزمون اندازه‌گیری شد.

جهت مطالعه هیستوپاتولوژی بعد از خارج کردن کبد از شکم و شست‌شو با بافر سالین سرد، با فرمالین ۱۰٪ فیکس گردید. پس از انجام فرآیند بافتی و تهیه بلوک‌های پارافینی و برش‌های ۵ μm، با استفاده از رنگ‌آمیزی هماتوکسیلین و اتوزین لام‌ها رنگ‌آمیزی شدند. سپس با استفاده از میکروسکوپ نوری و بکارگیری نرم‌افزار Motic Advance Plus 2 عکس از بافت تهیه شد و شکل سلول‌های کبدی (هیپاتوسیت‌ها)، آرایش آن‌ها، شیفت هسته به محیط، واکوتولیزه شدن سلول، پیکنوزه شدن هسته، دیلاتاسیون سینوزوئید و اینفیلتراسیون سلولی مطالعه گردید. جهت آنالیز آماری از نرم‌افزار SPSS نسخه ۱۶ و از آزمون آماری آنالیز واریانس (ANOVA) به همراه آزمون تعقیبی Tukey استفاده شد و $p < 0.05$ معنی‌دار در نظر گرفته شد.

یافته‌ها

میزان پراکسیداسیونی لیپیدی در بافت کبد، در گروه مسموم شده با پاراکوات (۲۳۹/۸۳±۷۰/۸۷) افزایش معنی‌داری را نسبت به گروه کنترل سالم داشت (۱۲۳/۰±۱۶/۶۳) ($p < 0.01$). تیمار با NAC (۱۷۱/۰±۴۴/۰۷) و Vit D (۱۵۶/۳۳±۳۹/۴۰) سبب بهبود در میزان پراکسیداسیونی لیپیدی بافت کبد نسبت به گروه مسموم شده بود. علاوه بر این میزان ظرفیت آنتی‌اکسیدانی تام در گروه مسموم شده با پاراکوات (۶۸/۶۶±۲۳/۴۱) کاهش معنی‌داری را نسبت به گروه کنترل سالم (۱۲۶/۵±۱۸/۲۵) داشت ($p < 0.05$). تیمار با Vit D (۱۰۳/۱۶±۱۲/۱۸) و NAC (۱۱۱/۶۶±۱۸/۶۴) سبب بهبود معنی‌دار در میزان ظرفیت آنتی‌اکسیدانی تام نسبت به گروه مسموم شده. همچنین میزان گروه‌های تیول (TTG) در بافت کبد در گروه مسموم شده با پاراکوات (۴۰/۵۰±۵/۹۵) کاهش معنی‌داری را نسبت به گروه کنترل سالم (۷۹/۵۰±۱۰/۵۲) داشت ($p < 0.01$). تیمار با NAC (۶۹/۳۷±۱۰/۳۸) و Vit D (۶۳/۶۶±۹/۲۸) سبب افزایش معنی‌داری در میزان گروه‌های تیول نسبت به گروه مسموم شد ($p < 0.05$) (نموار ۱).

سطح سرمی ALT در گروه مسموم شده با پاراکوات (۱۳۶/۰±۱۷/۹۸) افزایش معنی‌داری را نسبت به گروه کنترل سالم (۴۶/۸۳±۷/۳۳) داشت ($p < 0.01$). تیمار با Vit D (۱۰۹/۵±۱۷/۱۶) سبب بهبود در میزان ALT نسبت به گروه مسموم شده بود ($p < 0.05$). میزان سرمی آنزیم AST در گروه مسموم شده با پاراکوات (۲۱۵/۵±۲۸/۸۹) افزایش معنی‌داری را نسبت به گروه کنترل سالم (۸۵/۳۳±۱۰/۳۰) داشت ($p < 0.01$). تیمار با NAC (۱۴۰/۱۶±۳۲/۵۰) و VitD

دیابت (۶)، بیماری‌های قلبی عروقی، بیماری‌های اتوایمیون و بیماری‌های مزمن کلیوی توسط تغییر در سیستم اکسیدان/آنتی اکسیدان در ارتباط می‌باشد (۱). تجویز Vit D سبب کاهش میزان پراکسیداسیون لیپیدی و بهبود عملکرد آنزیم سوپراکسید دیسموتاز (SOD) در موش می‌گردد. همچنین، Vit D می‌تواند سبب کاهش گونه‌های فعال اکسیژن شود، این مکانیسم به روش‌هایی از جمله افزایش محتوای داخل سلولی GSH، افزایش بیان ژن‌های گلوتامات سیستئین لیگاز (آنزیم دخیل در سنتز گلوپتایون) و گلوپتایون ردوکتاز انجام می‌گیرد (۷و۸).

با توجه به درصد بالای مرگ و میر با سم و همچنین رونق کشاورزی در بخش‌های مختلف کشور و آمار بالای مسمومیت اتفاقی و عمدی ناشی از این سم و همچنین عدم وجود درمان قطعی برای این سم، لزوم تحقیقات جامع و هدفمند برای کشف درمان موثر مسمومیت با پاراکوات احساس می‌شود. هدف از این تحقیق مقایسه اثر Vit D بر مسمومیت تحت حاد کبد با پاراکوات در مقایسه با NAC است شاید اثرات مفیدی در کاهش عوارض کبدی ناشی از مسمومیت داشته باشد و باعث کاهش مرگ‌ومیر ناشی از این مسمومیت گردد.

مواد و روش‌ها

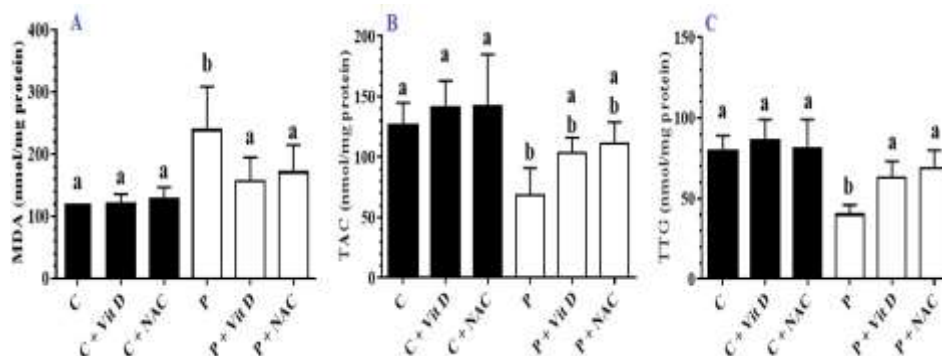
در این مطالعه تجربی پس از تصویب در کمیته اخلاق دانشگاه علوم پزشکی همدان با کد IR.UMSHA.REC. ۱۳۹۵.۲۰۵ از ۳۶ سر موش صحرایی نر نژاد ویستار در محدوده وزنی ۲۵۰-۱۸۰ گرم استفاده شد. حیوانات در شرایط حیوان-خانه با دسترسی آزاد به آب و غذا و برخوردار بودن از ۱۲ ساعت روشنایی و ۱۲ ساعت تاریکی نگهداری شدند. سپس حیوانات به طور تصادفی به ۶ گروه ۶ تایی تقسیم شدند.

۱. گروه کنترل سالم (C)
 ۲. گروه کنترل تیمار شده با NAC به میزان ۶/۲۵ mg/kg/day به مدت ۷ روز به صورت تزریق داخل صفاقی (IP) (C + NAC) (۹)
 ۳. گروه کنترل تیمار شده Vit D به میزان ۲ μg/kg/day به مدت ۷ روز (IP) (C+Vit D) (۱۰)
 ۴. گروه مسموم با پاراکوات با دوز ۵ mg/kg/day به مدت ۷ روز (IP) (P) (۱۱)
 ۵. گروه مسموم با پاراکوات با دوز ۵ mg/kg/day تیمار شده با NAC به میزان ۶/۲۵ mg/kg/day به مدت ۷ روز (P + NAC)
 ۶. گروه مسموم با پاراکوات با دوز ۵ mg/kg/day تیمار شده با Vit D به میزان ۲ μg/kg/day به مدت ۷ روز (P + Vit D)

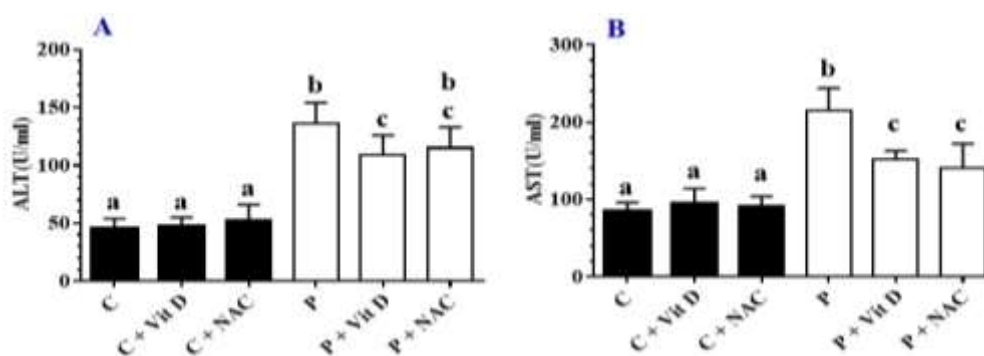
در پایان زمان تیمار رت‌ها با کتامین (۵۰ mg/kg) به صورت داخل صفاقی بی‌هوش شدند و نمونه کبد آن‌ها سریعاً در ۸۰- نگهداری شد. علاوه بر این مقداری از بافت کبد برای مطالعات هیستوپاتولوژی در فرمالین ۱۰٪ نگهداری شد. همچنین نمونه سرم برای اندازه‌گیری فعالیت آنزیم‌های کبدی جداسازی و نگهداری گردید. جهت اندازه‌گیری مارک‌های استرس اکسیداتیو در بافت کبد ابتدا، مقادیر پروتئین تام توسط روش برادفورد اندازه‌گیری شد. در ادامه برای بررسی لیپید پراکسیداسیون از روش تیو باربیتوریک اسید (TBA) استفاده شد که ماکزیمم جذب آن کمپلکس صورتی رنگ TBA+MDA در طول موج ۵۳۲ نانومتر قرائت گردید (۱۲). برای ارزیابی ظرفیت تام آنتی‌اکسیدانی سرم از آزمایش FRAP (Ferric Reducing Ability Of Plasma) استفاده شد که به نمونه‌ها معرف

تجویز NAC باعث کاهش سینوزوئیدهای دیلاته شد و آرایش هیپاتوسیت‌ها بهتر شده است ولی همچنان تعداد ماکروفاژها و لنفوسیت‌ها بالاست. در ارتباط با گروه دریافت‌کننده Vit D آرایش هیپاتوسیت‌ها به صورت شعاعی دیده شده و از تعداد سینوزوئیدهای التهابی کاسته شده است. تعداد کمی سلول‌های ماکروفاژ و لنفوسیت دیده می‌شود (شکل ۱ D). در گروه‌های که به التهابی NAC را دریافت کرده‌اند توکسیسیته کبدی به صورت از بین رفتن ساختار شعاعی هیپاتوسیت‌ها و افزایش سلول‌های التهابی دیده می‌شود (شکل ۱ A-F).

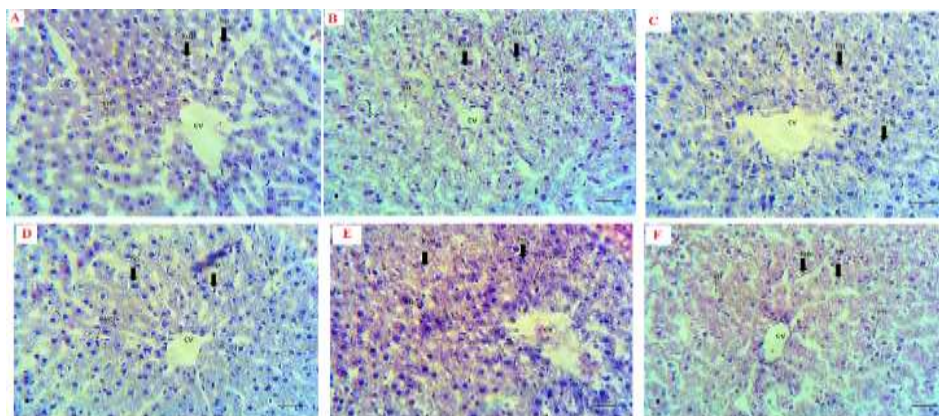
($152/16 \pm 10/75$) سبب بهبود در میزان AST کبدی نسبت به گروه مسموم شده بود ($P < 0/01$). (نمودار ۲). نتایج بررسی‌های بافتی در گروه کنترل نشان می‌دهد که سلول‌های هیپاتوسیت آرایش شعاعی داشته و از ورید مرکزی به صورت منظم به طرفین کشیده شده‌اند. (شکل ۱) بین ردیف هیپاتوسیت‌ها، سینوزوئیدها و در جدار آن‌ها ماکروفاژ (سلول کوپفر دیده می‌شود). تجویز پاراکوات منجر به تغییر در بافت کبد گردید که با از بین رفتن آرایش شعاعی هیپاتوسیت‌ها، افزایش تعداد ماکروفاژها و لنفوسیت‌ها مشخص شده است، تعداد سینوزوئیدها دیلاته زیاد شده است. اگرچه



نمودار ۱. نتایج اندازه‌گیری میزان (A) پراکسیداسیون لیپیدی (MDA)، (B) ظرفیت آنتی‌اکسیدانی تام (TAC) و (C) گروه‌های تیول (TTG) در بافت کبد در گروه‌های مورد مطالعه. داده‌ها بر اساس $Mean \pm SE$ گزارش شده‌اند. C: کنترل، P: پاراکوات، Vit D: ویتامین دی، NAC: ان استیل سیستین. حروف غیرمشابه نشان دهنده اختلاف معنی دار میباشند.



نمودار ۲. نتایج اندازه‌گیری میزان ALT و AST در گروه‌های مورد مطالعه. داده‌ها بر اساس $Mean \pm SD$ گزارش شده‌اند. C: کنترل، P: پاراکوات، Vit D: ویتامین دی، NAC: ان استیل سیستین. حروف غیرمشابه نشان دهنده اختلاف معنی دار میباشند.



شکل ۱. رنگ‌آمیزی هماتوکسیلین-ائوزین از بافت کبد در گروه (A) کنترل، (B) پاراکوات، (C) پاراکوات+NAC، (D) پاراکوات + Vit D، (E) گروه NAC و (F) گروه Vit D. بزرگنمایی $40\times$

بحث و نتیجه گیری

در این مطالعه تیمار با N-استیل سیستئین و ویتامین D موجب کاهش استرس اکسیداتیو در بافت کبد ناشی از مسمومیت با پاراکوات در مقایسه با موش-های مسموم با پاراکوات بدون هیچ تیماری شده است. در مطالعه حاضر در گروه‌های کنترل مسموم شده با پاراکوات آسیب بافتی کبد، تولید رادیکال‌های آزاد اکسیژن، افزایش میزان پراکسیداسیون لیپیدی، کاهش میزان آنتی‌اکسیدانی تام و گروه‌های تیول مشاهده شد. در مطالعات قبلی، نشان داده شده است که پاراکوات از طریق ایجاد فرآیند احیای تک الکترونی وابسته به NADPH منجر به تولید رادیکال‌های آزاد می‌شود و این رادیکال‌های آزاد در برخورد با مولکول‌های اکسیژن، آنیون‌های سوپراکسید را تولید می‌کنند (۱۵).

در مطالعه Han و همکاران گزارش شد که موش‌های صحرایی مسموم با پاراکوات، آسیب ساختار و تغییرات بافتی کبدی داشتند، همچنین سطح AST و ALT سرمی افزایش معنی‌داری داشت. پاراکوات همچنین منجر به افزایش بیان mRNA سیتوکروم P450 3A2 و آسیب‌های میتوکندری شامل تورم غشای میتوکندری، کاهش سیتوکروم C میتوکندری و افزایش میزان پروتئین‌های ایجاد کننده آپوپتوز در سلول شد (۱۵). در مطالعه Mullick و همکاران سیزده بیمار که بر اثر مسمومیت شدید با پاراکوات مرده بودند مورد بررسی قرار گرفتند. پس از اتوپسی که بر روی بافت افراد مورد نظر انجام شد، مهم‌ترین یافته پاتولوژیک در مسیرهای دفع صفرایافت شد. میزان بیلی‌روبین تام و دایرکت، آنزیم‌های کبدی SGPT و SGOT نیز در این افراد مسموم افزایش زیادی را نشان داد. در این مطالعه دلایل تأثیرات سوء پاراکوات بر روی بافت کبد و سایر بافت‌ها را به دلیل افزایش پراکسیداسیون لیپیدی و همچنین تولید فرآورده ای بنام-4-carboxy-I-methyl pyridylum chloride که قابلیت تخریب میتوکندری سلول را دارد نام برده‌اند (۱۶).

در مطالعه حاضر نتایج بیانگر این مهم بود که تیمار با Vit D سبب کاهش میزان پراکسیداسیون لیپیدی، افزایش میزان گروه‌های تیول و همچنین ظرفیت آنتی‌اکسیدانی تام نسبت به گروه مسموم کنترل شده است. هم راستا با مطالعه حاضر، در یک مطالعه توسط Alvarez و همکارانش نیز نشان دادند که سطح بالای سرمی Vit D باعث افزایش سطح سرمی گلوتاتیون و گروه تیول احیا شده آن می‌شود (۱۷). سیرتوئین ۱ (SIRT1) یک فاکتور بسیار مهم در مهار استرس اکسیداتیو می‌باشد. Polidoro و همکاران نشان دادند که تجویز Vit D با اثر بر روی مسیر MEKs/ERKs/SIRT-1 سبب کاهش میزان H₂O₂ می‌شود (۱۸). یکی دیگر از مکانیسم‌هایی که Vit D اثرات آنتی‌اکسیدان خود را در بافت اعمال می‌کند، از طریق مسیر Keap1 - Nrf2 می‌باشد. Nrf2 کنترل فاکتورهای آنتی‌اکسیدان سلول را توسط تأثیر بر ARE/EpRE در پروموتور این

ژن‌ها به انجام می‌رساند (۱۹). Nrf2 در شرایط فیزیولوژیک در سیتوپلاسم توسط Keap1 غیرفعال می‌باشد. در شرایط تیمار با Vit D میزان بیان ژن Keap1 و در نتیجه پروتئین این فاکتور کاهش می‌یابد و میزان بیان ژن و پروتئین Nrf2 در سلول افزایش می‌یابد و در ادامه از استرس اکسیداتیو جلوگیری بعمل می‌آید (۱۹ و ۲۰). اندازه‌گیری فعالیت آنزیم‌های آمینوترانسفراز برای سنجش میزان آسیب سلول‌های کبدی نشانگر مناسبی است (۲۱). در مراحل اولیه آسیب کبدی، آنزیم‌های سیتوپلاسمی به دلیل افزایش نفوذپذیری غشای هیاتوسیت‌ها از این سلول‌ها به داخل جریان خون نشت می‌کنند (۲۲). در مطالعه حاضر فعالیت سرمی آنزیم‌های کبدی در گروه مسموم با پاراکوات افزایش یافت که با نتایج مطالعه Mullick و همکاران هم‌خوانی دارد (۱۶). از طرفی تیمار با Vit D سبب کاهش فعالیت آنزیم‌های کبدی در سرم موش‌های تیمار شده، شده بود. در مطالعه Skaaby و همکاران بیان شده است که کمبود Vit D در بیماری‌های کبدی شایع است. در این مطالعه همچنین گزارش شد که افزایش میزان ALT و AST با کاهش میزان Vit D در ارتباط می‌باشد (۲۳).

در مطالعه حاضر همچنین در موش‌های مسموم تیمار شده با NAC، کاهش معنی‌داری در میزان فاکتورهای استرس اکسیداتیو نسبت به گروه مسموم کنترل، مشاهده شد. در مطالعه Xu و همکاران گزارش شد که NAC سبب افزایش بیان مسیر سیگنالینگ آنتی‌اکسیدانی HO-1، p-STAT3 و Brg1 می‌شود (۲۴). در مطالعه Khoshbaten و همکاران گزارش شد که NAC سبب بهبود عملکرد کبد می‌شود، و فعالیت آنزیم‌های آمینوترانسفراز در سرم را کاهش می‌دهد (۲۵). همچنین در مطالعه Beyaz و همکاران گزارش شد که تجویز NAC سبب بهبود عملکرد کبد، کاهش آنزیم‌های آمینوترانسفراز و کاهش میزان MDA در بیماران لاپاراسکوپی، شده بود (۲۶). در مطالعه Qader و همکاران نیز گزارش شد که تیمار با NAC سبب بهبود عملکرد کبد در مسمومیت با ریفامپیسین می‌شود. در این مطالعه گزارش شد که NAC سبب کاهش میزان ALT، AST و ALP شده و از طرفی سبب افزایش میزان آنتی‌اکسیدانی تام در موش‌ها شده بود. یافته‌های هستیوپاتولوژیک نیز نشان‌دهنده بهبود در ساختمان کبد تحت تیمار با NAC بودند که با نتایج حاصل از مطالعه ما هم‌خوانی دارد (۲۷) نتایج مطالعه نشان داد که Vit D و NAC استرس اکسیداتیو و آسیب بافتی در کبد، ایجاد شده توسط مسمومیت با پاراکوات را کاهش داد.

تقدیر و تشکر

بدینوسیله از معاونت پژوهشی دانشگاه علوم پزشکی همدان به دلیل حمایت مالی از این تحقیق، تقدیر و تشکر می‌گردد.

The comparison of N-acetylcysteine and Vitamin D on oxidative Liver Toxicity in Sub-Acute Paraquat Poisoning

Gh. Rahmani (Pharm,D)¹, S. Soleimani Asl (PhD)², A. Nili Ahmadabadi (PhD)³,
A. Larki (PhD)⁴, A. Ranjbar (PhD)^{4*}

1.Student Research Committee, Hamadan University of Medical Sciences, Hamadan, I.R.Iran

2.Department of Anatomy, Faculty of Medicine, Hamadan University of Medical Sciences, Hamadan, I.R.Iran

3.Department of Pharmacology-Toxicology, Faculty of Pharmacy, Hamadan University of Medical Sciences, Hamadan, I.R.Iran

4.Medicinal Plants and Natural Products Research Center, Hamadan University of Medical Sciences, Hamadan, I.R.Iran

J Babol Univ Med Sci; 20(7); July 2018; PP: 14-20

Received: Jan 21st 2018, Revised: Mar 19th 2018, Accepted: May 9th 2018.

ABSTRACT

BACKGROUND AND OBJECTIVE: Paraquat is mainly used as an herbicide and its toxicity can be caused by acute and chronic liver disease by increasing the active oxygen species, in this study, we investigated the effect of N-acetyl cysteine and vitamin D on the oxidative toxicity of Liver tissue in sub-acute toxicity with paraquat.

METHODS: In this experimental study, 36 male albino Wistar 8 weeks old were randomly divided into 6 groups: 1) control group; 2, 3) control animals received intraperitoneal injection of Vit D 2 µg/kg/day or NAC 6.25 mg/kg/day (IP); 4) received paraquat 5 mg/kg/day (IP); 5 and 6) received paraquat and treated with Vit D 2 µg/kg/day or NAC 6.25 mg/kg/day for 7 days. At the end of the study, serum and liver tissue were collected. Total antioxidant capacity (TAC), lipid peroxidation (LPO), total thiol groups (TTG), ALT and AST levels in liver tissue were evaluated. Also liver histopathological evaluation was performed.

FINDING: Based on the results, in paraquat-poisoned groups compared to the healthy control group, the LPO was increased by 239.83±70.87 versus the control group 123.1±16.63 and the liver enzymes were increased. TAC in paraquat-poisoned groups was 68.66±23.41 that showed a significant decrease compared to the control group 126.50±18.25. Also, TTG in paraquat-poisoned groups was 40.50±5.95 that significantly decreased compared to control group (P<0.05). Moreover, LPO was significantly reduced in vitamin-treated groups 156.33±39.40 compared to the paraquat-poisoned group of 239.83±70.87. In addition, histopathologic findings showed that vitamin D could improve the tissue damage caused by paraquat in the liver.

CONCLUSION: The results of this study indicated that Vit D and NAC decreased oxidative toxic stress, and tissue damage in the Liver caused by paraquat poisoning.

KEY WORDS: N-Acetylcysteine, Paraquat, Liver, Vitamin D.

Please cite this article as follows:

Rahmani Gh, Soleimani Asl S, Nili Ahmadabadi A, Larki A, Ranjbar A. The comparison of N-acetylcysteine and Vitamin D on oxidative Liver Toxicity in Sub-Acute Paraquat Poisoning. J Babol Univ Med Sci. 2018;20(7):14-20.

*Corresponding Author: A. Ranjbar (PhD)

Address: Medicinal Plants and Natural Products Research Center, Hamadan University of Medical Sciences, Hamadan, I.R.Iran

Tel: +98 81 38381591

E-mail: akranjbar2015@gmail.com

References

- Ortiz MS, Forti KM, Suárez Martínez EB, Muñoz LG, Husain K, Muñiz WH. Effects of antioxidant n-acetylcysteine against paraquat-induced oxidative stress in vital tissues of mice. *Int J Sci Basic Appl Res.* 2016;26(1):26-46.
- Kheiripour N, Karimi J, Khodadadi I, Tavilani H, Goodarzi MT, Hashemnia M. Silymarin prevents lipid accumulation in the liver of rats with type 2 diabetes via sirtuin1 and SREBP-1c. *J Basic Clin Physiol Pharmacol.* 2018;29(3):301-8.
- Han W, Wu D, Liu H, Lu Y, Wang L, Hong G, et al. Curcumin alleviated liver oxidative stress injury of rat induced by paraquat. *Zhonghua Lao Dong Wei Sheng Zhi Ye Bing Za Zhi.* 2014;32(5):352-6.
- Ranjbar A, Mohsenzadeh F, Chehregani A, Khajavi F, Zijoud SM, Ghasemi H. Ameliorative effect of *Matricaria chamomilla* .L on paraquat: Induced oxidative damage in lung rats. *Pharma Res.* 2014;6(3):199-203.
- Atkuri KR, Mantovani JJ, Herzenberg LA, Herzenberg LA. N-Acetylcysteine—a safe antidote for cysteine/glutathione deficiency. *Curr Opin Pharmacol.* 2007;7(4):355-9.
- Vakilian K, Ranjbar A. Associations of oxidative stress indices in infants born via natural delivery with entonox exposure. *J Babol Univ Med Sci.* 2015;17(10):34-8. [In Persian].
- Lu SC. Regulation of glutathione synthesis. *Mol Aspects Med.* 2009;30(1-2):42-59.
- Jain SK, Micinski D, Huning L, Kahlon G, Bass PF, Levine SN. Vitamin D and L-cysteine levels correlate positively with GSH and negatively with insulin resistance levels in the blood of type 2 diabetic patients. *Eur J Clin Nutr.* 2014;68(10):1148-53.
- Azad A, Lall S, Mitra S. Effect of N-acetylcysteine and L-NAME on aluminium phosphide induced cardiovascular toxicity in rats. *Acta Pharmacol Sin.* 2001;22(4):298-304.
- Moghadamnia AA, Hakiminia S, Baradaran M, Kazemi S, Ashraf-pour M. Vitamin D improves learning and memory impairment in streptozotocin-induced diabetic mice. *Arch Iran Med.* 2015;18(6):362-6.
- Awadalla EA. Efficacy of vitamin C against liver and kidney damage induced by paraquat toxicity. *Exp Toxicol Pathol.* 2012;64(5):431-4.
- Zanganeh N, Siahpoushi E, Kheiripour N, Kazemi S, Goodarzi MT, Alikhani MY. Brucellosis Causes Alteration in Trace Elements and Oxidative Stress Factors. *Biol Trace Elem Res.* 2018;182(2):204-8.
- Artimani T, Karimi J, Mehdizadeh M, Yavangi M, Khanlarzadeh E, Ghorbani M, et al. Evaluation of pro-oxidant-antioxidant balance (PAB) and its association with inflammatory cytokines in polycystic ovary syndrome (PCOS). *Gyneco Endocrinol.* 2018;34(2):148-52.
- Rahimi R, Karimi J, Khodadadi I, Tayebinia H, Kheiripour N, Hashemnia M, et al. Silymarin ameliorates expression of urotensin II (U-II) and its receptor (UTR) and attenuates toxic oxidative stress in the heart of rats with type 2 diabetes. *Biomed Pharmacother.* 2018;101:244-50.
- Han J, Zhang Z, Yang S, Wang J, Yang X, Tan D. Betanin attenuates paraquat-induced liver toxicity through a mitochondrial pathway. *Food Chem Toxicol.* 2014;70(Supplement C):100-6.
- Mullick FG, Ishak KG, Mahabir R, Stromeyer FW. Hepatic injury associated with paraquat toxicity in humans. *Liver.* 1981;1(3):209-21.
- Alvarez JA, Chowdhury R, Jones DP, Martin GS, Brigham KL, Binongo JN, et al. Vitamin D status is independently associated with plasma glutathione and cysteine thiol/disulphide redox status in adults. *Clin Endocrinol.* 2014;81(3):458-66.
- Polidoro L, Properzi G, Marampon F, Gravina GL, Festuccia C, Di Cesare E, et al. Vitamin D protects human endothelial cells from H₂O₂ oxidant injury through the Mek/Erk-Sirt1 axis activation. *J Cardiovasc Transl Res.* 2013;6(2):221-31.
- Nakai K, Fujii H, Kono K, Goto S, Kitazawa R, Kitazawa S, et al. Vitamin D activates the Nrf2-Keap1 antioxidant pathway and ameliorates nephropathy in diabetic rats. *Am J Hypertens.* 2014;27(4):586-95.

20. Kobayashi M, Yamamoto M. Molecular mechanisms activating the Nrf2-Keap1 pathway of antioxidant gene regulation. *Antioxid Redox Signal*. 2005;7(3-4):385-94.
21. Cetinkunar S, Tokgoz S, Bilgin BC, Erdem H, Aktimur R, Can S, et al. The effect of silymarin on hepatic regeneration after partial hepatectomy: is silymarin effective in hepatic regeneration? *Int J Clin Exp Med*. 2015;8(2):2578.
22. Chin J, Abas H, Sabariah I. Toxicity study of orthosiphon stamineus benth (misai kucing) on Sprague dawley rats. *Trop Biomed*. 2008;25(1):9-16.
23. Skaaby T, Husemoen LL, Borglykke A, Jorgensen T, Thuesen BH, Pisinger C, et al. Vitamin D status, liver enzymes, and incident liver disease and mortality: a general population study. *Endocrine*. 2014;47(1):213-20.
24. Xu J, Lei S, Liu Y, Gao X, Irwin MG, Xia Z-y, et al. Antioxidant N-acetylcysteine attenuates the reduction of Brg1 protein expression in the myocardium of type 1 diabetic rats. *J Diabetes Res*. 2013;2013. 1-8.
25. Khoshbaten M, Aliasgarzadeh A, Masnadi K, Tarzamani MK, Farhang S, Babaei H, et al. N-Acetylcysteine Improves Liver Function in Patients with Non-Alcoholic Fatty Liver Disease. *Hepat Mon*. 2010;10(1):12-6.
26. Beyaz SG, Yelken B, Kanbak G. The effects of N-acetylcysteine on hepatic function during isoflurane anaesthesia for laparoscopic surgery patients. *Indian J Anaesth*. 2011;55(6):567-72.
27. Qader GI, Aziz R, Ahmed Z, Abdullah Z, Hussain SA. Protective Effects of Quercetin against Isoniazid and Rifampicin Induced Hepatotoxicity in Rats. *Am J Pharmacol Sci*. 2014;2(3):56-60.