مجلهٔ دانشگاه علوم پزشکی بابل
دوره نوزدهم، شماره ۴، فروردین ۱۳۹۶، صفحه ۴۰-۳۶

مقاله تحقیقی

ارزیابی مقایسه ای ماست سل ها بین کارسینوم سلول سنگفرشی دهان و پوست

الهام محمدنیا سروی (DDS)[۱]، سپیده سیادتی (PhD)[۲]، عباس محمدپور (PhD)[۳]، حمید عباس زاده (PhD)[۴*]

۱-کمیته تحقیقات دانشجویی، دانشکده دندانپزشکی، دانشگاه علوم پزشکی بابل
۲-گروه آسیب شناسی، دانشکده پزشکی، دانشگاه علوم پزشکی بابل
۳-مرکز تحقیقات دارویی، دانشکده داروسازی، دانشگاه علوم پزشکی مازندران
۴-مرکز تحقیقات بیولوژی سلولی و مولکولی، پژوهشکده سلامت، دانشگاه علوم پزشکی بابل

دریافت: ۹۵/۹/۲۹، اصلاح: ۹۵/۱۱/۶، پذیرش: ۹۵/۱۲/۴

خلاصه

سابقه و هدف: ماست سل ها یکی از سلول‌های دفاعی سیستم ایمنی هستند اما گزارش شده که ماست سل ها ممکن است به تهاجم تومورکمک نمایند. با توجه به رفتار تهاجمی متفاوت Oral squamous cell carcinoma= OSCC دهانی با پوستی (Cutaneous squamous cell carcinoma=CSCC)، هدف از این مطالعه مقایسه تعداد ماست سل‌ها بین OSCC و CSCC برای درک نقش آنها در رفتار بیولوژیک متفاوت این دو تومور می باشد.

مواد و روش‌ها: در این مطالعه مقطعی ۹۰ نمونه شامل ۳۰ موردOSCC، ۳۰ مورد CSCC، ۱۵مورد مخاط نرمال دهان و ۱۵مورد بافت نرمال پوست (بعنوان گروه های کنترل) که از آرشیو بخش پاتولوژی دانشکده دندانپزشکی و بیمارستان شهید بهشتی بابل تهیه گردید، بررسی شدند. تعداد ماست سل‌ها زیر میکروسکوپ نوری در ۱۰ فیلد پشت سر هم در جبهه تهاجمی OSCC و CSCCها با بزرگ نمایی۴۰۰× شمارش شد و میانگین تعداد ماست سل ها در هر میلی متر مربع محاسبه شد و مورد مقایسه قرار گرفت.

یافته ها: میانگین تعداد ماست سل ها در گروه CSCC، OSCC، پوست نرمال و مخاط نرمال دهان به ترتیب ۱۴/۶۷±۲۰/۳۱، ۸/۰۱±۱۰/۴۱، ۸/۶۷±۵/۱۰ و ۲/۶۸±۴/۸۷ بود. تفاوت معنی داری به لحاظ تعداد ماست سل ها بین گروه پوست نرمال با CSCC (p<۰/۰۰۱) و بین مخاط نرمال دهان با OSCC (p=۰/۰۲۷) و بین OSCC با CSCC وجود داشت(p=۰۰۵/۰).

نتیجه‌گیری: نتایج مطالعه نشان داد که تعداد ماست سل ها در کارسینوم سنگفرشی پوست بیشتر از دهان می باشد. افزایش در دانسیته ماست سل در CSCC حاکی از نقش احتمالی ماست سل در پیشرفت تومور CSCC است.

کلمات کلیدی: کارسینوم سلول سنگفرشی دهان، کارسینوم سلول سنگفرشی پوست، ماست سل.

مقدمه

کارسینوم سلول سنگفرشی دهان (oral squamous cell carcinoma=OSCC) و کارسینوم سلول سنگفرشی پوست (cutaneous squamous cell carcinoma یا CSCC) دو بدخیمی دارای منشاء اپیتلیالی هستند؛ OSCC شایعترین بدخیمی دهانی و CSCC دومین کانسر شایع پوستی است (۲و۱). در تومورهای توپر، نظیر کارسینوم سلول سنگفرشی، ترکیبی از اثرات سلول‌های کانسر و سلولهای استرومال (یعنی فیبروبلاستها، سلولهای اندوتلیال و سلولهای التهابی) دخیل دانسته شده‌اند که در هماهنگی با یکدیگر به سمت پیشرفت تومور، آنژیوژنز، تهاجم موضعی و متاستاز عمل می-نمایند (۳). ماست سل ها یکی از سلول‌های دفاعی سیستم ایمنی هستند که در واکنشهای آلرژیک، التهابی و واکنشهای ایمنی دخیل هستند (۴). ثابت شده که فعال شدن ماست سل‌ها نتایج بیولوژیک زیادی منجمله میتوژنز، تجزیه ماتریکس خارج سلولی، آنژیوژنز، افزایش نفوذپذیری در عروق کوچک و فراخوانی سلول های التهابی شامل ماکروفاژها را دارد. دانسته شده که آنژیوژنز برای تهاجم و گسترش تومورها مورد نیاز است. (۴) گزارش شده که ماست سل ها ممکن است در تهاجم و متاستاز تومورها بوسیله افزایش آنژیوژنز نقش ایفا کنند(۵). از طرفی رفتار تهاجمی و بیولوژیکی OSCC و CSCC متفاوت است واین رفتار تهاجمی و بیولوژیکی متفاوت ممکن است بابعضی از فاکتور ها از جمله فعالیت ماست سل ها مرتبط باشد(۹-۶). با توجه به نقش ماست سل ها در تهاجم و متاستاز و تاثیر آنها بر رفتار تهاجمی و بیولوژیک تومورها، بررسی این سلولها التهابی جهت ارزیابی تاثیر آنها بر رفتار تهاجمی و بیولوژیک متفاوت OSCCو CSCCضروری به نظر می رسد. در مطالعات قبلی در زمینه تفاوت تعداد ماست سل ها بین OSCC و مخاط نرمال دهان تناقض و جود دارد به طوریکه تعدادی از مطالعات از کاهش تعداد ماست سل‌ها در OSCC نسبت به مخاط نرمال دهان صحبت می کنند (۴و۱۰). در حالیکه دیگر مطالعات از افزایش معنی دار تعداد ماست سل‌ها در OSCC نسبت به مخاط نرمال سخن می گویند(۱۸-۱۱). تنها مطالعه موجود در زمینه بررسی ماست سل ها در CSCC، از نقش این

▣ این مقاله حاصل پایان نامه الهام محمدنیا سروی دانشجوی دانشکده دندانپزشکی و طرح تحقیقاتی به شماره ۹۵۴۲۳۱۱ دانشگاه علوم پزشکی بابل می باشد.
* مسئول مقاله: دکتر حمید عباس زاده
آدرس: بابل، دانشگاه علوم پزشکی، دانشکده دندانپزشکی، گروه آسیب شناسی دهان، فک و صورت. تلفن: ۰۱۱-۳۲۲۹۱۴۰۸
E-mail: hamidabbaszade@yahoo.com

[DOR: 20.1001.1.15614107.1396.19.4.4.1]
[DOI: 10.22088/jbums.19.4.36]

سلول ها در پیشرفت و تهاجم CSCC حمایت می کند (۱۹). همچنین در زمینه تفاوت تعداد ماست سل ها بین OSCC و CSCC تنها یک مطالعه انجام گرفته که در آن میانگین دانسیته ماست سل ها در CSCC ها به طور معنی داری نسبت به OSCC ها بیشتر بود (۵).

بنابراین با توجه به تناقضات موجود در مطالعات پیشین و نیز قلّت مطالعات موجود در زمینه مقایسه تعداد ماست سل ها بین OSCC و CSCC، هدف از مطالعه حاضر ارزیابی تفاوت تعداد ماست سل‌ها بین OSCC و CSCC با بافت های نرمال (گروه های کنترل) مربوطه و نیز بین کارسینوم سلول سنگفرشی دهان و پوست بود تانقش ماست سل ها را درتهاجم OSCC و CSCC و نیز رفتار تهاجمی و بیولوژیکی متفاوت این دو تومور در یابیم.

مواد و روش ها

این مطالعه مقطعی پس از کسب مجوز از کمیته اخلاق دانشگاه علوم پزشکی بابل با کد Mubabol.REC.۸۴/۱۳۹۵ بر روی ۳۰ مورد کارسینوم سلول سنگفرشی دهان (نوع خوب تمایز یافته یا Well-differentiated) و ۳۰ مورد کارسینوم سلول سنگفرشی پوست (نوع خوب تمایز یافته یا Well-differentiated) که از بین بلوک های پارافینه موجود در آرشیو بخش پاتولوژی دانشکده دندانپزشکی بابل و بیمارستان شهید بهشتی بابل بازیابی شدند، انجام شد. ۱۵ مورد مخاط نرمال دهان (بافت لثه حاصل از جراحی افزایش طول تاج دندان که به لحاظ بالینی دارای التهاب نبوده یا دارای حداقل التهاب باشد) و ۱۵ مورد نمونه های پوستی غیر تومورال (نظیر پیگمانتاسیون های پوستی و اسکارهای هایپرتروفیک) نیز به عنوان گروه کنترل استفاده شد. حجم نمونه بر اساس مطالعات مشابه (۱۹-۱۰و۵و۴) انتخاب شد.

مقاطع ۴ میکرونی از بلوک ها تهیه و به روش هیستوشیمی با رنگ آمیزی تولوئین بلو در آزمایشگاه پاتولوژی رنگ آمیزی شد. رنگ آمیزی تولوئیدن بلو با محلول تولوئیدن بلو ۱٪ (Merck, Darmstadt, Germany) که در بافر فسفات (PH: 4–6) در مدت ۴۵ ثانیه رقیق شده بود، انجام شد. بعد از دنبال کردن همان مراحل اولیه جهت رنگ آمیزی هماتوکسیلین و ائوزین، مقاطع تهیه شده در محلول کاری تولوئیدن بلو بمدت ۳-۲ دقیقه غوطه ور شده و در سه ظرف آب مقطر شسته شد. سپس از طریق الکل ۹۰٪ و دو ظرف الکل ۱۰۰٪ دهیدراته شد (۱۰ بار فرو بردن در هر ظرف به خاطر اینکه رنگ اضافی به سرعت در الکل از بین برود). مقاطع سپس در دو ظرف گزیلول، هر بار به مدت ۳ دقیقه، تمیز شده و با ماده مانت کننده DPX مانت شد(۱۰).

سیتوپلاسم ماست سل حاوی گرانول های (متاکروماتیک) متشکل از هپارین و هیستامین است. پروتئوگلیکان های سولفاته در گرانول های ترشحی ماست سل‌ها یک خصوصیت متاکروماتیک دارند که توسط تولوئیدن بلو رنگ می شوند. تولوئیدن بلو ماست سل ها را قرمز-ارغوانی (رنگ پذیری متاکروماتیک) و زمینه را آبی (رنگ آمیزی ارتوکروماتیک) رنگ می کنند، بنابراین ماست سل ها می توانند شناسایی شوند(۱۱).

دو پاتولوژیست کار شمارش ماست سل ها را انجام دادند و شمار ماست سل نهایی برای هر نمونه از میانگین دو عدد گزارش شده حاصل شد. شمارش ماست سل ها با میکروسکوپ نوری المپیوس CX21 (Olympus corporation, Tokyo, Japan) تحت بزرگنمایی ۴۰۰× انجام گرفت. جهت شمارش تعداد ماست سل ها، برای هر نمونه در بزرگنمایی کم، hot spot ها (نواحی با بیشترین تعداد ماست سل ها) شناسایی شده و در ۱۰ ناحیه hot spot تحت بزرگنمایی۴۰۰× (متناظر با ناحیه ای حدود $1mm^2$) تعداد ماست سل ها شمارش شد. برای شمارش ماست سل ها انواع ماست سل گرانوله و دگرانوله مدنظر قرار گرفت (۱۲). اطلاعات حاصله با استفاده از نرم افزار SPSS و توسط آزمونهای آماری One Way ANOVA، Kruskal-Wallis و Mann-Whitney مورد تجزیه و تحلیل قرار گرفت و $p<0.05$ معنی دارد در نظر گرفته شد.

یافته ها

در این مطالعه، تعداد ماست سل ها در جبهه تهاجمی OSCC و CSCC شمارش شد (شکل ۱ و ۲). میانگین تعداد ماست سل ها در هرمیلی متر مربع در گروه های CSCC، OSCC، پوست نرمال و مخاط نرمال دهان به ترتیب ۲۰/۳۱±۱۴/۶۷، ۱۰/۴۱±۸/۰۱، ۵/۱۰±۸/۶۷ و ۴/۸۷±۲/۶۸ بود. بیشترین شمار ماست سل ها در گروه CSCC و کمترین تعداد ماست سل در گروه مخاط نرمال دهان مشاهده شد. بین گروه پوست نرمال و CSCC تفاوت معنی داری به لحاظ میانگین تعداد ماست سل درهر میلی متر مربع وجود داشت ($p<0.001$). OSCC تعداد بیشتری از ماست سل ها را نسبت به گروه مخاط نرمال دهان نشان داد اما تفاوت آنها معنی دار نبود. CSCCها به طور معنی داری تعداد ماست سل بیشتری در مقایسه با OSCCها داشتند ($p=0.005$).

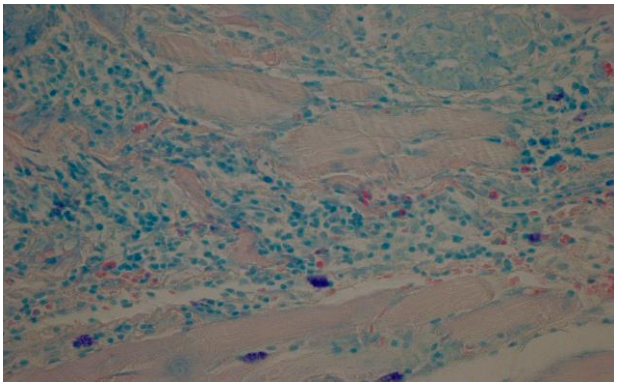

شکل ۱. ماست سل ها در جبهه تهاجمی OSCC

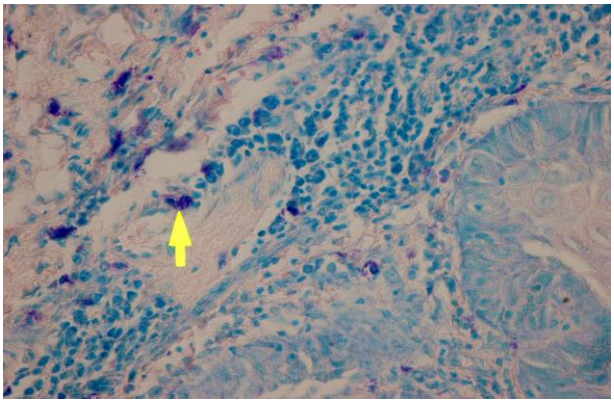

شکل ۲. ماست سل ها در جبهه تهاجمی CSCC

[DOR: 20.1001.1.15614107.1396.19.4.4.1]
[DOI: 10.22088/jbums.19.4.36]

بحث و نتیجه گیری

نتایج نشان داد که در CSCC ها میانگین تعداد ماست سل ها به طور معنی داری نسبت به OSCC ها بیشتر بود. در مطالعه ما، OSCC ها تعداد ماست سل بیشتری را نسبت به گروه مخاط نرمال دهان نشان دادند اما تفاوت آنها معنی‌دار نبود. این یافته افزایش مهاجرت این سلول‌ها را به استرومای OSCC نشان می دهدکه البته ناچیز است. همچنین می توان اینگونه بیان نمود که این یافته نشان می دهد که اگر چه ماست سل ممکن است نقشی در پیشرفت تومور OSCCs احتمالا از طریق تحریک آنژیوژنزایفا نماید اما این نقش ناچیز است. در بسیاری از مطالعات تعداد ماست سل در OSCC به طور قابل توجهی بالاتر از مخاط نرمال دهان بود (۱۸-۱۱).

سطح بالاتر ماست سل در OSCC ها در مطالعات آنها موافق با نتیجه ما است، اما این اختلاف با مخاط نرمال دهان در مطالعه ما معنی دار نبود که میتواند به دلیل کم بودن تعداد نمونه های این مطالعه باشد. برخی از این مطالعات همبستگی مثبت بین دانسیته عروق کوچک (microvessel density یا MVD) و دانسیته ماست سل (mast cell density یا MCD) نشان دادند به طوریکه افزایش دانسیته عروق کوچک با افزایش دانسیته ماست سل مرتبط بود (۱۸و۱۴و۱۳). بنابراین آنها نتیجه گرفتند که ماست سل ها در پیشرفت OSCC از طریق افزایش رگزایی نقش دارند. مطالعات باقی مانده هیچ همبستگی بین تراکم عروق کوچک (MVD) و تراکم ماست سل‌ها (MCD) نشان ندادند (۱۶و۱۵و۱۲و۱۱).

بنابراین آنها به این نتیجه رسیدند که ماست سل‌ها در پیشرفت OSCC از طریق افزایش رگزایی دخیل هستند. در مطالعات دیگر میانگین تعداد ماست سل در OSCC نسبت به مخاط نرمال دهان پایین تر بود (۱۰و۴). در مطالعه ما تعداد ماست سل‌ها در OSCC بالاتر از مخاط نرمال دهان بود که در تضاد با نتیجه آنها بود اگر چه افزایش تعداد ماست سل در OSCC ها در مطالعه ما معنی دار نبود. نتایج حاصل از مطالعات آنها از این فرضیه که ماست سل‌ها نقشی در پیشرفت تومور OSCC بازی نمی کنند، حمایت می‌کند. این نتیجه گیری با نتیجه گیری ما موافق است. در مطالعات فوق کاهش تعداد ماست سل در OSCC در مقایسه با مخاط نرمال دهان به شکست در مهاجرت این سلول ها نسبت داده شد. در مطالعه ما به لحاظ تعداد ماست سل ها، بین گروه پوست نرمال وCSCC تفاوت معنی‌داری وجود داشت.

این یافته نشان می دهد که ماست سل ها نقش مهمی در پیشرفت تومور و تهاجم CSCCs احتمالا از طریق تحریک آنژیوژنز بازی می کنند. Ch'ng و همکاران ماست سل‌ها را در سرطان های پوست منجمله CSCC مورد مطالعه قرار دادند و نتیجه گرفتند که ماست سل احتمالا نقش مهمی در پیشرفت این تومورها به دلیل منابع غنی از فاکتور رشد اندوتلیال عروقی ایفا می کنند(۱۹). این نتیجه مطابق با نتیجه مطالعه ما است زیرا سطح بالاتر ماست سل‌ها در CSCC در مطالعه ما از نقش آنها در پیشرفت CSCCها پشتیبانی می کند.

در مطالعه ما، تعداد ماست سل به طور معنی داری در CSCC ها نسبت به OSCC ها بیشتر بود. این یافته نشان می دهد که ماست سل نقش مهمی در رفتار متفاوت بیولوژیک این دو تومور بازی می کند. سطح پایین تر ماست سل ها در OSCCs ممکن است نیاز کمتر برای فعال شدن سلول های ماست سل به منظور افزایش آنژیوژنز در OSCCs را منعکس کند. سطح بالاتر ماست سل ها در CSCCs نیز نیاز بیشتر برای فعال شدن ماست سل ها در CSCCs را منعکس کند. اگر فرضیه ارتباط ماست سل با آنژیوژنز در CSCC ها را قبول کنیم، می توان نیاز بیشتر برای فعال سازی ماست سل ها در CSCC ها در مقایسه با OSCC هارا به نقش آن ها درافزایش رگزایی در CSCC ها نسبت داد. در مطالعه pariziri و همکاران، در CSCC ها میانگین دانسیته ماست سل‌ها به طور قابل توجهی نسبت به OSCC ها بیشتر بود که با نتایج ما مطابقت دارد (۵). در مطالعه فوق میزان پایین تر ماست سل در OSCC با نیاز کمتر به فعال سازی این سلول ها در سرطان دهان مرتبط دانسته شد.

در مطالعه Kalra و همکاران کاهش معنی داری به لحاظ میانگین تعداد ماست سل ها ازOSCC خوب تمایز یافته به OSCC دارای تمایز ضعیف مشاهده شد(۲۰). با توجه به اینکه تعداد ماست سل ها در مطالعه ما در استرومای CSCC به طور معنی داری بالاتر از OSCC بود، این تفاوت معنی دار در تعداد ماست سل ها می تواند حاکی از دخالت و نقش ماست سل ها در رفتار بیولوژیک متفاوت OSCC و CSCC باشد. با توجه با افزایش معنی دار تعداد ماست سل ها در CSCC نسبت به پوست نرمال و در OSCC نسبت به مخاط نرمال دهان، یافته ها از نقش احتمالی ماست سل ها در پیشرفت CSCCs پشتیبانی می کند.

تقدیر و تشکر

بدینوسیله از معاونت تحقیقات و فناوری دانشگاه علوم پزشکی بابل جهت حمایت از این تحقیق و همچنین از آقایان محمدی و آقاجانی و کلیه عزیزانی که در انجام و به ثمر رسیدن این طرح ما را یاری نمودند، تقدیر و تشکر می گردد.

[DOR: 20.1001.1.15614107.1396.19.4.4.1]
[DOI: 10.22088/jbums.19.4.36]

Comparative Evaluation of the Mast Cells between Oral and Cutaneous Squamous Cell Carcinoma

E. Mohammadnia Sarvi (DDS)[1], S. Siadati (PhD)[2], A. Mohammadpour (PhD)[3], H. Abbaszadeh(PhD)[4*]

1.Student Research Committee, Faculty of Dentistry, Babol University of Medical Sciences, Babol, I.R.Iran
2.Department of Pathology, Faculty of Medicine, Babol University of Medical Sciences, Babol, I.R.Iran
3.Pharmaceutical Research Center, Faculty of Pharmacy, Mazandaran University of Medical Sciences, Sari, I.R.Iran
4.Cellular and Molecular Biology Research Center, Health Research Institute, Babol University of Medical Sciences, Babol, I.R.Iran

J Babol Univ Med Sci; 19(4); Apr 2017; PP: 36-40
Received: Dec 19th 2016, Revised: Jan 25th 2017, Accepted: Feb 22th 2017.

ABSTRACT

BACKGROUND AND OBJECTIVE: It has been mentioned that mast cells may help to tumor invasion. According to different aggressive behavior of oral squamous cell carcinoma (OSCC) compared to cutaneous SCC (CSCC), the aim of this study was to compare mast cells count between OSCC and CSCC to understand the role of them in different biologic behavior of these two tumors.

METHODS: This cross-sectional study consisted of 90 samples including 30 cases of OSCC, 30 cases of CSCC, 15 cases of normal skin and 15 cases of normal oral mucosa (as control groups). Number of mast cells was counted under light microscope in 10 successive fields in invasive front of OSCCs and CSCCs at 400X magnification and mean mast cells count/mm^2 were calculated and compared between studied groups using one way ANOVA statistical test.

FINDINGS: Mean mast cells count in CSCC, OSCC, normal skin and normal oral mucosa groups were 20.31±14.67, 10.41±8.01, 5.10±8.67 and 4.87±2.68, respectively. There were significant differences in mast cell count between CSCC and normal skin groups ($p<0.001$) and between CSCC and OSCC groups ($p=0.002$). This difference wasn't significant between OSCC and normal oral mucosa groups ($p=0.337$).

CONCLUSION: Lower level of mast cells in OSCCs may reflect less need for activation of mast cells in order to increase angiogenesis in OSCCs .Increase in mast cell density in CSCCs suggests a possible role for mast cell in tumor progression of CSCCs.

KEY WORDS: *Oral Squamous Cell Carcinoma, Cutaneous Squamous Cell Carcinoma, Mast cell.*

Please cite this article as follows:
Mohammadnia Sarvi E, Siadati S, Mohammadpour A, Abbaszadeh H. Comparative Evaluation of the Mast Cells between Oral and Cutaneous Squamous Cell Carcinoma. J Babol Univ Med Sci. 2017;19(4):36-40.

***Corresponding author: H. Abbaszadeh (PhD)**
Address: Department of Oral and Maxillofacial Pathology, Faculty of Dentistry, Babol University of Medical Sciences, Iran.
Tel: +98 11 32291408
E-mail: hamidabbaszade@yahoo.com

[DOR: 20.1001.1.15614107.1396.19.4.4.1]
[DOI: 10.22088/jbums.19.4.36]

References

1.Lambert R, Sauvaget C, de Camargo Cancela M, Sankaranarayanan R. Epidemiology of cancer from the oral cavity and oropharynx. Eur J Gastroenterol Hepatol. 2011;23(8):633-41.

2.Kane CL, Keehn CA, Smithberger E, Glass LF. Histopathology of cutaneous squamous cell carcinoma and its variants. Semin cutan med surg. 2003;23(1):54-61.

3.Rajabi-Moghaddam M, Abbaszadeh-Bidokhty H, Bijani A. Comparison of mast cells count in odontogenic cysts using histochemical staining. Iran J Pathol. 2015;10(2):105-10.

4.Dastpak M, Nafarzadeh S, Khafri S. A comparative study on the mast cells count in oral squamous cell carcinoma and normal oral mucosa. Caspian J Dental Res. 2015;4(1):17-22.

5.Parizi ACG, Barbosa RL, Parizi JLS, Nai GA. A comparison between the concentration of mast cells in squamous cell carcinomas of the skin and oral cavity. Anais Brasileiros De Dermatologia. 2010;85(6):811-8.

6.Hadler-Olsen E, Wetting HL, Rikardsen O, Steigen SE, Kanapathippillai P, Grénman R, et al. Stromal impact on tumor growth and lymphangiogenesis in human carcinoma xenografts. Virchows Arch. 2010;457(6):677-92.

7.Narendra H, Tankshali R. Prevalence and pattern of nodal metastasis in pT4 gingivobuccal cancers and its implications for treatment. Indian J Cancer. 2010;47(3):328.

8.Khalili J. Oral cancer: risk factors, prevention and diagnostic. Exp Oncol. 2008;30(4):259-64.

9.Sklenicka S, Gardiner S, Dierks EJ, Potter BE, Bell RB. Survival analysis and risk factors for recurrence in oral squamous cell carcinoma: does surgical salvage affect outcome?. J Oral Maxillofac Surg. 2010;68(6):1270-5.

10.Oliveira-Neto HH, Leite AF, Costa NL, Alencar RC, Lara VS, Silva TA, et al. Decrease in mast cells in oral squamous cell carcinoma: possible failure in the migration of these cells. Oral oncol. 2007;43(5):484-90.

11.Tahir A, Nagi AH, Ullah E, Janjua OS. The role of mast cells and angiogenesis in well-differentiated oral squamous cell carcinoma. J Cancer Res Ther. 2013;9(3):387.

12.Jaafari-Ashkavandi Z, Moshref M, Mashhadi-Abbas F, Sargolzaie S, Taghavi N. Evaluation of CD31 expression and mast cell count in dysplastic lesions and squamous cell carcinoma of the oral cavity. Iran Red Crescent Med J. 2010; 2010(3):272-6.

13.Sharma M, Sah P, Sharma SS, Radhakrishnan R. Molecular changes in invasive front of oral cancer. J Oral Maxillofac Pathol. 2013;17(2):240-7.

14.Mohtasham N, Babakoohi S, Salehinejad J, Montaser-Kouhsari L, Shakeri MT, Shojaee S, et al. Mast cell density and angiogenesis in oral dysplastic epithelium and low-and high-grade oral squamous cell carcinoma. Acta Odontologica Scandinavica. 2010;68(5):300-4.

15.Jahanshahi G, Sabaghian M. Comparative immunohistochemical analysis of angiogenesis and mast cell density in oral normal mucosa and squamous cell carcinoma. Dent Res J. 2012;9(1):8-12.

16.Anuradha A, Kiran Kumar Naik B, Vijay Srinivas G, Devi RS, Puneet H. Incidence of mast cells in oral squamous cell carcinoma: A short study. J Oncol. 2014;2014(1):1.

17.Ramsridhar S, Narasimhan M. Immunohistochemical evaluation of mast cells in leukoplakia and oral Squamous cell carcinoma. J Clin Diagn Res. 2016;10(8): 100.

18.Ingaleshwar PS, Pandit S, Desai D, Redder CP, Shetty AS, Mithun K. Immunohistochemical analysis of angiogenesis by CD34 and mast cells by toluidine blue in different grades of oral squamous cell carcinoma. J Oral Maxillofac Pathol. 2016;20(3):467.

19.Ch'ng S, Wallis RA, Yuan L, Davis PF, Tan ST. Mast cells and cutaneous malignancies. Modern Pathol. 2006;19(1):149-59.

20.Kalra M, Rao N, Nanda K, Rehman F, Girish K, Tippu S, et al. The role of mast cells on angiogenesis in oral squamous cell carcinoma. Med Oral Patol Oral Cir Bucal. 2012;17(2):e190-6.

[DOR: 20.1001.1.15614107.1396.19.4.4.1]
[DOI: 10.22088/jbums.19.4.36]