

اثر عصاره هیدروالکلی گیاه تشنه داری (*Scrophularia striata*) بر ترمیم زخم سوختگی در موش صحرایی

حسن اژدری زرمهری^{۱*}، صمد ناظمی^۱ (PhD)، المیرا قاسمی^۱ (BSc)، زهرا موسوی^۱ (BSc)، زینب طهماسبی^۱ (BSc)، فرزانه فرساد^۱ (MSc)، امیر فرزام^۲ (PhD)

۱- گروه فیزیولوژی، دانشکده پزشکی، دانشگاه علوم پزشکی قزوین

۲- گروه فیزیولوژی و فارماکولوژی و مرکز تحقیقات سلولی و مولکولی، دانشگاه علوم پزشکی سبزوار

۳- گروه پاتولوژی، دانشکده پزشکی، دانشگاه علوم پزشکی قزوین

دریافت: ۹۲/۳/۸، اصلاح: ۹۲/۶/۱۳، پذیرش: ۹۲/۱۰/۱۵

خلاصه

سابقه و هدف: از گذشته های دور گیاه تشنه دار یدر درمان التهاب، عفونت چشم و گوش، سوختگی پوستی و زخم های عفونی بکار می رفت. در این مطالعه اثر عصاره هیدروالکلی گیاه تشنه داری بر ترمیم زخم سوختگی درجه ۲ مورد بررسی قرار گرفت.

مواد و روشها: این مطالعه تجربی بر روی ۲۱ سر موش صحرایی نر نژاد ویستار با وزن ۳۰۰-۲۵۰ گرم که به یک گروه ۶ تایی و ۳ گروه ۵ تایی تقسیم شدند، انجام گردید. گروه اول به عنوان کنترل، گروه دوم به عنوان گروه حامل با روغن زیتون، گروه سوم با دوز ۲/۵ درصد و گروه چهارم با دوز ۵ درصد عصاره تشنه داری به مدت ۲۱ روز تحت تیمار قرار گرفتند. هر سه روز یک بار سطح و محیط زخمها اندازه گیری شد و درصد بهبودی زخم ها طی روزهای درمان در گروههای مختلف مقایسه شد. به منظور مطالعه بافت شناسی در روز ۲۱ از هر گروه نمونه هایی از ضخامت کامل زخم ها برداشته و بررسی شد.

یافته ها: مقایسه مساحت زخم ها نشان داد دوز ۵ درصد تشنه داری در روز ۶ (۱۴۴۷/۷۷±۴۱/۷۳)، روز ۱۵ (۸۸۵/۷۴±۱۵۹/۳۵) و روز ۱۸ (۵۵۶/۵۲±۱۲۲/۴۴) ($p<0/05$) و روز ۲۱ (۲۹۳/۱۲±۵۸/۰۶) ($p<0/01$) و دوز ۲/۵ درصد در روز ۱۸ (۶۶۴/۶۶±۱۲۳/۳۵)، روز ۲۱ (۳۹۸/۹۴±۵۶/۰۰) ($p<0/05$) با گروه کنترل روز ۱۸ (۵۲/۷۳±۷۳/۵۲)، روز ۲۱ (۵۳۸/۱۲±۵۵/۷۰) و هم گروه حامل روز ۱۸ (۷۵۶/۹۳±۹۶/۳۱)، روز ۲۱ (۴۸۰/۶۹±۴۳/۳۴) تفاوت داشت، در مقایسه محیط زخم ها دوز ۵ درصد در روزهای ۱۸ (۱۰۵/۲۴±۱۳/۱۴) ($p<0/01$)، ۲۱ (۷۵/۰۶±۸/۶۱) ($p<0/05$) با گروه کنترل روز ۱۸ (۱۳۶/۶۵±۴/۶۲)، روز ۲۱ (۱۰۴/۴۷±۴/۸۶) و با گروه حامل روز ۱۸ (۱۲۲/۰۷±۱۲/۷۳)، روز ۲۱ (۱۰۰/۷۶±۱۱/۰۴) دارای تفاوت بود. مطالعه بافتی نشان داد اولسر، بافت جوانه، عروق خونی، آگزودا و کلاژن در هر دو گروه درمان با عصاره تشنه داری افزایش معنی دار و درگیری عضله در گروه ۵ درصد تشنه داری کاهش معنی داری داشت ($p<0/05$).

نتیجه گیری: نتایج نشان داد که عصاره هیدروالکلی گیاه تشنه داری و دوز ۲/۵ درصد تشنه داری در ترمیم زخم سوختگی مؤثر می باشد. دوز ۵ درصد عصاره تشنه داری مؤثرتر از دوز ۲/۵ درصد برای ترمیم زخم ها است.

واژه های کلیدی: موش صحرایی، زخم سوختگی، عصاره تشنه داری.

مقدمه

ساقه ها متعدد دارای شاخه های کم و بیش برگدار، منتهی به خوشه گزنی پرگل و در قاعده برگ دار گل ها کوچک، تقریباً بدون پایه، ارغوانی مایل به بنفش، مجتمع در خوشه گزنی های برگدار و پرگل، شامل گزنی های متناوب و مختصراً دمگل دار و زمان گل دادن خرداد و تیرماه است (۳). اسامی دیگر این گونه مورد بررسی تشنه داری و گل ساروویی است. از سالهای دور این گیاه به صورت تجربی به شکل های مختلف از قبیل جوشانده خوراکی، بخور، ضماد در

گیاه *Scrophularia striata* متعلق به تیره *Scrophulariaceae* است، گیاه تشنه داری در ایران دارای ۵ گونه می باشد (۱). این گیاه دارای یک خانواده بزرگ از گیاهان نهان دانه است که بطور گسترده در جنگل های برگ ریز مرکزی اروپا، آسیای میانه و شمال آمریکا و به خصوص در ناحیه مدیترانه گسترش یافته است. شامل حدود ۳۰۰۰ گونه و ۲۲۰ جنس می باشد (۲). اسکروفولاریا استریاتا گیاهی است پایه، به ارتفاع ۹۰-۳۰ سانتی متر و ایستاده،

این مقاله حاصل طرح تحقیقاتی به شماره ۲۸/۴۴/۱۳۰۰۰ دانشگاه علوم پزشکی قزوین می باشد.

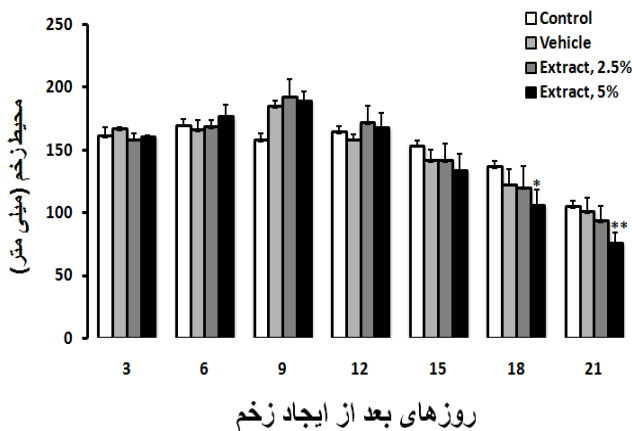
* مسئول مقاله: دکتر حسن اژدری زرمهری

آدرس: قزوین، دانشگاه علوم پزشکی، دانشکده پزشکی، گروه فیزیولوژی، تلفن: ۰۲۸۱-۳۳۳۶۰۰۵

آزمون آماری ANOVA یکطرفه و از آزمون تعقیبی مناسب تجزیه و تحلیل و ($P < 0.05$) معنی دار در نظر گرفته شد.

یافته‌ها

عصاره تشنه داری در طی ۲۱ روز بر محیط زخم‌ها در رت‌ها تاثیر گذار بود. در روز ۱۸ عصاره ۵ درصد تشنه داری معنی دار ($P < 0.01$) ($105/24 \pm 13/14$) دار (کاهش معنی دار بوده است. دارای و در روز ۲۱ ($75/06 \pm 8/61$) ($P < 0.05$) کاهش معنی دار بوده است. عصاره ۲/۵ درصد نیز در روز ۳ ($157/97 \pm 5/16$)، روز ۶ ($168/24 \pm 5/64$)، روز ۱۵ ($141/27 \pm 13/64$)، روز ۱۸ ($119/67 \pm 16/91$)، روز ۲۱ ($92/09 \pm 11/72$) نسبت به گروه کنترل روز ۳ ($161/08 \pm 6/86$)، روز ۶ ($169/32 \pm 4/88$)، روز ۱۵ ($153/07 \pm 4/10$)، روز ۱۸ ($136/65 \pm 4/62$)، روز ۲۱ ($104/47 \pm 4/86$) در ترمیم زخم‌ها موثر بود اما معنی دار نبوده است. همچنین عصاره ۲/۵ درصد در روزهای ۱۸ و ۲۱ نسبت به گروه حلال در روزهای ۱۸ ($122/07 \pm 12/73$)، ۲۱ ($100/76 \pm 11/04$) موجب کاهش محیط زخم شد اما معنی دار نبود، دوز عصاره ۵ درصد در روزهای ۱۵ ($133/61 \pm 13/18$)، ۱۸ ($105/24 \pm 13/14$) ($P < 0.01$) و ۲۱ ($75/06 \pm 8/61$) ($P < 0.05$) نسبت به عصاره ۲/۵ درصد در روزهای ۱۵ ($141/27 \pm 13/64$)، ۱۸ ($119/67 \pm 16/91$) ($P < 0.01$) و ۲۱ ($92/09 \pm 11/72$) ($P < 0.05$) بیشتر موجب کاهش محیط زخم‌ها شده است (نمودار ۱).



نمودار ۱. مقایسه محیط زخم موش‌ها برحسب میلی متر در گروه کنترل، حامل، ۲/۵٪ و ۵٪ تشنه داری

کاهش معنی دار مساحت زخم‌ها توسط عصاره ۵ درصد تشنه داری در روز ۶ ($1447/77 \pm 41/73$)، روز ۱۵ ($885/74 \pm 159/35$)، روز ۱۸ ($556/52 \pm 122/44$) ($P < 0.05$) و روز ۲۱ ($293/12 \pm 58/06$) ($P < 0.01$) مشاهده شد، همچنین کاهش معنی دار دوز ۲/۵ درصد این عصاره در روزهای ۱۸ و ۲۱ مشاهده شد (نمودار ۲). دوز ۲/۵ درصد در روز ۱۸ ($664/66 \pm 123/35$)، روز ۲۱ ($398/94 \pm 56/00$) ($P < 0.05$) با گروه کنترل روز ۱۸ ($891/98 \pm 73/52$)، روز ۲۱ ($538/13 \pm 55/70$) و هم گروه حامل روز ۱۸ ($756/93 \pm 96/31$) و روز ۲۱ ($480/69 \pm 43/34$) تفاوت داشت. عصاره ۲/۵ درصد نسبت به گروه کنترل در روزهای ۳ ($157/97 \pm 5/16$)، روز ۶ ($168/24 \pm 5/64$)، روز ۱۵ ($141/27 \pm 13/64$) نسبت به گروه کنترل موجب کاهش مساحت زخم‌ها شد اما

درمان بیماریهای متفاوت از جمله التهاب و عفونت چشم و گوش، سوختگی پوستی، زخم‌های عفونی، درد و اختلالات گوارشی استفاده می‌گردد (۴). گونه‌های تشنه داری به عنوان ترکیبات غنی از گلیکوزیدهای ایریدوئید (iridoid glycosides) به خصوص اکوبین (aucubin) و کاتپول (catalpol) شناخته شده اند، این ترکیبات فعالیت‌های مختلف بیولوژیکی مانند اثرات ضد میکروبی، ضد توموری، تحریک ترشح صفرا، همودینامیک، حفاظتی کبد و اثرات ضد التهابی دارند (۵). عصاره الکلی تشنه داری حاوی ترکیبات ضد قارچی (کاندیدا آلبیکنس) نمی‌باشد ولی عصاره آبی این گیاه در بالاترین غلظت دارای اثر مهارتی ضعیفی بوده که ناشی از وجود ترکیبات موثر در گیاه می‌باشد (۷). Abbasi و همکاران اثر عصاره تشنه داری را روی باکتری‌های استافیلوکوکوس اورئوس و سودوموناس اسپرژیلوس در محیط آزمایشگاهی بررسی کرده و به اثر ضد باکتریایی آن که معادل بتادین است پی بردند (۸). در تحقیقی دیگر مشخص شد که استفاده از گیاه تشنه داری در ترمیم زخم پوستی خرگوش در مقایسه با گروه‌های دیگری که درمان‌هایی با فنی توفین و اسرین داشتند ۱۰٪ بیشتر تأثیر داشته است (۹). با توجه به این که مطالعه ای در زمینه تاثیر گیاه تشنه داری در زخم سوختگی صورت نگرفته، مطالعه حاضر به بررسی اثر عصاره هیدروالکلی گیاه تشنه داری بر روی زخم سوختگی در موش صحرایی انجام شد.

مواد و روشها

در این مطالعه تجربی از ۲۱ سر موش صحرایی نر نژاد ویستار با وزن ۲۵۰ تا ۳۰۰ گرم استفاده شد. موش‌ها به یک گروه ۶ تایی و ۳ گروه ۵ تایی تقسیم شدند. گروه اول به عنوان کنترل، گروه دوم با روغن زیتون، گروه سوم با دوز ۲/۵ درصد و گروه چهارم با دوز ۵ درصد به مدت ۲۱ روز تحت تیمار قرار گرفتند. حیوانات به میزان کافی آب و غذا دریافت کرده و در سیکل روشنایی تاریکی ۱۲ ساعت در اتاقی با درجه حرارت ۲۰ تا ۲۴ درجه سانتیگراد و در قفس‌های انفرادی نگهداری شدند. برای ایجاد زخم سوختگی کتامین (100 mg/kg) به همراه زایلازین (10 mg/kg) به داخل صفاق تزریق شد و پس از بیهوشی موهای ناحیه پشت حیوان تراشیده و پوست آن ناحیه با پنبه و الکل تمیز و ضد عفونی گردید. سپس پوست قسمت پشت حیوان به مساحت 4×5 سانتیمتر به مدت ۸ ثانیه در آب ۱۰۰ درجه سانتی گراد قرار گرفت تا زخم سوختگی درجه ۲ ایجاد گردید.

مقدار ۱۰ گرم از پودر گیاه خشک شده در ۱۰۰ سی سی آب و ۱۰۰ سی سی اتانول حل شد و به مدت ۷۲ ساعت در دمای آزمایشگاه گذاشته شد. هر ۱۲ ساعت چندین بار محلول تکان داده شد. محلول هیدرو الکلی بدست آمده در بن ماری با دمای ۴۰ تا ۴۵ درجه قرار داده شد تا تغلیظ شود. سپس محلول بر روی سطح صافی ریخته شد و پس از خشک شدن به بلور تبدیل شد.

تیمار: عصاره ۲/۵ و ۵ درصد که توسط روغن زیتون رقیق آماده شده بود هر ۲۴ ساعت به میزان ۲۵۰ میکرولیتر و به مدت ۲۱ روز به محل زخم مالیده شدند.

روش اندازه گیری مساحت و محیط زخم: برای ارزیابی روند ترمیم، مساحت زخم در هر سه روز یک بار با ترسیم شکل زخم بر کاغذهای شفاف و وارد کردن اشکال به نرم افزار اتوکد اندازه گیری شد. برای بررسی بیشتر محیط زخم‌ها نیز اندازه گیری شد. برای پرهیز از اشتباهات تمام اندازه گیری‌ها توسط یک فرد صورت گرفت (روز ایجاد زخم، روز صفر در نظر گرفته شد). داده‌ها با استفاده از

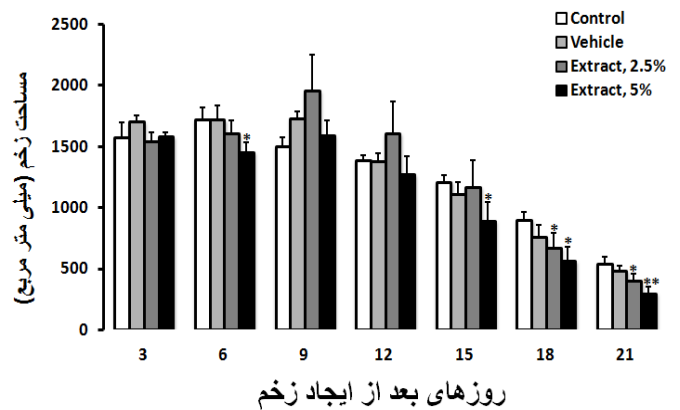
در یک مطالعه مشخص گردید که، تمامی گروه‌های درمانی با دوزهای مختلف گیاه تشنه داری اختلاف معنی دار آماری با گروه‌های دریافت کننده اسیرین و گروه شاهد داشتند. با توجه به مطالعات میکروسکوپی و ماکروسکوپی احتمال می رود که اجزاء موثر گیاه تشنه داری موجب تحریک ساخت کلاژن و انقباض سریعتر زخم، رگ زایی، اتساع عروقی و همچنین کاهش التهاب، خونریزی و ادم زخم می شود (۹)، که این بررسی با نتایج تحقیق حاضر هم خوانی دارد. طبق بررسی‌های انجام شده توسط محققین مختلف و استخراج مواد متفاوت از دیگر گونه‌های اسکروفولاریا احتمال می‌رود که با توجه به مشترک بودن بسیاری از این ترکیبات در گونه‌های پراکنده در سراسر دنیا، حداقل برخی از ترکیبات در تشنه داری موجود باشند. لذا ممکن است که مؤثر بودن گیاه تشنه داری در روند ترمیم به خاطر وجود ترکیبات گلیکوزیدی ایزوئیدی در قسمت‌های مختلف این گیاه باشد که با مهار تولید پروستاگلندین E₂، اینترلوکین‌های مختلف، کاهش ادم و کاهش تکثیر لنفوسیت‌های T_H (۱۰ و ۱۱). علاوه بر این با افزایش رشد فیبروبلاست‌ها زمینه را برای ترشح بیشتر کلاژن و در نتیجه ترمیم سریع زخم فراهم می‌نمایند (۱۲). رادیکال آزاد اکسیژن مانع التیام زخم‌ها می‌شود. ترکیبات حاوی آنتی اکسیدان و دارای خاصیت ضد میکروبی می‌توانند باعث بهبود فرآیند التیام زخم شوند (۱۳). در این مطالعه مشاهده شد که عصاره گیاه تشنه داری بر ترمیم زخم سوختگی درجه دو در موش صحرایی مؤثر است که احتمالاً به واسطه اثرات ضد التهابی، ضد باکتریایی و فعالیت آنتی اکسیدانی اجزای موجود در آن می‌باشد.

ریشه و قسمت‌های هوایی گیاه تشنه داری دارای خاصیت آنتی اکسیدانی هستند. خواص آنتی اکسیدانی و آنتی باکتریایی این گیاه مربوط به فلاونوئیدها، منوترین‌ها و کومارین‌ها (Coumarin) در عصاره گیاه است (۱۴). محققین عصاره گیاه تشنه داری را روی باکتری‌های استافیلوکوس اورئوس و سودوموناس آسپرزولوس در محیط آزمایشگاهی بررسی کرده و به اثر ضد باکتریایی آن که معادل بتادین است پی بردند (۹).

یکی از راه‌های تسهیل ترمیم زخم استفاده از محرک‌های رشد فیبروبلاست‌ها می‌باشد، مشخص شده است افزایش تعداد فیبروبلاست‌ها در پوست مصنوعی منجر به بهبود و التیام زخم در شرایط آزمایشگاهی می‌شود (۱۵). این فرآیند ممکن است به دلیل حضور رادیکال‌های اکسیژن یا عفونت‌های میکروبی دچار آسیب شود (۱۶). فیبروبلاست‌ها برخی از اجزای ماتریکس خارج سلولی اولیه بستر زخم نظیر فیبرونکتین و پروتئوگلیکان‌ها را سنتز می‌کنند که زمینه مناسبی برای مهاجرت و تکثیر سلول‌ها فراهم می‌آورند (۱۷). فیبروبلاست‌ها در ادامه کلاژن را سنتز می‌کنند که موجب ایجاد قدرت کشش در بستر زخم می‌شوند (۱۸). میوفیبروبلاست‌ها که فیبروبلاست‌های اختصاصی شده هستند با ایجاد نیروی انقباضی در فرآیند انقباض زخم مشارکت می‌کنند (۱۷).

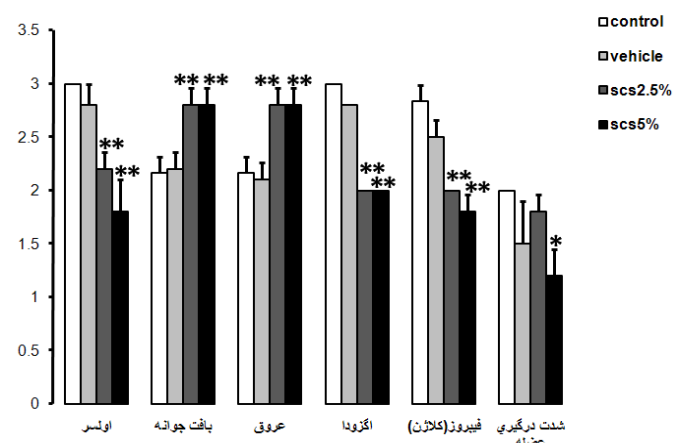
در مطالعه ای بر روی زخم سوختگی درجه ۲ مشخص شد، عصاره گیاه مورد (Myrtus communis) در مقایسه با پماد پایه مورد، کرم سیلورسولفادیازین ۱٪ و نرمال سالین (گروه شاهد) در بهبود زخم مؤثر بوده و این اختلاف با بقیه گروه‌ها معنی دار است، عصاره گیاه مورد باعث افزایش تعداد عروق خونی و فیبروبلاست در محل بهبود سوختگی گردید (۱۹)، که با نتایج به دست آمده از این مطالعه هم خوانی دارد.

معنی دار نبود. عصاره ۲/۵ درصد نسبت به گروه حلال در روزهای ۳ (۱۶۹۴/۴۳±۵۸/۲۳)، ۶ (۱۷۱۱/۰۱±۱۲۰/۴۶) موجب کاهش مساحت زخم‌ها شد اما معنی دار نبود. عصاره ۵ درصد در روز ۱۲ (۱۶۷/۲۴±۱۲/۱۶) هم نسبت به گروه‌های کنترل (۱۶۳/۹۸±۴/۲۷) و حلال (۱۵۷/۹۰±۴/۳۴) موجب کاهش مساحت زخم‌ها شد اما معنی دار نبوده است. همچنین دوز ۵ درصد نسبت به ۲/۵ درصد در روزهای ۶، ۱۵ و ۱۸ بیشتر موجب کاهش مساحت زخم‌ها شد.



نمودار ۲. مقایسه مساحت زخم موش‌ها بر حسب میلی متر مربع در گروه کنترل، حامل، ۲/۵٪ و ۵٪ تشنه‌داری

مقایسه نتایج به دست آمده از مطالعه بافتی نشان می‌دهد اولسر، بافت جوانه، عروق خونی، اگزودا و کلاژن در گروه‌های تحت درمان با عصاره تشنه داری ۲/۵ درصد و ۵ درصد افزایش معنی داری (p<۰/۰۵) با گروه کنترل و حامل دارد. همچنین شدت درگیری عضله در گروه درمان با دوز ۰/۵ درصد عصاره تشنه داری کاهش معنی داری (p<۰/۰۱) در مقایسه با گروه‌های دیگر دارد (نمودار ۳).



نمودار ۳. بررسی بافت شناسی زخم سوختگی ترمیم شده در روز ۲۱.

بحث و نتیجه گیری

نتایج نشان داد که دوز ۵ درصد تشنه داری و دوز ۲/۵ درصد تشنه داری در ترمیم زخم سوختگی مؤثر می‌باشند. این مطالعه بیان گر این موضوع است که دوز ۵ درصد عصاره تشنه داری مؤثرتر از دوز ۲/۵ برای ترمیم زخم‌ها است.

ترکیباتی با خواص آنتی اکسیدانی و ضد التهابی است (۲۷)، که تاثیر این گیاه را در ترمیم زخم سوختگی تایید می‌کند.

گیاه ماهور (*Verbascum speciosum*) (۲۸) با افزایش قطر عروق خونی، عصاره میوه سنجد (*Elaeagnus angustifolia*) با خاصیت ضد التهابی و ضد دردی (۲۹)، گیاه غازیاقی (*Falcaria vulgaris*)، با افزایش کشش پوست (۳۰) و کیوی (*Actinidia Deliciosa*) با خواص پروتئولیتیک (۳۱) می‌توانند بهبود زخم را تسریع کنند، با توجه به افزایش عروق خونی و کاهش درگیری عضله در این مطالعه می‌تواند تاییدی بر تاثیر عصاره این گیاه در ترمیم زخم سوختگی باشد.

تقدیر و تشکر

بدینوسیله از حمایت مالی معاونت تحقیقات و فناوری و همکاری گروه فیزیولوژی و همچنین از کلیه پرسنل این مراکز تشکر و قدردانی می‌گردد.

در زمان ترمیم زخم یا سوختگی افزایش تعداد عروق خونی، فیبروبلاست‌ها و تراکم اپی تلیوم در محل آسیب دیده رخ می‌دهد. مطالعات زیادی در مورد اثر مواد مختلف بر مراحل ترمیم بافت صورت گرفته است، عصاره روغنی بابونه (*Matricaria chamomilla* L.) (۲۰)، عصاره الکلی چای سبز (*Camellia Sinensis*) (۲۱) و ژل گیاه صبر زرد (*Aloe vera*) (۲۲) با افزایش تعداد فیبروبلاست‌ها موجب تسریع فرایند التیام زخم پوست موش می‌شود. مطالعه ای که بر روی جو دوسر (*Avana sativa* L.) نشان داد عصاره‌های آبی، متانولی و اتانولی جو دوسر بر روی زخم موش‌ها باعث کاهش تعداد روزهای درمان می‌شود (۲۳). عصاره میوه عناب با بهبود التهاب سبب تسریع در روند التیام زخم سوختگی در موش می‌شود (۲۴) عصاره دانه گیاه تشنه داری محرک رشد فیبروبلاست است (۲۵)، که این مطلب هم سو با مطالعه حاضر در جهت تسریع ترمیم زخم سوختگی می‌باشد. عصاره هیدروالکلی خرفه (*Portulaca Oleracea* L) با ترکیبات آنتی اکسیدانی و اثرات ضد التهابی در روند بهبود زخم ناشی از سوختگی درجه ۲ موثر می‌باشد (۲۶). گیاه تشنه داری نیز دارای

Assessment of Effect of Hydro-Alcoholic Extract of *Scrophularia Striata* on Burn Healing in Rat

H. Azhdari-Zarmehri (PhD)^{1*}, S. Nazemi (PhD)², E. Ghasemi (BSc)¹, Z. Musavi (BSc)¹,
Z. Tahmasebi (BSc)¹, F. Farsad (MSc)¹, A. Farzam (PhD)³

1. Department of Physiology, School of Medical Sciences, Qazvin University of Medical Sciences, Qazvin, Iran

2. Cellular and Molecular Research Center, Sabzevar University of Medical Sciences, Sabzevar, Iran

3. Department of Pathology, School of Medical Sciences, Qazvin University of Medical Sciences, Qazvin, Iran

J Babol Univ Med Sci; 16(5); May 2014; pp: 42-48

Received: May 29th 2013, Revised: Sep 4th 2013, Accepted: Jan 5th 2014.

ABSTRACT

BACKGROUND AND OBJECTIVE: *Scrophularia Striata* has been used to treat inflammation, ear and eye infection, skin burn and infectious wounds. This study investigated the effects of hydro-alcoholic extract of *Scrophularia striata* on second-degree burn.

METHODS: In this experimental study, 21 male Wistar rats (250-300 g) were selected. Then animals randomly divided into control and 3 treatment groups which received olive oil as vehicle or *Scrophularia* extract with the doses of 2.5 and 5 percent for 21 days. The perimeter and area of the wounds were measured exactly every three days. Finally, tissues samples were collected from burned area for further histological study.

FINDINGS: Comparison of wound area showed in 5% dose on 6th day (1447.77±41.73), 15th day (885.74±159.35), 18th day (556.52±122.44) (p<0.05) and 21st day (293.12±58.06) (p<0.001) and in 2.5% on 18th day (664.66±123.35), 21st day (398.94±56.00) (p<0.05) significantly different from the control group on 18th (891.98±73.52), on 21st (538.13±55.70) and olive oil group on 18th (756.93±96.31) and 21st day (480.69±43.34). Comparison of wound environments showed in 5% dose on 18th day (105.24±13.14) (p<0.01), 21st day (75.06±8.61) (p<0.05) significantly different from the control group on 18th day (136.65±4.62), 21st day (104.47±4.86) and olive oil group on 18th day (122.07±12.73), on 21st day (100.76±11.04). Histological study showed ulcer granulation tissue, blood vessels, exudate and collagen significantly increased in both 2.5% and 5% groups. Muscle involvement was significantly decreased in 5% group.

CONCLUSION: The results showed that hydro-alcoholic extract of *Scrophularia Striata* are effective for burn healing and dose of 5% more effective than 2.5%.

KEY WORDS: Rat, Burn wound, *Scrophularia striata*.

Please cite this article as follows:

Azhdari-Zarmehri H, Nazemi S, Ghasemi E, et al. Assessment of effect of hydro-alcoholic extract of *scrophularia striata* on burn healing in rat. J Babol Univ Med Sci 2014;16(5):42-48.

* Corresponding Author; H. Azhdari-Zarmehri (PhD)

Address: Department of Physiology, School of Medical Sciences, Qazvin University of Medical Science, Qazvin, Iran

Tel: + 98 281 3336005

E-mail: hasan.azhdari@gmail.com

References

- 1.Mozaffarian V. A Dictionary of Iranian plants. 1st ed. Tehran: Farhang Moaser Publications 2003; pp: 753. [in Persian]
- 2.Richman A, Broothaerts W, Kohn J. Self-incompatibility RNases from three plant families: homology or convergence. *Am J Bot* 1997;84(7):912.
- 3.Ghahreman A. Color flora of Iran. 1st ed. Tehran: Res Ins Forest and Rangelands 1978-1999; pp: 1091. [in Persian]
- 4.Mozafarian VA. Khuzestan flora: Agriculture natural resources research. 1st ed. Ahvaz: Publication Center of Khuzestan Province 1999; p: 353. [in Persian]
- 5.Park SU, Park N, Kim YK, Suh SY, Eom SH, Lee SY. Application of plant biotechnology in the medicinal plant *Rehmannia glutinosa* Liboschitz. *J Med Plants Res* 2009;3(13):1258-63.
- 6.Recio MC, Giner RM, Manez S, Rios JL. Structural considerations on the iridoids as anti-inflammatory agents. *Planta Med* 1994;60(3):232-4.
- 7.Havasian M, Panahi J, Pakzad I, Davoudian A, Jalilian A, Zamanian Azodi M. Study of inhibitory effect of alcoholic and aqueous extract of *Scrophularia striata* (tashne dari) on candida albicans in vitro. *Pejouhesh* 2013;36 (5):19-23. [in Persian]
- 8.Abbasi N, Abdi M, Azizi Jalilian F, Seifmanesh M. Antimicrobial effect of extracts of *Scrophularia striata* on *Staphylococcus aureus* and *Pseudomonas aeruginosa* and comparison with selective effective antibiotics. MD thesis, Ilam, Ilam Univ of Med Sci 2004. [in Persian]
- 9.Shooohani B, Hemati AA. Effects of scrophularia striata extract on wound healing in rabbit. *Ilam Univ Med Sci J* 2010;17(4):9-16. [in Persian]
- 10.Bas E, Recio MC, Abdallah M. Inhibition of the proinflammatory mediators production and anti-inflammatory effect of iridoid Scrovalentinolide. *J Ethnopharmacol* 2007;110(3):414-27.
- 11.Bas E, Recio MC. New insight into the inhibition of the inflammatory response to experimental delayed-type hypersensitivity reaction in mice by Scropolioside A. *Eur J Pharmacol* 2007;555(2-3):199-210.
- 12.Stevenson PC, Simmonds MS, Sampson J, Houghton PJ, Grice P. Wound healing activity of acylated iridoid glycosides from *Scrophularia nodosa*. *Phytotherapy Res* 2002;16(1):33-5.
- 13.Ozgen U, Houghton P J, Ogundipe Y, Coskun M. Antioxidant and antimicrobial activities of *Onosma argentatum* and *Rubia peregrina*. *Fitoterapia* 2003;74(7-8):682-5.
- 14.Safavi L, Meighani H, Ebrahimi P, Hafez Ghoran S. Antioxidant and antibacterial activity of *Scrophularia striata*. *Res Pharmaceutical Sci* 2012; 7(5)1:133.
- 15.Lamme EN, Van Leeuwen RT, Brandsma K, VanMarie J, Middelkoop E. Higher numbers of autologous fibroblasts in an artificial dermal substitute improve tissue regeneration and modulate scar tissue formation. *J Pathol* 2000;190(5):595-603.
- 16.Mensah AY, Sampson J, Houghton J, et al. Effects of *Buddleja globosa* leaf and its constituents relevant to wound healing. *J Ethnopharmacol* 2001;77(2-3):219-26.
- 17.Clark RA. Biology of dermal wound repair. *Dermatol Clin* 1993;11(4):647-66.
- 18.Tietze HW. *Kombucha miracle fungus: The essential handbook*. 2nd ed. England: Gateway Books 1996; pp: 123-34.
- 19.Jorsaraei SGh, Moghadamnia AA, Firoozjahi AR, et al. A comparison on histopathological effects of Myrtle extract and silver sulfadiazine 1% on healing of second degree burn wound in rats. *J Qazvin Univ Med Sci* 2006; 10(1):5-15. [in Persian]
- 20.Jarrahi M, Zahedi M, Taherian AA, Miladi H, Safakhah H. Evaluation of Topical *matricaria chamomilla* L. oil extract activity on linear incisional wound healing in albino rats. *J Med Plants* 2009;8(29):94-9.

21. Yaghmayei P, Moshrefjavadi P, Nilforooshzade MA, Mardani H, Kadanejadian P. The effect of 2% alcohol green tea extract on healing process of open wound in male mice. *J Isfahan Med Sch* 2009;27(96):324-35. [in Persian]
22. Tarameshloo M, Norouzian M, Mastari Farahani R, Fadaiee Fath Abadi F, Gazor R. A study to evaluate and compare the effects of topical administration of aloe vera gel, thyroid hormone cream and silver sulfadiazine cream on skin incision in wistar rats. *J Iran Anatomical Sci* 2011;9(35):122-8.
23. Nazari H, Jahanjo N, Safarieh M, et al. The effect of *Avena sativa* alcoholic and aqueous extract on the wound healing and skin inflammation. *J Med Urmia* 2011;22(5):467-73.
24. Ashrafi K, Esmaeli E, Shahinfard N, et al. The effect of hydroalcoholic extract of *Zizipus vulgaris* L. on burn healing. *J Shahrekord Univ Med Sci* 2011;12(4):78-83.
25. Ardeshiri A, Barzegar M, Rezaei M, et al. Effects of *Scrophularia striata* extract on human fibroblast cells. *Med Sci J Islamic Azad Univ Tehran Med Branch* 2009;19(3):168-72.
26. Rafiee-Vardanjani L, Sahinfard N, Rahimi-Madiseh M, et al. Effect of *Portulaca oleracea* L vice versa silver sulfadiazine on burn wound healing in Balb/c mice. *J Shahrekord Univ Med Sci* 2012;13(6):92-100. [in Persian]
27. Amiri H, Lari Yazdi H, Esmaeili A, et al. Essential oil composition and anatomical study of *Scrophularia striata* Boiss. *Iranian J Med Aromatic Plants* 2011;27(2):271-8.
28. Nabiuni M, Oryan SH, Ayyobipor M, Bagheri. Histochemical study of *Verbascum speciocum* extract's effects on the wound healing in rats. *J Cell Tissue (JCT)* 2011;2(1):67-75.
29. Moezzi N, Najafzadeh Varzi H, Shirali S. Comparing the effect of *Elaeagnus angustifolia* L. extract and *Lowsonia intermis* L. paste, with silver sulfadiazine ointment on wound healing in rat. *Iranian J Med Aromatic Plants* 2009;25(2):253-60.
30. Shakibaie D, Pasharavesh L, Khoshboo S, Kaboodi B. The effect of the "*falcaria vulgaris*" on deep skin wound remodeling time and skin tension power in rats. *Behbood J Scientific Quarterly* 2006;10(3):187-93.
31. Hafezi F, Elmi Rad H, Pedram MS. Determination of the macroscopic effect of kiwi fruit on wound healing in rats (a new effective drug for the treatment of deep chronic wounds). *Iranian J Surg* 2009;17(1):18-25.