مقاله گزارش مورد

مجلهٔ دانشگاه علوم پزشکی بابل
دوره پانزدهم، شمارهٔ ۱، دی ۱۳۹۱، صفحه ۸۷-۸۴

گزارش یک مورد هیدروسل ثانویه به شانت مغزی صفاقی

امیرعباس قاسمی(MD) [۱*]، سودابه عاشوری(MD) [۱]

۱- گروه جراحی اعصاب، دانشگاه علوم پزشکی آذربایجان غربی

دریافت: ۹۱/۲/۱۰، اصلاح: ۹۱/۴/۱۴، پذیرش: ۹۱/۶/۸

خلاصه

سابقه و هدف: شانت مغزی صفاقی (ونتریکولوپریتونه آل) معمول ترین روش برای درمان هیدروسفالی است، هر چند عوارضی هم به طور مکرّر برای این عمل جراحی از جمله قرارگیری نابجای کاتتر صفاقی شانت در روده ها، واژن، ناف و اسکروتوم ذکر می گردد. در این مطالعه یک مورد نادر از قرارگیری کاتتر در اسکروتوم معرّفی می گردد.

گزارش مورد: شیرخوار ۲ماهه ای با تشخیص هیدروسفالی مادرزادی در بخش جرّاحی اعصاب بیمارستان امام خمینی(ره) ارومیه تحت عمل جراحی جهت قراردادن شانت مغزی صفاقی (ونتریکولوپریتونه آل) قرار گرفت. بیمار بدون عارضه خاصی مرخص شد. بیمار در۳ ماه اول بعد ازجراحی بصورت ماهیانه ویزیت شد که مشکلی نداشت تا اینکه هفت ماه بعد از عمل جراحی شانت، والدین کودک متوجه تورم ناحیه اسکروتوم شدند و پس از انجام رادیوگرافی ساده سر صفاقی در ناحیه اسکروتوم مشاهده گردید و کودک با تشخیص هیدروسل ثانویه به شانت تحت عمل جراحی قرار گرفت که ابتدا سرصفاقی شانت اصلاح شد، سپس بیمار توسط جراح اطفال تحت عمل جراحی جهت ترمیم فتق اینگوینال قرار گرفت، بیمار ۳ روز بعد از جراحی بدون عارضه خاصی مرخص گردید و در سیر بالینی بیمار تا یکسال عارضه دیگری مشاهده نشد.

نتیجه گیری: هر چند قرارگیری کاتترصفاقی شانت در اسکروتوم یک یافته نادر است ولی عمل جراحی فوری جهت بستن مجرای واژینالیس باز و اصلاح وضعیت کاتتر برای جلوگیری از اختلال در عملکرد شانت قویاً توصیه می گردد.

واژه های کلیدی: عوارض شانت مغزی صفاقی، جابجایی کاتتر صفاقی، بازماندن زایده واژینالیس، هیدروسل.

مقدمه

شانت مغزی صفاقی (ونتریکولوپریتونه آل) رایج ترین روش برای درمان هیدروسفالی می باشد (۱). عوارض جراحی شانت خیلی شایع است بخصوص اختلال عملکرد و عفونت (۲)، تعداد زیادی از مولفین قرارگیری دیستال کاتتر شانت را به عنوان علتی برای نارسایی عملکرد شانت می دانند (۳). مهاجرت دیستال شانت به نواحی مختلف از جمله به داخل اسکروتوم (۴) قلب (۵) معده و روده (۶) قفسه سینه (۷) مثانه (۸) واژن (۹) گزارش شده است. این عوارض بخصوص قرارگیری در اسکروتوم اگرچه نادر ولی در بچه ها امکان وقوع دارد که باید تشخیص داده شده و درمان مناسب برای آن انجام گیرد (۱۰). در این مقاله ما یک پسر بچه ۹ ماهه که دچار قرارگیری نابجای کاتتر صفاقی شانت در اسکروتوم شده بود و تحت درمان قرار گرفت، معرفی می گردد.

گزارش مورد

بیمار شیرخوار ۹ ماهه ای است که هفت ماه قبل (در سن ۲ماهگی) با تشخیص هیدروسفالی مادرزادی در بخش جراحی اعصاب بیمارستان امام خمینی (ره) ارومیه تحت عمل جراحی جهت قراردادن شانت مغزی صفاقی (ونتریکولوپریتونه آل) قرار گرفت. بیمار تا ۳ ماه بعد از عمل جراحی بصورت ماهیانه در کلینیک معاینه می شد که مشکلی نداشته است تا اینکه هفت ماه بعد از عمل جراحی دچار تورم در اسکروتوم می شود و در گرافی ساده کاتتر شانت در اسکروتوم مشاهده می گردد (شکل ۱) که بیمار ابتدا جهت اصلاح وضعیت شانت تحت عمل جراحی قرار گرفت. سپس توسط جراح اطفال فتق اینگوینال وی ترمیم گردید. بیمار بدون عارضه خاصی مرخص شد و تا یکسال بعد از عمل مشکلی نداشته است.

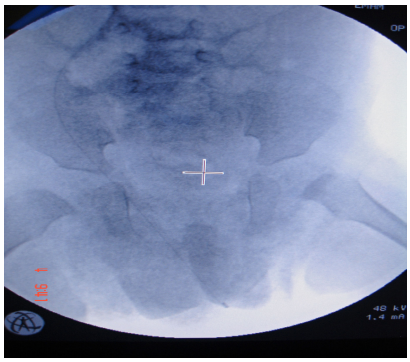

شکل ۱. قرارگیری نابجای کاتتر در اسکروتوم که باعث هیدروسل در شیرخوار شده است.

* مسئول مقاله:
آدرس: ارومیه، بیمارستان امام خمینی، تلفن: ۸-۳۴۵۷۲۸۶-۰۴۴۱
e-mail: dr.amirghasemi@ymail.com

[DOI: 10.18869/acadpub.jbums.15.1.84]
[DOR: 20.1001.1.15614107.1391.15.1.28.7]

بحث و نتیجه گیری

مهاجرت کاتتر صفاقی شانت مغزی صفاقی (ونتریکولوپریتونه آل) به داخل اسکروتوم یک عارضه نادر ولی شناخته شده است (۱۱). Bristow و همکاران (۱۲) Levey و همکاران (۱۳) نیز مهاجرت کاتتر صفاقی را به داخل اسکروتوم گزارش کرده اند. در تمامی موارد گزارش شده و مورد ما شانت در سن کمتر از ۱۰ ماهگی انجام شده است. همانطور که Rowe و همکارانش اشاره کرده اند زایده واژینالیس در۵۰ تا ۶۰ درصد بچه های زیر یکسال باز باقی می ماند و افزایش فشار داخل شکمی به واسطه تجمع مایع مغزی نخاعی ممکن است عاملی برای بسته نشدن آن باشد (۱۴). این جابجائی در طرف راست شایعتر است درست نظیر فتق اینگوینال که در طرف راست شایع تراست (۱۵) و در بیمار ما هم کاتتر شانت د ر طرف راست اسکروتوم مشاهده شد.

اختلال در جذب مایع مغزی نخاعی می تواند باعث افزایش فشار شکم شده و پیدایش فتق اینگوینال و هیدروسل را به همراه داشته باشد. Grossfeld و همکاران گزارش کردند که در ۱۶/۸درصد بچه هایی که تحت عمل جراحی شانت مغزی قرار می گیرند. فتق اینگوینال مشاهده می شود و میانگین فاصله زمانی از زمان شانت تا پیدایش هیدروسل را ۶/۸ ماه اعلام کردند (۱۶) که در بیمار ما ۷ ماه بوده است. Murtagh و همکاران گزارش کردند که از ۵۳ مورد کودک که تحت عمل جراحی شانت مغزی قرار گرفتند دو مورد نهایتاً دچار هیدروسل شدند (۱۷). علت این اختلال در جذب مایع مغزی نخاعی معلوم نیست ولی تحریک مزمن صفاق می تواند عاملی برای آن باشد (۱۸).

هر چند مهاجرت کاتتر شانت به داخل اسکروتوم یک عارضه نادر شانت محسوب می گردد (۱۹) اما عمل جراحی جهت اصلاح وضعیت شانت و بستن مجرای واژینالیس برای جلوگیری از اختلال در عملکرد شانت قویاً توصیه می گردد.

تقدیر و تشکر

بدین وسیله از زحمات پرسنل بخش جراحی اعصاب بخصوص سرپرستار بخش خانم کمالی تشکر و قدردانی می گردد.

[DOR: 20.1001.1.15614107.1391.15.1.28.7]
[DOI: 10.18869/acadpub.jbums.15.1.84]

A Case of Hydrocele Secondary to Ventriculoperitoneal Shunt

A.A. Ghasemi (MD) [1×], S. Ashouri (MD)[1]

1. Department of Neurosurgery, West Azarbaijan University of Medical Sciences, Orumieh, Iran

J Babol Univ Med Sci; 15(1); Jan 2013; PP: 84-87

Received: Apr 29th 2012, Revised: Jul 4th 2012, Accepted: Aug 29th 2012.

ABSTRACT

BACKGROUND AND OBJECTIVE: Ventriculoperitoneal shunt is the most commonly used technique for management of hydrocephalus, although complications occur occasionally. One of these complications is catheter migration into the intestine, vagina, umbilicus and scrotum. In this article we present a rare case of catheter migration into the scrotum.

CASE: A 2-month-old infant underwent surgery for congenital hydrocephalus at the Imam Khomeini hospital of Orumieh, Iran and a ventriculoperitoneal shunt was implanted. Postoperative course was uneventful. Monthly follow up visit revealed no problem regarding to shunt during first 3 months period after operation, but 7 months after surgery parents noticed scrotal swelling in their child. X-ray study disclosed catheter tip in scrotum. Surgery was performed for repositioning of catheter tip and herniorrhaphy. Three days after surgery patient discharged without any complication and during one year follow up period we didn't notice any problem in the patient.

CONCLUSION: Catheter migration of ventriculoperitoneal shunt into the scrotum is a rare event but prompt surgical obliteration of patent processus vaginalis and catheter repositioning is strongly recommended to avoid shunt malfunction.

KEY WORDS: *Ventriculoperitoneal shunt complications, Peritoneal catheter migration, Patent processus vaginalis-hydrocele.*

×Corresponding Author;
Address: Imam Khomeini hospital,Orumieh,Iran
Tel: +98 441 3457286-8
E-mail: dr.amirghasemi@ymail.com

[DOR: 20.1001.1.15614107.1391.15.1.28.7]
[DOI: 10.18869/acadpub.jbums.15.1.84]

References

1.Wu Y, Green NL, Wrensch MR, Zhao S, Gupta N. Ventriculoperitoneal shunt complications in California: 1990 to 2000. Neurosurgery 2007;61(3):557-63.

2.Mudo ML, Amantea AV, Joaquim AF, Cavalheiro S. Distal migration of ventriculoperitoneal shunting catheter under silicon breast implant. Arq Neuropsiquiatr 2009;67(3-A):697-8.

3.Lund Johansen M, Svendsen F, Wester K. Shunt failures and complications in adults as related to shunt type, diagnosis, and the experience of the surgeon. Neurosurgery 1994;35(5):839-44.

4.Ramani PS. Extrusion of abdominal catheter of ventriculoperitoneal shunt into the scrotum: Case report. J Neurosurg 1974;40(6):772-3.

5.Kim MS, Oh CW, Hur JW, Lee JW, Lee HK. Migration of the distal catheter of a ventriculoperitoneal shunt into the heart: case report. Surg Neurol 2005;63(2):185-7.

6.Cheng JY, Lo WC, Liang HH, Kum IH. Migration of ventriculoperitoneal shunt into the stomach presenting with gastric bleeding. Acta Neurochir (Wien) 2007;149(12):1269-70.

7.Sahin S, Shaaban AF, Iskander BJ. Recurrent pneumonia caused by transdiaphragmatic erosion of ventriculoperitoneal shunt into the lung. J Neurosurg 2007;107(Suppl 2):156-8.

8.Surchev J, Georgiev K, Enchev Y, Avramov R. Extremely rare complications in cerebrospinal fluid shunt operations. J Neurosurg Sci 2002;46(2):100-2.

9.Patel CD, Matloub H. Vaginal perforation as a complication of ventriculoperitoneal shunt; case report. J Neurosurg 1973;38(6):761-2.

10.De Aquino HB,Carelli EF,Borges Neto AG,Pereira CU: Nonfunctional abdominal complications of the distal catheter on the treatment of hydrocephalus: an inflammatory hypothesis? Experience with six cases. Childs Nerv Syst 2006;22(10):1225-30.

11.Villarejo FJ, Blazquez MG. Malfunctioning ventriculoperitoneal shunt due to extrusion of the abdominal catheter into the scrotum. J Neurosurg Sci 1980;24:187-9.

12.Bristow DL, Buntain WL, James HL. Vetriculoperitoneal shunt migration causing an acute scrotum: a case report of doppler evaluation. J Pediatr Surg 1978;13(6):538-9.

13.Levey SH, Cooper P, Shiffkan D. Simulated testicular torsion in neonate: complication of ventriculoperitoneal shunt. Urology 1977;9(2):174-6.

14.Rowe MI, Copelson LW, Clatworthy HW. The patent processus vaginalis and the inguinal hernia. J Pediatr Surg 1969;4(1):102-7.

15.Ozveren MF, Kazez A, Cetin H, Zyial IM. Migration of the abdominal catheter of a ventriculoperitoneal shunt into the scrotum_case report. Neurol Med Chir (Tokyo) 1999;39(4):313-5.

16.16.Grosfeld JL, Cooney DR. Inguinal hernia after ventriculoperitoneal shunt for hydrocephalus. J Pediatr Surg 1974;9(3):311-5.

17.Murtagh F, Lehman R. Peritoneal shunt in the management of hydrocephalus. JAMA 1976 ;202(11):1010-4.

18.Agha PP, Amendola MA, Shirazi KK, et al. Abdominal complications of ventriculoperitoneal shunts with emphasis on the role of imaging methods. Surg Gynecol Obstet 1983;156(4):473-7.

19.Crofford MJ, Balsam D. Scrotal migration of ventriculoperitoneal shunts. AJR Am Roentgenol 1983;141(2):369-71.

[DOR: 20.1001.1.15614107.1391.15.1.28.7]
[DOI: 10.18869/acadpub.jbums.15.1.84]