●مجلهٔ دانشگاه علوم پزشکی بابل، دوره دهم، شمارهٔ ٦، بهمن - اسفند ۱۳۸۷، صفحه ۳۰-۲۳

اثر فرمالدهید بر بافت بینابینی لوله های سمینیفردربیضه موش های Balb/c

محمدرضا نیکروش*[۱]، مهدی جلالی[۱]، علیرضا فاضل[۲]

۱- استاد گروه آناتومی دانشگاه علوم پزشکی مشهد ۲- استاد گروه جنین شناسی و بیولوژی سلولی دانشگاه علوم پزشکی مشهد

سابقه و هدف: فرمالدهید یکی از ترکیبات شیمیایی است که در سطح گسترده ای در صنعت و نیز برای مقاصد بهداشتی و فرآورده های دارویی استفاده می شود. پژوهش قبلی حاکی از اثر آن بر ساختار لوله های سمینیفر بافت بیضه و کاهش روند اسپرماتوژنز بود. در این پژوهش تغییرات احتمالی جمعیت سلول های لیدیگ و روند گسترش عروق بافت بیضه نیز مورد مطالعه قرار گرفت.

مواد و روشها: ۲۰ موش نر بالغ نژاد Balb/c به صورت تصادفی در دو گروه تجربی و کنترل قرار گرفتند. گروه تجربی برای مدت ۱۰ روز با مقدار mg/kg ۰/۲۵ فرمالدهید محلول در سرم فیزیولوژی مورد تجویز داخل صفاقی قرار گرفتند. این عمل در گروه کنترل فقط با مقدار مشابهی از سرم فیزیولوژی تکرار گردید. پس از پایان دوره، همه نمونه ها پس از بیهوشی قطع نخاع گردیده و بیضه های آنان پس از آماده سازی بافتی با استفاده از متدهای ایمونوهیستوشیمیایی مبتنی بر بکارگیری آنتی بادی PCNA مورد مطالعه قرار گرفت.

یافته ها: نتایج حاصل از شمارش سلول های لیدیگ در بافت بینابینی لوله های سمینیفر نشان داد که به شکل معنی داری تعداد این سلول ها در گروه تجربی کمتر از گروه کنترل بود (به ترتیب ٤٢ در مقابل ٦٦ سلول در میلیمتر مکعب). بعلاوه در گروه تجربی، در سلول های باقیمانده درجاتی از چروکیدگی و پیکنوز دیده شد که نشانگر کروماتولیز سلولی است.

نتیجه گیری: نتایج پژوهش حاضر نشان داد که تجویز فرمالدهید ممکن است تغییرات ساختاری بارزی در دستگاه تولید مثلی جنس نر از جمله بافت بینابینی بیضه پدید آورده و با تحت تاثیر قرار دادن جمعیت سلول های لیدیگ منجر به مرگ آنها شود.

واژه های کلیدی: *فرمالدهید، ایمونوهیستوشیمیایی، بافت بینابینی بیضه، موش.*

دریافت: ۸۷/۲/۱۴، ارسال جهت اصلاح: ۸۷/۶/۲۷، پذیرش: ۸۷/۹/۱۳

مقدمه

فرمالدهید یکی از ترکیبات شیمیایی با کاربردهای فراوان است که در صنایع مختلف و تهیه لوازم بهداشتی و آرایشی و مواد ضد عفونی کننده در سطح گسترده ای مورد استفاده قرار می گیرد (۲و۱). در عصر حاضر جمعیت زیادی از مردم به اعتبار نوع شغل یا محیطی که در آن به سر می برند بصورت مستقیم یا غیر مستقیم در معرض استنشاق یا تماس با این ترکیب قرار دارند (۵-۳). علاوه بر این بسیاری از مطالعات نشان می دهد که سطح فرمالدهید در بعضی از محیط های شغلی مثل آزمایشگاههای تشریح، کارخانجات صنایع چوبی و پلیمری و لوازم دارویی در حدی است که برای سلامت انسان مخاطره آمیز است (۶). امروزه مطالعات زیادی در ارتباط با تاثیر گذاری این ماده بر ارگان های مختلف حیاتی از جمله سیستم تنفسی (۸و۷)، گوارشی (۹)، قلبی عروقی (۱۳-۱۰) و عصبی (۱۵و۱۴) انجام گرفته است، اما یافته های موجود در ارتباط با بعضی از دستگاه ها منجمله دستگاه تولید مثل کافی به نظر نمی رسد. در این رابطه گزارشاتی از بی نظمی های قاعدگی و اختلالات حاملگی در آن دسته از زنان شاغل که در معرض فرمالدهید واقع شده اند در دست است (۱۷و۱۶). اما در مردان گزارشات معدود و متناقضی وجود دارد که این ماده ممکن است ساختمان و عمل غدد تناسلی را تحت

▣ هزینه انجام این پژوهش در قالب طرح تحقیقاتی شماره ۸٦۰٤۹ از اعتبارات دانشگاه علوم پزشکی مشهد تأمین شده است.

[DOR: 20.1001.1.15614107.1387.10.6.3.1]

تاثیر قرار دهد (۱۹و۱۸). در عین حال گزارشات معدودی وجود دارد که اثر فرمالدهید را بر سیستم ادراری جوندگان کوچک مورد تایید قرار می دهد (۲۲-۲۰). پژوهش قبلی ما نیز در این زمینه نشان داد که فرمالدهید می تواند بر روند کانالیزه شدن لوله های سمینیفر و روند اسپرماتوژنز تاثیر بگذارد (۲۳). لذا به اعتبار اینکه گزارشات مربوط به اثر فرمالدهید بر روی فعالیت های غدد تناسلی جنس نر و ساختمان بافتی آن کافی به نظر نمی رسد این پژوهش با هدف مشخص شدن تاثیر فرمالدهید بر ساختار بافتی بیضه رت به اجرا در آمد تا پارامترهای دیگری از بافت بینابینی لوله های سمینیفر از جمله بررسی جمعیت سلول های لیدیگ، روند رگ زایی بافت بیضه و سایر پارامترهای رشدی آن که ممکن است تحت تاثیر فرمالدهید تغییر کرده باشد مورد مطالعه و ارزیابی قرار گیرد.

مواد و روشها

در این پژوهش از ۲۰ موش نر بالغ نژاد Balb/c استفاده شد که به صورت تصادفی در دو گروه تجربی و کنترل قرار گرفتند. گروه تجربی به مدت ۱۰ روز فرمالدهید (مرک آلمان) با حداقل دوز تاثیر گذار ۰/۲۵mg/kg محلول در ۱ میلی لیتر آب مقطر مورد تجویز داخل صفاقی قرار گرفتند (۲۴) و مشابه این عمل در گروه کنترل با تزریق حجم محلول مشابهی از آب مقطر انجام گرفت. در پایان دوره ابتدا نمونه های هر گروه با استفاده از کلروفرم بیهوش شده و سپس برای نمونه برداری و فیکس اولیه با استفاده از پرفیوژن بطنی با فرمالین ۱۰٪، بیضه های آنان مورد نمونه برداری قرار گرفته و وزن بیضه ها و اپیدیدیم به سرعت و بطور جداگانه در نمونه های هر گروه مشخص گردید. سپس نمونه های مورد نظر به شیشه های کد گذاری شده محتوی فیکساتور انتقال یافت.

در مرحله بعد مطابق روشهای معمول بافت شناسی از نمونه های مورد نظر اقدام به تهیه بلوک های پارافینی گردید و از بلوکهای بافتی بدست آمده برشهای سریال تهیه گردید. از برشهای بدست آمده از هر یک از نمونه های تجربی و کنترل بصورت تصادفی ۱۰۰ برش انتخاب گردیده و در مرحله بعد با استفاده از روش های ایمونوهیستوشیمیایی مبتنی بر به کارگیری آنتی بادی (Proliferating Cell Nuclear Antigen, PCNA) تغییرات بافتی بیضه از قبیل شمارش مقاطع عروقی، تعیین دانسیته سلولهای لیدیگ و اندازه گیری قطر لوله های سمینیفر مورد ارزیابی قرار گرفت.

برای تعیین دانسیته حجمی اجزای مورد نظر در ساختمان بافتی بیضه نمونه های گروههای مختلف سعی گردید تا بر اساس مطالعات مورفومتریک (۲۵) قطر توبول های بیضه مشخص شود و سلول های لیدیگ نیز با استفاده از تکنیک دایسکتور (۲۶) مورد شمارش قرار گیرند. برای این منظور از برش های سریال بدست آمده از بیضه نمونه های متعلق به هر یک از گروهها انتخاب و با استفاده از میکروسکوپ نوری مورد مطالعه قرار گرفت. روش مطالعه به این ترتیب بود که با قرار دادن یک مربع مدرج میلیمتری در پشت عدسی چشمی میکروسکوپ، واحد مشخصی برای اندازه گیری میدانهای میکروسکوپی طراحی گردید. سپس با جابجا کردن نمونه در زیر میکروسکوپ به فاصله هر چهار میدان از یک میدان نمونه برداری گردید. در این بررسی ضمن شمارش مقاطع عروقی و سلولهای لیدیگ سعی گردید تا آندسته از مقاطع عروقی یا سلولهایی که بر روی حاشیه کادر نمونه برداری واقع شده اند هر دو مورد شمارش بجای یک مورد کامل شمارش شده محاسبه گردد و نتایج حاصل به ثبت برسد. پس از تعیین میانگین مجموع اندازه های بدست آمده از قطر توبول ها و همچنین محاسبه میانگین مقاطع عروقی و سلول های لیدیگ و اندازه های حاصل از توزین بافت بیضه و اپیدیدم پارامترهای مورد نظر با استفاده از t-test و آنالیز واریانس مورد مقایسه آماری قرار گرفت.

یافته ها

میانگین وزن بیضه و اپیدیدیم کاهش معنی داری در گروه تجربی نسبت به کنترل را نشان داد (جدول شماره ۱). در اندازه گیری قطر خارجی لوله های سمینیفر تفاوت معنی داری مشاهده نگردید. میانگین تعداد سلولهای لیدیگ نیز در دو گروه تفاوت معنی دار داشت. این بررسی ها نشان داد که پدیده کروماتولیز و مرگ سلولی در هسته برخی از سلول های لیدیگ در نمونه های تجربی به چشم می خورد که حکایت از مرگ سلولی است. شمارش مقاطع عروقی در واحد حجم نیز مشخص نمود که به شکل معنی داری از حجم عروق پارانشیمی بیضه در گروه تجربی نسبت به کنترل کاسته شده است.

[DOR: 20.1001.1.15614107.1387.10.6.3.1]

جدول شماره ۱. میانگین (±SEM) مربوط به تغییرات بافتی بیضه در گروه تجربی و کنترل.

گروه	تجربی	کنترل
میانگین		
وزن بیضه*	۱۳/۴±۴/۷	۱۹/۸±۴/۶
وزن اپیدیدیم*	۳/۲±۲/۲	۴/۳±۴/۱
قطر لوله های سمینیفر**	۶۴/۱±۲/۱	۶۵/۳±۱/۷
طول مقاطع عروقی†	۸۶±۰/۲	۱۲۱±۱/۱
تعداد سلول های لیدیگ†	۴۲±۲/۲	۶۶±۵/۴

* p<۰/۰۰۵ ** non significant † p<۰/۰۵

اندازه گیری وزن بیضه و اپیدیدم بر اساس میلی گرم، قطر توبولها بر اساس میکرومتر و مقاطع عروقی میلی متر و شمارش سلولی در واحد حجم میلی متر مکعب (mm^3) انجام گرفته است.

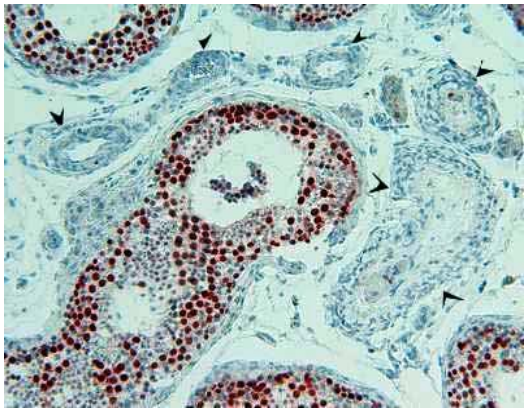

تصویر ۱. مقطع بافتی یک نمونه کنترل که بافت بینابینی توبولها با عروق خونی فراوان (پیکان های نشانه) مشخص شده است. در این تصویر به تراکم عروقی بافت بیضه و قطر عروق توجه شود (رنگ آمیزی PCNA با بزرگنمایی ۱۰۰۰)

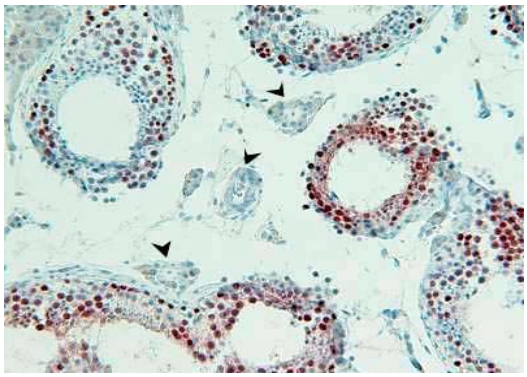

تصویر ۲. مقطع بافتی یک نمونه تجربی که عروق خونی (پیکان های نشانه) کاهش یافته واز قطر آنها به طرز چشمگیری کاسته شده است (رنگ آمیزی PCNA با بزرگنمایی ۱۰۰۰)

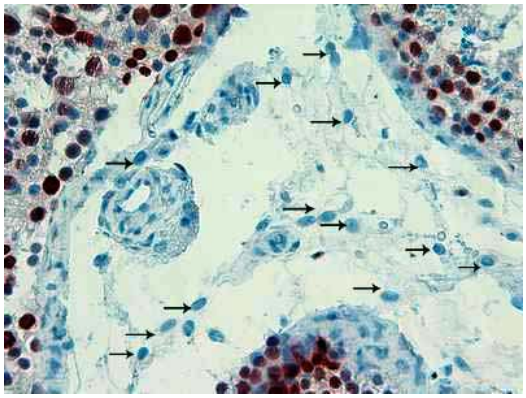

تصویر ۳. مقطع بافتی یک نمونه کنترل که بافت بینابینی توبول ها با سلول های سرتولی فراوان و هسته های بیضی شکل و درشت (پیکان های نشانه) مشخص شده است (رنگ آمیزی PCNA با بزرگنمایی ۱۰۰۰)

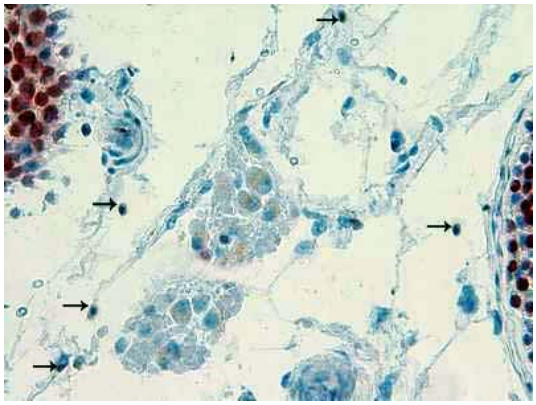

تصویر ۳. مقطع بافتی یک نمونه تجربی که بافت بینابینی توبول ها با سلول های سرتولی اند به چشم می خورد. اغلب این سلول ها دچار پدیده کروماتولیز گردیده و هسته ها بصورت تحلیل رفته و پیکنوز (پیکان های نشانه) دیده می شوند (رنگ آمیزی PCNA با بزرگنمایی ۱۰۰۰).

بحث و نتیجه گیری

در این مطالعه مشخص شد که فرمالدهید به شکل معنی داری وزن بیضه ها در گروه تجربی در مقایسه با گروه کنترل را کاهش داده که چنین تفاوتی در میانگین وزن اپیدیدیم دو گروه نیز مشاهده شد. همچنین کم شدن بافت عروقی بیضه در گروه تجربی و مهمتر از همه کاهش معنی دار سلول های لیدیگ و علائم حاکی از مرگ آنها بازگو کننده این موضوع است که بافت بیضه در گروهی که تحت تاثیر فرمالدهید واقع شده اند به طور عمده با نوعی تاثیرگذاری منفی بر ساختمان و عملکرد تولید مثلی مواجه شده

[DOR: 20.1001.1.15614107.1387.10.6.3.1]

است. امروزه این موضوع به اثبات رسیده است که فرمالدهید در عین اینکه در جنبه های مختلف زندگی انسان امروزی کاربرد های بهداشتی و صنعتی وسیعی دارد، در ارتباط با بافت های زنده یکی از عوامل مسمومیت زا محسوب می شود. اگرچه در بسیاری از کارخانجات و محیط هایی که با این ماده سر و کار دارند سعی می شود تا حد ممکن اقداماتی صورت گیرد تا افراد مرتبط با آن کمتر در معرض تماس های پوستی و استنشاقی باشند اما هنوز هم این ترکیب به عنوان یکی از عوامل موتاژنیک (۲۸و۲۷)، کارسینوژنیک (۳۰و۲۹)، امبریوتوکسیک (۳۲و۳۱) و تاثیر گذار بر سیستم های مختلف بدن موجود زنده محسوب می شود (۳۳).

پژوهش قبلی در این زمینه نشان داد که تاثیر فرمالدهید به کاهش شدید اسپرماتوژنز و توسعه نیافتگی قطر داخلی لوله های سمینیفر می انجامد (۲۳). بنابراین بر مبنای آنچه که در این مطالعه دیده شد، به نظر می رسد که کاهش بستر های عروقی و در نتیجه تغذیه ناکافی بافت بیضه از یک سو به کاهش عناصری بافتی آن منجر می شود و از سوی دیگر می تواند حتی مرگ سلول های لیدیگ را به دنبال داشته باشد و از تکثیر و فراوانی آن ها جلو گیری کند. تحقیقات دیگران نیز نشانگر این واقعیت است که عدم کفایت رشد غدد جنسی نر منجر به کاهش هورمونهای جنسی شده و بصورت خود کار فعالیت گنادوتروپین ها را کاهش دهد.

در این رابطه شواهد غیر قابل انکاری وجود دارد که اثرات سیتوتوکسیک فرمالدهید اولین عامل باز دارنده فعالیت های طبیعی گناد ها و تداخل در روند اسپرماتوژنز است. این موضوع از آنجا ناشی می شود که این ترکیب شیمیایی از راه تاثیر گذاری بر واکنش های آنزیمی مربوط به فعالیت ارگانل های سلولی ممکن است اثرات ژنو توکسیک از خود بروز دهد (۳۵و۳۴). شواهد حاصل از این گزارشات بر این موضوع دلالت دارد که با وجود تحقیقات انجام شده بر روی ترکیباتی از جمله فرمالدهید و تاثیر آن بر ارگانیزم زنده نیاز به انجام مطالعات گسترده تری در این زمینه وجود دارد.

شواهد حاصل از تاثیر گذاری بیانگر این موضوع است که با توجه به قدرت نفوذ پذیری فرمالدهید، این ماده میتواند اثرات انکار ناپذیری بر ساختمان بافتی بیضه و فعالیت های تولید مثلی داشته باشد. به هر حال اگر چه روش تاثیر گذاری این ترکیب بمانند بسیاری از ترکیبات دیگر بر پدیده اسپرماتوژنز به خوبی مشخص نیست ولی آنچه به نظر می رسد اینکه شاید بتوان گفت تاثیر گذاری فرمالدهید بر ساختار بافتی غدد تناسلی ممکن است بر اساس تغییرات فیزیولوژیک، سیتوتوکسیک و ژنوتوکسیک بروز می کند (۳۶و۳۰).

بررسی مقایسه میانگین وزن بیضه های گروه تجربی و کنترل نشان داد که در گروه تجربی کاهش معنی داری نسبت به کنترل وجود دارد که گویای تاثیر گذاری فرمالدهید بر بافت بیضه است. چنین تغییراتی احتمالا از طریق کاسته شدن از بستر های عروقی و تغذیه ناکافی بافت بیضه صورت می گیرد که نه تنها از حفظ و نگهداری بافت پشتیبان لوله های سمینیفر کاسته می گردد بلکه به مرگ عناصری از قبیل سلول های لیدیگ منجر می شوند. این پدیده به سهم خود سبب خواهد شد تا روند رشد و تکامل لوله های سمینیفر با مشکل مواجه شده و از این راه بر روند اسپرماتوژنز تاثیر منفی بگذارد. از سوی دیگر باید خاطر نشان کرد که پدیده کروماتولیز و مرگ سلول های لیدیگ در گروه تجربی بیانگر اثرات سیتوتوکسیک فرمالدهید بر بافت بیضه است. این نتیجه از آنجا قوت می گیرد که مشاهده می شود نه تنها از جمعیت سلول های لیدیگ در گروه تجربی کاسته شده بلکه وزن عمومی بافت بیضه و بافت اپیدیدم در گروه دریافت کننده فرمالدهید نیز به شکل معنی داری کاهش یافته است. اگرچه بر مبنای پژوهش قبلی، بخشی از این تغییرات مربوط به نارسایی های لوله های سمینیفر تلقی می شود که معلول تمایز ناکافی سلول های جنسی و عدم کفایت اسپرماتوژنز است، در عین حال نمی توان منکر این واقعیت شد که فرمالدهید بافت بینابینی لوله ها و ساختار عروق تغذیه کننده و همچنین جمعیت سلول های لیدیگ را تحت تاثیر قرار داده و به نارسایی در ساختمان و عمل بیضه ها منجر گردید.

تقدیر و تشکر

بدینوسیله از مساعدت معاونت پژوهشی دانشگاه علوم پزشکی مشهد به جهت تصویب پروژه و از خدمات تکنیکی خانم فاطمه متجدد، در آزمایشگاه هسیتو تکنیک دانشکده پزشکی مشهد تشکر و قدردانی می گردد.

****

[DOR: 20.1001.1.15614107.1387.10.6.3.1]

References

1. McNary JE, Jackson EM. Inhalation exposure to formaldehyde and toluene in the same occupational and consumer setting. Inhal Toxicol 2007; 19(6-7): 573-6.

2. Smith AE. Formaldehyde. Occup Med (Lond) 1992; 42(2): 83-8.

3. Noisel N, Bouchard M, Carrier G. Evaluation of the health impact of lowering the formaldehyde occupational exposure limit for Quebec workers. Regul Toxicol Pharmacol 2007; 48(2): 118-27.

4. Takahashi S, Tsuji K, Fujii K, et al. Prospective study of clinical symptoms and skin test reactions in medical students exposed to formaldehyde gas. J Dermatol 2007; 34(5): 283-9.

5. Perdelli F, Spagnolo AM, Cristina ML, et al. Occupational exposure to formaldehyde in three pathology departments. Ann Ig 2006; 18(6): 481-90.

6. Paustenbach D, Alarie Y, Kulle T, et al. A recommended occupational exposure limit for formaldehyde based on irritation. J Toxicol Environ Health 1997; 50(3): 217-63.

7. Yang YH, Xi ZG, Chao FH, Yang DF. Effects of formaldehyde inhalation on lung of rats. Biomed Environ Sci 2005; 18(3): 164-8.

8. Conolly RB, Kimbell JS, Janszen D, et al. Human respiratory tract cancer risks of inhaled formaldehyde: dose-response predictions derived from biologically-motivated computational modeling of a combined rodent and human dataset. Toxicol Sci 2004; 82(1): 279-96.

9. Piegari G, Piegari V. The urinary excretion of the formaldehydogenic steroids in patients with neoplasia of the respiratory or digestive system. 1. Bronchogenic carcinoma. Oncologia 1959; 12(1): 34-44.

10. Lin Z, Luo W, Li H, Zhang Y. The effect of endogenous formaldehyde on the rat aorta endothelial cells. Toxicol Lett 2005; 159(2): 134-43.

11. Taylor BK, Peterson MA, Basbaum AI. Exaggerated cardiovascular and behavioral nociceptive responses to subcutaneous formalin in the spontaneously hypertensive rat. Neurosci Lett 1995; 201(1): 9-12.

12. Tani T, Horiguchi Y. Effects of formaldehyde on cardiac function. Jpn J Pharmacol 1990; 52(4): 563-72.

13. Strubelt O, Brasch H, Pentz R, Younes M. Experimental studies on the acute cardiovascular toxicity of formalin and its antidotal treatment. J Toxicol Clin Toxicol 1990; 28(2): 221-33.

14. Pitten FA, Kramer A, Herrmann K, Bremer J, Koch S. Formaldehyde neurotoxicity in animal experiments. Pathol Res Pract 2000; 196(3): 193-8.

15. Sari DK, Kuwahara S, Tsukamoto Y, et al. Effect of prolonged exposure to low concentrations of formaldehyde on the corticotropin releasing hormone neurons in the hypothalamus and adrenocorticotropic hormone cells in the pituitary gland in female mice. Brain Res 2004; 1013(1): 107-16.

16. Collins JJ, Ness R, Tyl RW, Krivanek N, Esmen NA, Hall TA. A review of adverse pregnancy outcomes and formaldehyde exposure in human and animal studies. Regul Toxicol Pharmacol 2001; 34(1): 17-34.

17. Heuwieser W, Tenhagen BA, Tischer M, Luhr J, Blum H. Effect of three programmes for the treatment of endometritis on the reproductive performance of a dairy herd. Vet Rec 2000; 146(12): 338-41.

[DOR: 20.1001.1.15614107.1387.10.6.3.1]

18. Babich H. Reproductive and carcinogenic health risks to hospital personnel from chemical exposure. J Environ Health 1985; 48(2): 52-6.

19. Odeigah PG. Sperm head abnormalities and dominant lethal effects of formaldehyde in albino rats. Mut Res 1997; 389(2-3): 141-8.

20. Sinha Hikim AP, Rajavashisth TB, Sinha Hikim I, Lue Y, Bonavera JJ, Leung A. Significance of apoptosis in the temporal and stage-specific loss of germ cells in the adult rat after gonadotropin deprivation. Biol Reprod 1997; 57: 1193-201.

21. Karimov K, Dadazhanov SN, Gil'dieva MS. Rat reproductive cells as biological indicators of the effect of environmental factors. Morfologiia 2003; 123(1): 69-71.

22. Ozen OA, Akpolat N, Songur A, et al. Effect of formaldehyde inhalation on Hsp70 in seminiferous tubules of rat testes: an immunohistochemical study. Toxicol Ind Health 2005; 21(10): 249-54.

23. Jalali M, Nikravesh MR. Immounohistochemical study of formaldehyde effect on Balb/c mice spermatogenesis by using PCNA Method. J Iran Anat Sci 2008; 6(23): 7-11.

24. Tang M, Xie Y, Yi Y, Wang W. Effects of formaldehyde on germ cells of male mice. Wei Sheng Yan Jiu 2003; 32(6): 544-8.

25. Wing T, Christensen K. Morphometric studies on rat seminiferous tubules. Am J Anat 1982; 165(1): 13-25.

26. Behnam Rasouli M, Mahdavi Shahri N, Tehranipour M, Nikravesh MR. Post operative time effects after sciatic nerve crush on the number of alpha motoneurons, using a stereological counting method (Disector). Iran Biomed J 2000; 4(1): 41-9.

27. Vecchio D, Sasco AJ, Cann CL. Occupational risk in health care and research. Am J Ind Med 2003; 43(4): 369-97.

28. Collins JJ, Ness R, Tyl RW. A review of adverse pregnancy outcomes and formaldehyde exposure in human and animal studies. Regul Toxicol Pharmacol 2001; 34(1): 17-34.

29. Babich H. Reproductive and carcinogenic health risks to hospital personnel from chemical exposure: a literature review. J Environ Health 1985; 48(2): 52-6.

30. Solomons K, Cochrane JW. Formaldehyde toxicity. Part II. Review of acute and chronic effects on health. S Afr Med J 1984; 66(3): 103-6.

31. Sailenfait AM, Bonnet P, Ceauring J. The effects of maternally inhaled formaldehyde on embryonal and foetal development in rats. Food Chem Toxicol 1989; 27(8): 545-8.

32. Marks TA, Worthy WC, Staples RE. Influence of formaldehyde and sonacide (potentiated acid glutaraldehyde) on embryo and fetal development in mice. Teratology 1980; 22(1): 51-8.

33. Wong EY, Ray R, Goa DL, et al. Reproductive history, occupational exposures, and thyroid cancer risk among women textile workers in Shanghai, China. Int Arch Occup Environ Health 2006; 79(3): 251-8.

34. Woodbury MA, Zenz C. Formaldehyde in the home environment: prenatal and infant exposures. In: Gibson JE, ed. formaldehyde toxicity. 3rd ed, New York, Hemisphere Publishing Corp 1983; pp: 203-11.

[DOR: 20.1001.1.15614107.1387.10.6.3.1]

35. Giles RE, Blanc H, Cann HM, Wallace DC. Maternal inheritance of human mitochondrial DNA. Proc Natl Acad Sci 1980; 77(11): 6715-19.

36. Kitayeva LV, Kitaev EM, Pimenova MN. The cytopathic and cytogenetic sequelae of in chronic inhalational exposure to formaldehyde on female germ cells and bone marrow cells in rats. Tsitologiia 1990; 32(12): 1212-6.

*آدرس نویسنده مسئول: مشهد، دانشگاه علوم پزشکی، گروه آناتومی، تلفن: ۰۵۱۱-۸۰۰۲۴۴۹۰.

[DOR: 20.1001.1.15614107.1387.10.6.3.1]

EFFECT OF FORMALDEHYDE ON INTERSTITIAL TISSUE OF SEMINIFEROUS TUBULES IN TESTIS OF BALB/C MICE

M.R. Nikravesh (PhD) [1*], M. Jalali (PhD) [2], A.R. Fazel (PhD) [2]

1.[*]Professor of Anatomy Department, Mashhad University of Medical Sciences, Mashhad, Iran, Nikravesh@hotmail.com,
2. Professor of Anatomy Department, Mashhad University of Medical Sciences, Mashhad, Iran

BACKGROUND AND OBJECTIVE: Formaldehyde is one of agents with absorbable potential which can use in industry and also in many productions such as technical, pharmaceutical and sanitary compounds. Previous study shown that formaldehyde can affect on testicular tissue and reduce spermatogenesis phenomena. This study was carried out to determine the effects of formaldehyde on leydig cells and testicular vasculogenesis.

METHODS: Twenty mature male Balb/c mice were randomly divided into experimental and control groups (n=10). Experimental group were administered 0.25 mg/kg body weight dissolved formaldehyde intraperitoneally for 10 days. The control groups were received the same volume of normal saline during the same period of times. At the end of exposure time, animals were scarified and their testes were removed for processing, serially sectioned and immunohistochemistry by using PCNA method were carried out.

FINDINGS: The finding revealed that the numerical density of leydig cells decreased significantly in experimental group in contrast controls (42 versus 66 per/m^3 respectively). In addition, a number of shrinkage and picnotic leydig cells indicated occurrence of chromatolysis phenomena in experimental group.

CONCLUSION: These data reveal that administration of formaldehyde may result in significant structural changes in male reproductive system such as interstitial tissue of seminiferous tubules and cell death among leydig cells population.

KEY WORDS: *Formaldehyde, Immunohistochemistry, Testis interstitial tissue, Mouse* .

Journal of Babol University of Medical Sciences 2009; 10(6): 23-30

Received: May 3rd 2008, Revised: September 17th 2008, Accepted: November 3rd 2008.

[DOR: 20.1001.1.15614107.1387.10.6.3.1]