

اداره زایمان با مایع آمنیوتیک آغشته به مکنونیوم

دکتر موسی احمدپور^{۱*}، دکتر یداله زاهدپاشا^۲

۱- استادیار گروه اطفال دانشگاه علوم پزشکی بابل ۲- دانشیار گروه اطفال دانشگاه علوم پزشکی بابل

خلاصه: آسپیراسیون مایع آمنیوتیک آغشته به مکنونیوم ممکن است منجر به سندرم آسپیراسیون مکنونیوم گردد که موربیدیتی و مورتالیتی قابل ملاحظه‌ای دارد. بنابراین اداره زایمان با مایع آمنیوتیک آغشته به مکنونیوم برای پیشگیری از آسپیراسیون اهمیت بسزائی دارد. تا حال چندین اقدام پیشنهاد شدند که برای مثال میتوان انجام سزارین انتخابی، انفوزیون نرمال سالین بداخل کیسه آمنیون و شستشوی تراشه و برنش بوسیله سورفاکتانت رقیق شده را نام برد، که مفید بودن آنها به اثبات نرسیده است. ساکشن اروفارنکس و نازوفارنکس در زمان زایمان سر، قبل از زایمان شانه‌ها و بعد از تولد، ساکشن داخل تراشه تمام نوزادان بیحال مؤثرترین اقدامات میباشند. در این مطالعه تمامی این روشها بحث شده و مروری بر مقالات موجود ارائه می‌شود.

واژه‌های کلیدی: مکنونیوم، مایع آمنیوتیک، نوزاد، سندرم آسپیراسیون مکنونیوم، ساکشن داخل تراشه.

تاریخچه

ارسطو اجابت مزاج جنین را Meconium arion نامید که به معنای ماده‌ای شبیه تریاک (opium-like) می‌باشد چون او معتقد بود که این ماده موجب خواب جنین در زندگی داخل رحمی می‌شود. او همچنین ارتباط دفع آن بداخل مایع آمنیوتیک را با تولد نوزاد مرده و نوزاد بی‌حال نشان داد. اولین تجزیه و تحلیل آماری مایع آمنیوتیک آغشته به مکنونیوم در سال ۱۸۸۸ توسط Jess منتشر شد و اولین بار Clifford در ۱۹۴۸ خارج ساختن مواد خارجی از راههای هوایی را با ساکشن و لوله‌گذاری داخل تراشه پیشنهاد نمود. White در سال ۱۹۵۵ نشان داد که ۳۳٪ نوزادان با مایع آمنیوتیک آغشته به مکنونیوم در اتاق زایمان نیاز به احیاء دارند و این ۴ برابر بیشتر از نوزادانی است که از طریق مایع آمنیوتیک روشن متولد می‌شوند (۱ و ۲).

شیوع

مایع آمنیوتیک آغشته به مکنونیوم در ۱۵-۱۰٪ زایمانها دیده میشوند (۱-۴). ولی در برخی مطالعات این رقم تا ۲۰٪ نیز گزارش شده است (۵). شیوع مایع آمنیوتیک آغشته به مکنونیوم در نوزادان نارس کمتر از نوزادان رسیده است ولی نیاز به پذیرش در بخش مراقبتهای نوزادان را در آنها افزایش میدهد (۶). بعلاوه مایع آمنیوتیک آغشته به مکنونیوم در یک نوزاد نارس، عفونت با لیستریا منوسیتوزن را گوشزد مینماید (۷). نوزادی که از زایمان با مایع آمنیوتیک آغشته به مکنونیوم متولد میشود صد برابر بیشتر از نوزادی که با مایع آمنیوتیک روشن متولد میشود مستعد ابتلا به دیسترس تنفسی میباشد. در کل ۴-۶٪ نوزادان متولد شده از طریق مایع آمنیوتیک آغشته به مکنونیوم دچار سندرم آسپیراسیون مکنونیوم Meconium aspiration syndrom (MAS) میشوند. علاوه براین

۳) فقدان ویزیت آنته‌ناتال و یا تعداد کم ویزیت‌ها (کمتر از ۵ بار)
 ۴) زایمان به روش سزارین
 ۵) عدم انجام ساکشن دهان و حلق قبل زایمان
 ۶) الیگوهایدرآمیوس
 ۷) توکسمی حاملگی
 ۸) نوزاد دیررس (posterm)
 ۹) نوزاد با کاهش رشد داخل رحمی (IUGR)
 ۱۰) زایمان طول کشیده
 ۱۱) مایع آمنیوتیک آغشته به مکنون غلیظ
 ۱۲) تعداد ضربانات غیرطبیعی قلب جنین (Abnormal FHR) مانند بالا بودن تعداد ضربانات قلب، برادی‌کاردی جنینی، کاهش تغییرات ضربه به ضربه، کاهش acceleration (تسریع شدن ضربانات قلب) و افزایش deceleration (کندشدن ضربانات قلب).
 ۱۳) کاهش PH در نمونه خون سر جنین
 ۱۴) نمره آپگار دقیقه اول کمتر از ۷ و همچنین نمره آپگار دقیقه ۵ کمتر از ۷
 ۱۵) وجود مکنونیوم در تراشه نوزادی که انقبوه شده است.
 بنظر میرسد که خود مایع آمنیوتیک غلیظ در حین زایمان با بد بودن وضع جنین و آسفاکسی همراه نمی‌باشد ولی خطر بروز سندرم آسپیراسیون مایع آمنیوتیک وقتیکه الگوی ضربانات قلب جنین مختل میشود افزایش می‌یابد (۱۶ و ۱۵).
 همچنین در یک مطالعه نشان داده شده است که در بسیاری از نوزادان با سندرم آسپیراسیون مکنونیوم شدید وضع اسید - باز جنین نرمال است که پیشنهاد یک صدمه از قبل موجود، یا مکانیسم غیر هیپوکسیک را می‌نماید (۱۷).
 در مورد مکانیسم دفع مکنونیوم بداخل مایع آمنیوتیک دو تئوری پیشنهاد شده که هیچیک این روند را بطور کامل شرح نمیدهند (۱۸):
 الف) دفع مکنونیوم یک روند فیزیولوژیک در پاسخ به تکامل عصبی پاراسیمپاتیک روده و برقراری پرستالتیسم روده با افزایش سن حاملگی داخل رحمی جنین می‌باشد و افزایش شیوع مایع آمنیوتیک مکنونیال در نوزادان رسیده و دیررس و نادر بودن آن در نوزادان نارس تأیید بر این مسئله می‌باشد.

در ۹-۴٪ دیگر این نوزادان، اختلالات دیگر تنفسی نیز بروز می‌نماید (۱). مایع آمنیوتیک آغشته به مکنونیوم در ۱۰/۷٪ زایمان‌های انجام شده در مرکز پزشکی قائم مشهد (۸)، در ۱۰/۳۱٪ نوزادان متولد شده در زایشگاههای شهرستان بابل و رامسر (۹) و در ۹/۲٪ نوزادان متولد شده در زایشگاههای وابسته به دانشگاه علوم پزشکی صدوقی یزد بروز کرده است (۱۰).

ترکیب مکنونیوم و اثرات آسپیراسیون آن بداخل راههای هوایی

مکنونیوم مایعی است لزج، متمایل به سبز که از ترشحات گوارشی، تکه‌های سلولی، صفرا، شیره پانکراس - موکوس، خون، موی جنینی (Lanugo) و ورنیکس تشکیل شده است. آنالیز بیوشیمیائی آن نشان می‌دهد که وزن عمده آن (۸۰-۷۲٪) از آب و وزن خشک آن عمدتاً از موکوپولی‌ساکاریدها، پروتئین‌ها و موکوپروتئین‌ها تشکیل شده است. ۸٪ وزن خشک آن لیپیدها می‌باشند که ۷۴٪ آن اسیدهای چرب آزاد می‌باشند. در هر گرم مکنونیوم یک میلی‌گرم بیلیروبین وجود دارد (۱۷ و ۱۰).

مطالعات روی مدل‌های حیوانی نشان داد که چکاندن یک میلی‌لیتر از مکنونیوم انسانی با غلظت ۵۰ درصد بداخل لوله تراشه منجر به مرگ نوزاد حیوانی می‌شود. مشاهدات روی نمونه‌های انسانی مبتلا به سندرم آسپیراسیون مکنونیوم نیز نشان داد که آسپیراسیون مکنونیوم به داخل ریه موجب افزایش تراوش مایع از ریه‌ها، صدمه میکروواسکولر آندوتلیال، پنومونیت شیمیایی، انسداد مکانیکال راههای هوایی، افزایش مقاومت راههای هوایی، افزایش فشار و مقاومت عروق ریوی، غیرفعال ساختن سورفاکتانت، اختلال تهویه به پرفوزیون و پارگی آلوئولی می‌شود (۱۱). فسفولیپاز A2 موجود در مکنونیوم موجب غیرفعال شدن سورفاکتانت میشود (۱۲).

فاکتورهای خطر

بروز سندرم آسپیراسیون مکنونیوم در بین نوزادانی که موقع زایمان بی‌حال هستند و با مایع آمنیوتیک آغشته به مکنونیوم غلیظ متولد می‌شوند بالاتر است. در چندین مطالعه فاکتورهای زیر در زایمان با مایع آمنیوتیک آغشته به مکنونیوم با افزایش خطر آسپیراسیون مکنونیوم همراه بوده است (۱۴ و ۱۳ و ۱۱ و ۱):

۱) نژاد سیاه

۲) جنس مذکر

می‌باشند که پیشنهاد شدند، ولی هیچیک از این سه مانور مصونیت علمی ندارند و بالقوه برای نوزاد مضر و خطرناک می‌باشند (۱۴ و عو۱).

۴- انفوزیون بدخل آمینون (Amnionfusion):

در این روش وقتی که مکنونیوم غلیظ در مایع آمنیوتیک مشاهده شود نرمال سالیین و یا رینگر لاکتات گرم شده تا ۳۷ درجه از طریق یک کاتتر داخل رحمی که فشار را می‌سنجد و همچنین دارای یک کاتتر برای انفوزیون از راه سرویکس به داخل کابوته آمنیوتیک است انفوزیون می‌گردد. این کار موجب رقیق کردن مکنونیوم غلیظ، اصلاح الیگوهیدرآمینوس، همراهی و آزادسازی فشار روی بندناف می‌شود. این مکانیسم موجب کاهش شیوع مایع آمنیوتیک غلیظ، بهتر شدن PH خون شریان نافی و کاهش موارد نوزادان با مکنونیوم در زیر طنابهای صوتی می‌گردد. همچنین کاهش نیاز به تهویه با فشار مثبت در زمان تولد، بهتر شدن نمره آپگار دقایق ۱ و ۵، کاهش نیاز به انجام سزارین بدلیل زجر جنینی و کاهش شیوع آسپیراسیون مکنونیوم نیز گزارش شده است. اگرچه مطالعات بهبود وضع جنین و نوزاد را با انفوزیون به داخل آمینون نشان می‌دهند ولی آنقدر کافی نیستند که استفاده از آنرا بتوان بطور رایج توصیه نمود (۱۸). در یک متآنالیز روی ۱۲ کارآزمایی بالینی انجام شده که انفوزیون بدخل آمینون را با عدم انجام آن مقایسه نمودند نشان داده شده است که انفوزیون به داخل آمینون در زنان با مایع آمنیوتیک آغشته به مکنونیوم با غلظت متوسط تا غلیظ موجب کاهش غلظت مایع آمنیوتیک مکنونیال، کاهش انجام سزارین و کاهش Deceleration ضربانات قلب جنین، کاهش بروز آسپیراسیون مکنونیوم و کاهش نیاز به پذیرش در بخش مراقبت‌های ویژه می‌گردد. ولی کار آزمائی‌های بالینی انجام شده برای ارزیابی عوارض جانبی این اقدام روی مادر کم می‌باشند (۱۹). عوارض جانبی این اقدام نادر بوده و شامل آندومتريت، پارگی رحم، آمبولی مایع آمنیوتیک در مادر و بروز اختلالات تعداد ضربانات قلب و افزایش خطر سپتی‌سمی نوزادی می‌باشند (۱). تغییر در غلظت الکترولیت‌های پلاسمائی و PH نوزاد در اثر انفوزیون نرمال سالیین و رینگر لاکتات بدخل حفره آمینون مادر مشاهده نشده است (۲۰).

۵ - لاواژ راههای هوایی با سورفاکتانت رقیق شده

ب) دفع مکنونیوم در اثر افزایش پریستالتیسم روده‌ها و کاهش تون اسفنکتر مقعد در پاسخ به هیپوکسی روده بدنال هیپوکسی و استرس پری‌ناتال رخ میدهد ولی اغلب نوزادان با مایع آمنیوتیک مکنونیال، نمره آپگار پائین و اسیدوز ندارند. بهرحال دفع مکنونیوم چه یک روند فیزیولوژیک باشد و چه پاتولوژیک، نگرانی ثانوی مربوط به مشکل بالینی ناشی از آن، آسپیراسیون مکنونیوم میباشد.

اقدامات پیشگیری از بروز آسپیراسیون در مایع آمنیوتیک مکنونیال:

این اقدامات را می‌توان به دو گروه کلی تقسیم نمود. اقداماتی که سودمندی آنها به اثبات رسیده است که فعلاً به عنوان راهنمای مدیریت زایمان با مایع آمنیوتیک آغشته به مکنونیوم بکار می‌روند.

الف: اقداماتی که سودمندی آنها اثبات نشده است:

۱- انجام سزارین انتخابی:

برخی انجام سزارین انتخابی را در زنان با مایع آمنیوتیک مکنونیال پیشنهاد نمودند ولی نوزادی که در معرض خطر آسپیراسیون داخل رحمی است و زمان بروز آسپیراسیون نیز بدرستی مشخص نیست، بعلاوه سزارین ممکن است برای مادر و نوزاد خطرناک باشد اگرچه اغلب نوزادان با سندرم آسپیراسیون مکنونیوم به روش جراحی متولد می‌شوند ولی این بدلیل ضربات غیرطبیعی قلب جنین حین زایمان می‌باشد (۱۴ و ۱۵).

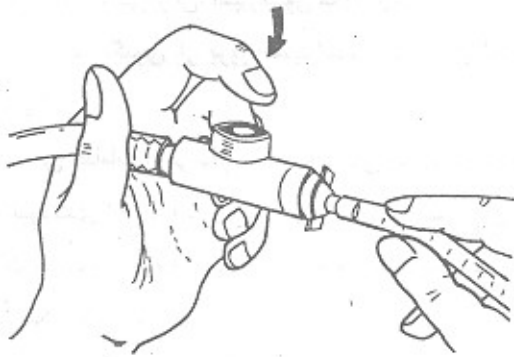
۲- تجویز نارکوتیک و فلج کننده به مادر حین زایمان:

این مواد با عبور از جفت موجب متوقف کردن (دهنک زدن) gasping داخل رحمی جنین و ممانعت از آسپیراسیون داخل رحمی مایع آمنیوتیک مکنونیال در مدل‌های حیوانی می‌شوند ولی شواهد علمی وجود ندارد. بعلاوه این داروها موجب افزایش عوارض مادری و شلی و بی‌حالی نوزاد بعد از تولد می‌شوند (۱۴ و ۱۵).

۳- فشار به کریکوتید با فشردن انگشت روی تراشه نوزاد:

بستن اپی‌گلوٹ با وارد کردن یک تا سه انگشت به داخل دهان نوزاد، راندن اپی‌گلوٹ به داخل تراشه و همچنین فشار به قفسه صدی بوسیله گرفتن و محاصره کردن قفسه سینه نوزاد با دست‌ها و انگشتان جهت ممانعت از بروز دم عمیق، سه اقدام ثابت نشده دیگر

توسط یک لوله تراشه که از طریق یک آداپتور و یا یک ابزار تنظیم کننده فشار به لوله ساکشن وصل شده است با مشاهده مستقیم نای با لارنگوسکوپ، مکونیوم از راههای هوایی و قسمت‌های پائین‌تر ساکشن گردد. قبلاً فشار ساکشن را روی ۱۰۰ میلی‌متر جیوه تنظیم مینمائیم (شکل ۱).



شکل ۱. ابتدا لوله تراشه را به آداپتور وصل کنید سپس آن را به ساکشن مکانیکال اتصال دهید. هنگام ساکشن کردن از داخل نای، لوله تراشه را وارد نمایند سپس هنگام خارج شدن از نای سوراخ آداپتور را با انگشت اشاره بگیرید تا فشار منفی برای ساکشن مکونیوم ایجاد نماید.

بعد از انجام ساکشن داخل تراشه، نوزاد را با ملحفه از قبل گرم شده خشک نمائید، وضعیت راههای هوایی نوزاد را اصلاح نمائید و کف پای نوزاد را برای شروع تنفس تحریک کنید. همچنانکه جریان آزاد اکسیژن را ادامه می‌دهید تنفس نوزاد بطور مؤثر برقرار میگردد. سپس تعداد ضربانات قلب نوزاد را در ۶ ثانیه بشمارید و آن را در ۱۰ ضرب نمائید تا مطمئن شوید که تعداد آن بالای ۱۰۰ ضربان در دقیقه میباشد. با این اقدامات تعداد ضربانات قلب به ۱۲۰ تا در دقیقه میرسد. اکنون ۵ دقیقه بعد از تولد نوزاد بصورت منظم نفس میکشد و ضربانات قلب او ۱۵۰ تا در دقیقه می‌باشد و بدون اکسیژن صورتی می‌ماند. چند دقیقه بعد در حالی که علائم حیاتی نوزاد را مکرر از نزدیک برای بد شدن احتمالی کنترل می‌نمائید می‌توانید نوزاد را روی قفسه صدری مادرش قرار دهید تا مرحله گذر بعد از تولد (Transitional period) را سپری نماید.

۴- در توصیه‌های قبلی شرط انجام ساکشن داخل تراشه‌ای بعد از تولد نوزاد، غلظت مکونیوم بود و ساکشن داخل تراشه‌ای برای

در مطالعات جالب توجه جدید در مدل‌های حیوانی و همچنین در نوزادان انسانی با سندرم آسپیراسیون مکونیوم شستشوی راههای هوایی با سورفاکتانت رقیق شده در اتاق زایمان امیدوار کننده بوده ولی انجام این کار بطور رایج نیاز به کارآزمایی بالینی آینده دارد (۲۱).
ب: اقدامات پیشگیرانه که سودمندی آنها اثبات شده است:

تاکنون ساکشن و پاکسازی دهان، حلق و بینی و راههای هوایی از مکونیوم قبل از تنفس اول مهمترین و مؤثرترین اقدام پیشگیری از آسپیراسیون مکونیوم بوده است. اقداماتی که در این قسمت بحث میشوند بعنوان جزئی از برنامه احیای نوزادان، توصیه شده توسط آکادمی طب کودکان و انجمن قلب امریکا می‌باشند (۲۲) و (۱۴). این اقدامات را می‌توان به صورت زیر خلاصه نمود:

۱- قبل از تولد نوزاد با مایع آمنیوتیک مکونیال، فردی که مسئولیت ساکشن کردن نوزاد را بعهده دارد مشخص سازیم. وجود یا عدم وجود مکونیوم در مایع آمنیوتیک فقط بعد از پاره شدن پرده آمنیون مشخص می‌شود (اخیراً معیارهای متعدد سونوگرافیک برای تشخیص آن قبل از پاره شدن پرده آمنیون پیشنهاد شده است)، بنابراین در هر زایمان حداقل یک فرد ماهر در ساکشن کردن، لوله‌گذاری و احیا در صورت لزوم و همچنین تجهیزات مورد نیاز در دسترس باشد تا اقدام فوری صورت گیرد.

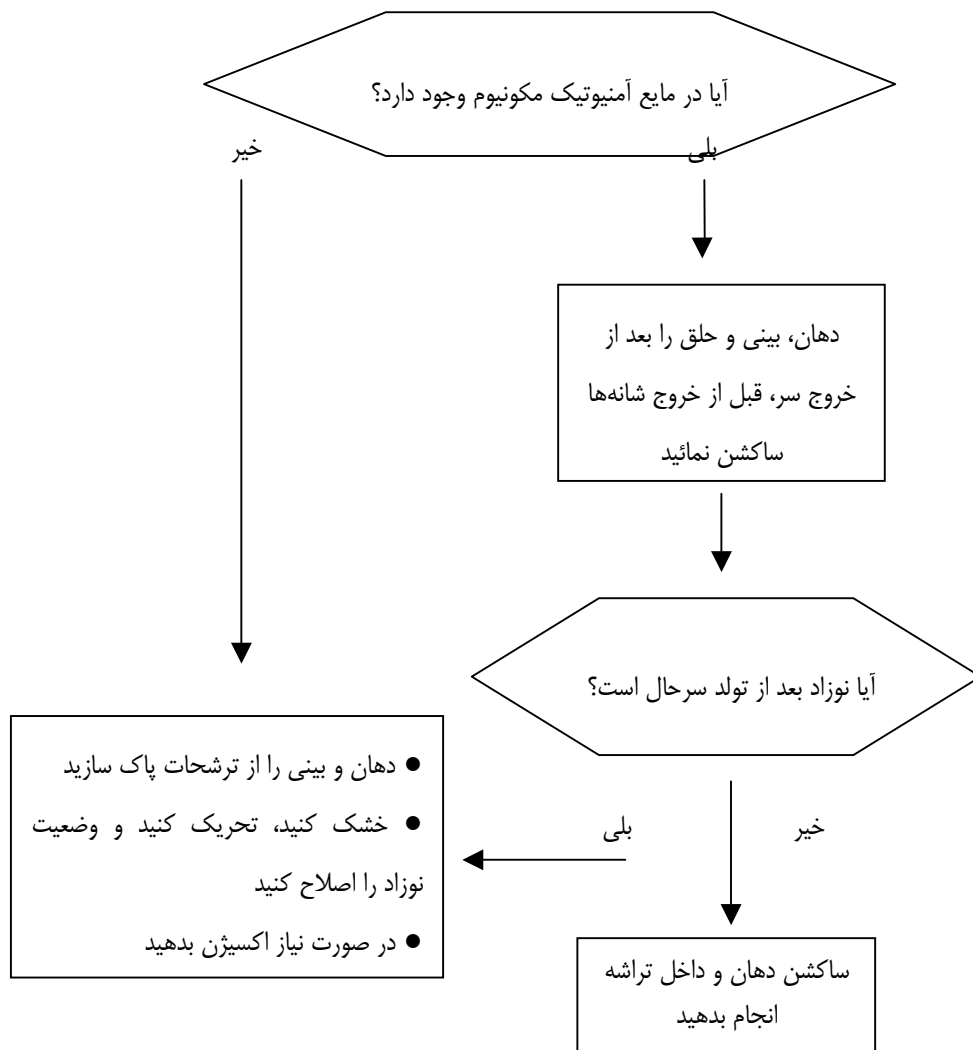
۲- بعد از خروج سر از لگن، قبل از خروج شانه‌ها، در کلیه نوزادان با استفاده از کاتتر ساکشن نمره ۱۲ یا ۱۴ وصل شده به دستگاه ساکشن و یا بوسیله پوار، ساکشن دهان، حلق و بینی انجام شود.

۳- پس از زایمان در همه نوزادان بی‌حال (یعنی نوزادان بدون تلاش تنفسی مناسب، هیپوتون و با تعداد ضربانات قلب کمتر از ۱۰۰/min) به محض اینکه نوزاد در زیر یک گرم کننده تابشی قرار گرفت قبل از خشک کردن نوزاد با ملحفه گرم ابتدا جریان آزاد اکسیژن برقرار گردیده، سپس بوسیله کاتتر نمره ۱۲ یا ۱۴ دهان و حلق خلفی با مشاهده مستقیم با لارنگوسکوپ ساکشن شود اگر ترشحات فراوان از دهان می‌آید سر را به یک طرف بچرخانید. این کار موجب جمع شدن ترشحات در یک طرف دهان می‌گردد که براحتی می‌توان آن را ساکشن نمود. همیشه اول دهان و بعد بینی را ساکشن نمائید تا در صورتیکه نوزاد شروع به دهنگ زدن نماید چیزی در دهان نباشد تا آن را آسپیره نماید. سپس بمنظور ساکشن مستقیم داخل تراشه‌ای

ساکشن مستقیم داخل تراشه‌ای انجام گردد حتی اگر مایع آمنیوتیک رقیق باشد (دیاگرام ۱).

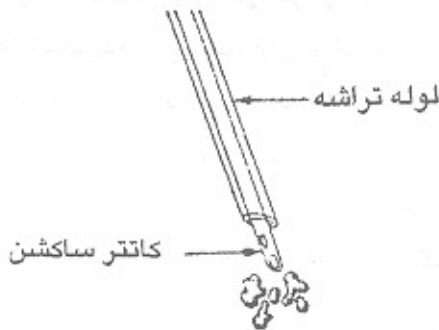
در یک کارآزمایی بالینی چند مرکزی اخیر، جهت ارزیابی ساکشن مستقیم داخل تراشه‌ای و یا عدم انجام ساکشن داخل تراشه در نوزادان سرحال متولد شده از طریق مایع آمنیوتیک با هر غلظتی نشان داده شده است که لوله‌گذاری و ساکشن داخل تراشه‌ای در نوزادان سرحال متولد شده از طریق مایع آمنیوتیک مکنونیال، منجر به کاهش بروز سندرم اسپیراسیون مکنونیوم و یا سایر اختلالات تنفسی نشده اهمیت (۲۴). در مطالعات دیگر نیز توصیه شده که ساکشن مستقیم داخل تراشه فقط برای نوزادان بی‌حال و یا دارای شواهد زجر جنینی داخل رحمی انجام شود و در بقیه نوزادان فقط ساکشن دهان، حلق، بینی و تحت نظر گرفتن کفایت مینماید (۱۴ و ۱۶).

نوزادان با مایع آمنیوتیک غلیظ و یا نوزادان بی‌حال انجام میگردید (۲۳) ولی در توصیه جدید، شرط انجام ساکشن داخل تراشه‌ای بعد از تولد، وضعیت عمومی نوزاد است نه غلظت مکنونیوم، باید دید که آیا نوزاد فعال و سرحال است و یا بی‌حال و غیر فعال؟ نوزاد غیر فعال یا بی‌حال نوزادی است که شل و هیپوتون است، تلاش تنفسی ندارد و ضربانات قلب او کمتر از ۱۰۰ تا در دقیقه می‌باشد. اگر نوزاد سرحال (فعال) باشد ساکشن دهان، حلق و بینی، هنگام خروج سر از پرینه، خشک کردن، تحریک کردن و اصلاح وضعیت، ساکشن دهان و حلق با پوار و یا یک کاتتر نمره ۱۴ تا ۱۶ و در صورت نیاز دادن اکسیژن به نوزاد بعد از تولد کفایت می‌نماید. در این مورد حتی اگر مایع آمنیوتیک غلیظ باشد ساکشن داخل تراشه‌ای نیاز نمی‌باشد. اگر نوزاد بی‌حال باشد باید قبل از خشک کردن نوزاد



دیاگرام ۱. اداره زایمان با مایع آمنیوتیک آغشته به مکنونیوم

تخلیه کرد اگر تهویه با فشار مثبت مورد نیاز نباشد میتوان تا ۵ دقیقه بعد از تولد این کار را بتعویق انداخت تا خطر ایجاد ایست تنفسی و برادیکاردی در اثر تحریک واگ به حداقل برسد. اگر نوزاد آغشته به مکنونیوم در بخش دچار آپنه و دیسترس تنفسی گردد حتی اگر قبلاً فعال بوده باشد باید قبل از شروع تهویه مکانیکی ساکشن مستقیم داخل تراشه‌ای انجام شود.



شکل ۲. هیچگاه برای ساکشن کردن داخل نای کاتتر ساکشن را از داخل لوله تراشه‌ای که قبلاً گذاشته‌اید عبور ندهید چون در این صورت قطر کاتتری که بتواند از داخل لوله تراشه عبور نماید خیلی کوچکتر از آن است که بتواند مکنونیوم را خارج نماید.

در پایان نکات عملی زیر را برای کاستن خطر آسپیراسیون مکنونیوم توصیه می‌نمائیم:

- ۱- در تمام موارد زایمان با مایع آمنیوتیک آغشته به مکنونیوم کنترل ضربانات قلب جنین انجام شود.
- ۲- فرد مسئول، ساکشن داخل تراشه و امکانات لازم برای ساکشن را آماده کند.
- ۳- بعد از خروج سرنوزاد قبل از خروج شانه‌ها، ساکشن دهان، حلق و بینی نوزاد انجام شود.
- ۴- بعد از تولد در تمام نوزادان بیحال باید بدون توجه به غلظت مکنونیوم ساکشن مستقیم داخل تراشه‌ای انجام شود.

هـ ساکشن مکرر از طریق تراشه در نوزادان بیحال باید تا زمانی تکرار شود که مایع برگشتی عاری از مکنونیوم باشد و یا ضربانات قلب جنین نشان دهد که نیاز به احیا می‌باشد. اگر ضربانات قلب نوزاد افت نکند میتوان مجدد ساکشن را تکرار نمود. اگر مکنونیومی وجود ندارد باید ساکشن خاتمه یابد. عموماً هر بار ساکشن مداوم نباید بیشتر از ۳-۵ ثانیه طول بکشد. در صورتیکه نوزاد هنوز بعد از ساکشن، بی‌حال و برادی‌کارد است تهویه با فشار مثبت انجام شود و بعد از پایدار شدن وضع نوزاد ساکشن داخل تراشه تکرار شود. ممکن است لازم باشد برای تهویه با فشار مثبت و ادامه آن لوله تراشه را در محل فیکس نمود.

عـ دو نکته مهم در ساکشن نمودن داخل نای که باید مورد توجه قرار گیرد شامل:

الف: نباید برای ساکشن تراشه ابتدا لوله تراشه گذاشت و سپس کاتتر ساکشن را از داخل آن عبور داد چون قطر کاتتری که بتواند از درون لوله گذاشته شده در نای عبور کند خیلی کوچکتر از آن است که برای خارج کردن تکه‌های مکنونیوم مناسب باشد بلکه بوسیله خود لوله تراشه متصل به آداپتور و دستگاه ساکشن نای را با دید مستقیم بوسیله لارنگوسکوپ ساکشن نمائید. اگر لوله تراشه را برای ادامه تهویه مکانیکی در تراشه نوزاد ثابت نگه داشتید میتوانید بعد از تهویه، ادامه ساکشن را بوسیله کاتتری که از آن عبور داده‌اید انجام بدهید (۲۲). در صورتیکه لوله تراشه در دسترس نباشد می‌توان بوسیله یک کاتتر نمره ۱۲ یا ۱۴ متصل به آداپتور و دستگاه ساکشن، نای را با دید مستقیم بوسیله لارنگوسکوپ ساکشن نمود (شکل ۲).
ب: هنگام ساکشن کردن با دید مستقیم برای به حداقل رساندن هیپوکسی باید جریان آزاد اکسیژن توسط همکار شما از طریق لوله اکسیژن در فاصله ۲ سانتی‌متری بینی نوزاد برقرار گردد.
۷- پس از ساکشن کردن نای برای پیشگیری از آسپیره شدن محتوی آلوده به مکنونیوم موجود در معده، باید معده را نیز از مکنونیوم

References

1. Wiswell TE, Fuloria M. Management of Meconium-stained amniotic fluid, Clinics in perinatology 1999; 26(3): 659-67.

۲. زاهد پاشای. مکنونیوم و عوارض آن در جنین و نوزاد و پیشگیری آن ، مجموعه مقالات کنگره اورژانسهای کودکان ، دانشگاه علوم پزشکی تبریز، ۱۳۷۶؛ ص: ۹-۵۲.

3. Gupta V, Bhatia BD, Mishra OP. Meconium- stained amniotic fluid: antenatal, intrapartum and neonatal attributes, Indian Pediatr 1996; 33(4): 293-7.

4. Narang A, Nair PM, Bhakoo ON, Vashst K. Management of meconium- stained amniotic fluid: A team approach, indian pediatr 1993; 30(1): 9-13.

5. Houlihan CM, Knuppel RA. Meconium-stained amniotic fluid. Current contraversies, J Reprod Med 1994; 39(11): 888-98.

6. Scott H, Walker M, Gruslin A. Significace of meconium-stained amniotfluid in the preterm papulation, perinatal, 2001; 21(3): 174-7.

7. Chistly AL, Alvi Y, Iftikhar M, et al. Meconium aspiration in neonate combined obstetric and pediatric intervention improves outcome. J Pakistan Med Assoc 1996; 46:104.

۸. معموری غ، احمدپور م. مطالعه سندرم آسپیراسیون مکنونیوم، مجله دانشکده پزشکی مشهد، ۱۳۷۴؛ ۴۷: ۷-۹۱.

۹. زاهدپاشای، رادمان ر. بررسی شیوع مایع آمنیوتیک آغشته به مکنونیوم در زایشگاههای شهرستان بابل و رامسر سال ۷۷-۱۳۷۶، مجله علمی پژوهشی دانشگاه علوم پزشکی مازندران، ۱۳۸۰؛ ۱۱(۳۲): ۹-۵۳.

۱۰. اسلامی ض. بررسی شیوع مایع آمنیوتیک آغشته به مکنونیوم در زایمانهای انجام شده در بیمارستانهای وابسته به دانشگاه علوم پزشکی شهید صدوقی یزد، مجله علوم پزشکی خدمات بهداشتی درمانی شهید صدوقی یزد، ۱۳۷۶؛ ۶(۲): ۲۳-۲۰.

11. Gerad MC, Wiswell TE. Meconium-stained amniotic fluid and the meconium aspiration syndrome: An update. The Ped Clinics of North America 1998; 45(3): 511-30.

12. Bowes Watson AJ, Phospholipasee A2 is present in meconium and inhibits the activity of pulmonary surfactant : An invitro study, Obstet Gynecol Surv 2001; 56(10): 609-10.

13. Itzman RB, et al. perinatal management of meconium - stained of the amniotic fluid, Clinics in perinatal 1989; 16(4): 825-38.

14. Wiswell TE. Handling the meconium-stained infant, Semin Neonatal 2001; 6: 225-31.

15. Bowes Watson AJ. Variables associated with meconium aspiration syndrome in labors with thick meconium, Obstet Gynecol Surv 2001; 56(7): 400-2.

۱۶. تهرانیان ن، مودی ز، کاظمیان م. مایع آمنیوتیک آغشته به مکنونیوم و آسفکسی هنگام تولد، مجله پژوهش در علوم پزشکی، ۱۳۷۷؛ ۳(۳): ۱۹۸-۲۰۱.

17. Sean CB, Julie M, Sonia SH, Mark ER, Jerrie SR, Stanley MB, Yoram S. Meconium aspiration syndrome in term neonates with normal acid base status at delivery: Is it different? Amer J Obstet & Gynecol 2001; 184(7): 1422- 6.

18. Ranzini AC, Chan L. Meconium and fetal-neonatal compromise, in Spitzer Ar, Intensive care of the fetus and neonate Mosby St. Louis 1996; pp: 297-302.

19. Hofmyer GJ. Amnionfusion for meconium-stained liquor in labour, Cochrane Database Syst Rev 2000; (2): 14.

20. Gonzalea JL, Mooney S, Gardner MO, Martin D, Curet LB. The effects of amnionfusion for meconium stained - amniotic fluid on the neonatal plasma electrolyte concentration and PH. J Perinatol 2002; 22(4): 279-81.

21. Wiswell TE. Expanded uses of surfactant therapy, Clinics in Perinatology 2001; (28): 695-700.
22. Kattwinkle J , Niermeyer S, Carlo W, et al. Textbook of neonatal resuscitation, 4th ed, ELK Grove Village, Illinois: American Academy of Pediatrics 2000; pp: 2-7.
۲۳. بلوم رس، کراپلی ک. کمیته ملی هدایت احیای نوزاد، آکادمی طب کودکان آمریکا/انجمن قلب آمریکا، ترجمه دکتر ناصر کلانتری و نیلوفر پیله‌رودی، درسنامه احیای نوزاد، انتشارات وزارت بهداشت، درمان و آموزش پزشکی، ۱۹۹۴؛ ص: ۶-۶۳.
24. Wiswell TE, Gannon CM, Jacob J, Goldsmith L, Szyld E, et al. Delivery room management of apparently vigorously meconium- stained neonate: result of the multicenter international collaborative trial, Pediatric 2000; 106: 867.
25. American academy of pediatrics/american cardiac association, International guidelines for neonatal resuscitation: An excerpt from the guidelines 2000 for cardiopulmonary resuscitation and emergency cardiovascular care: International consensus on science, Pediatrics 2000; 106(30): 1-16.