

## تأثیر زیست چسب مخاطی در کاهش درد و طول دوره زخم آفتی دهان

دکتر مینا مطلب‌نژاد<sup>۱\*</sup>، دکتر علی اکبر مقدم‌نیا<sup>۲</sup>، دکتر الهام محمدی<sup>۳</sup>

۱- استادیار گروه تشخیص بیماریهای دهان دانشگاه علوم پزشکی بابل ۲- دانشیار گروه فارماکولوژی دانشگاه علوم پزشکی بابل ۳- دندانپزشک عمومی

**سابقه و هدف:** آفت دهانی، یکی از ضایعات شایع دهانی است که به صورت زخمهای عودکننده بروز می‌کند عوامل مختلفی در اتیولوژی آفت دهانی از جمله، اختلالات ایمنی، نقائص خونی و استرسهای روحی موثرند. برای درمان این ضایعات روش‌های گوناگونی از جمله استفاده از استروئیدها توصیه می‌شود. در این تحقیق نوعی چسب مخاطی معرفی شده که به تنهائی و همچنین به عنوان حامل استروئید برای درمان زخم آفتی دهان، مورد بررسی قرار گرفت. **مواد و روشها:** این مطالعه از نوع تجربی و به روش دوسوکور با نمونه‌گیری به روش تصادفی ساده انجام شد. دو گروه مورد مطالعه قرار گرفتند: گروه اول (پیش‌آزمون)، شامل ۲۰ نفر، که برای تعیین میزان چسبندگی و سایر عوارض جانبی چسب مخاطی، چسب بدون دارو دریافت کردند. گروه دوم نیز شامل ۲۰ نفر، به عنوان مورد و شاهد با سابقه زخم آفتی مینور انتخاب شدند و طی دو دوره ابتلا به زخم آفتی، یکبار با چسب مخاطی بدون دارو (شاهد) و بار دیگر با چسب مخاطی حاوی دارو (مورد) تحت درمان قرار گرفتند. آنالیز آماری یافته‌ها با استفاده از آزمون student T-test انجام شد.

**یافته‌ها:** در گروه پیش‌آزمون، مدت چسبندگی در همه افراد حداقل ۲۰ دقیقه بود و هیچ طعم یا بو و عوارض خاصی گزارش نشد. در گروه مورد و شاهد، مدت زمان رسیدن به بیدردی و مدت زمان بهبودی کامل، تقریباً یکسان بود. مدت زمان بهبودی، در افراد گروه مورد و شاهد، بعد از درمان کوتاهتر از دوره‌های ابتلا قبل از درمان بود ( $P < 0.000$ ). **نتیجه‌گیری:** از آنجاییکه درد زخم آفتی معمولاً به علت عفونت ثانویه و یا تحریک مکانیکی و شیمیایی می‌باشد، استفاده از چسب مخاطی به عنوان یک ماده پوشاننده و محافظ می‌تواند باعث بی‌دردی و تسریع مدت زمان بهبودی زخم آفتی دهان شود. وجود یا عدم تریامسینولون نیز، در چسب مخاطی تأثیری در کاهش درد و تسریع مدت زمان بهبودی زخم آفتی ندارد.

**واژه‌های کلیدی:** زخم آفتی عودکننده، چسب مخاطی، کورتیکواستروئید، تریامسینولون استوناید، آفت مینور.

### مقدمه

یا پیشگیری از این ضایعات پیشنهاد شده است (۶-۱) که استفاده از استروئیدها به فرمهای دارویی مختلف از جمله Orabase تاکنون بهترین روش درمان زخم آفتی دهان بوده است (۱). تحقیقات تازه‌ای جهت استفاده از چسب مخاطی به عنوان یک سیستم دارورسانی و همچنین استفاده از آنها، به تنهائی، به عنوان یک روش درمانی

زخم آفتی دهان از ضایعات شایع دهانی است که معمولاً به صورت زخم‌های عودکننده نمایان می‌شود و شیوع آن در جمعیت ۶۰-۲۰٪ می‌باشد (۱) از عواملی که در ایجاد زخم آفتی دهان دخیل هستند، اختلالات ایمنولوژیک، نقائص خونی، استرس‌های روحی-روانی و غیره می‌باشند. روشهای درمانی مختلفی جهت بهبود

مخاطی مورد نظر، شامل کتیرا، الکل، آب مقطر و بنزوات سدیم بوده و چسب مخاطی حاوی تریامسینولون نیز شامل پایه چسب مخاطی ماده مؤثر داروی تریامسینولون استوناید می‌باشد. همه چسب‌های مخاطی به اندازه  $1\text{cm} \times 2\text{cm}$  با لبه‌های گرد آماده شدند و در بسته‌های سه تایی با پوشش پلاستیکی بسته بندی شدند. ابتدا گروه پیش‌آزمون جهت تعیین میزان چسبندگی، حساسیت‌زایی و سایر عوارض جانبی چسب مخاطی، مورد بررسی قرار گرفتند. در آنها از چسب مخاطی بدون دارو، برای یک بار استفاده شد. در مرحله بعد، گروه‌های درمانی (مورد و شاهد)، در طول دو دوره حمله آفتی تحت درمان قرار گرفتند. در یک دوره برای آنها، چسب مخاطی حاوی تریامسینولون (به عنوان گروه مورد) و در دوره دیگر، چسب مخاطی بدون تریامسینولون (به عنوان گروه شاهد) تجویز شد. سپس افراد تحت درمان، بر طبق دستور، به مدت ۵ روز، روزی سه بار و در فواصل زمانی مساوی، هر بار به مدت ۲۰ دقیقه از چسب مخاطی استفاده کردند و ویژگی‌های بعدی بیماران، یک روز، سه روز و پنج روز بعد از اولین جلسه، در کلینیک انجام شده و آفت دهانی از نظر میزان درد و وضعیت بهبودی، تحت بررسی قرار گرفت. کلیه یافته‌ها در پرونده جمع‌آوری و توسط تست آماری student T-test آنالیز شد.

### یافته‌ها

در گروه پیش‌آزمون، مدت زمان چسبندگی در همه افراد، بیشتر از ۲۰ دقیقه بود و چسب مخاطی مورد مطالعه، هیچ نوع بو یا طعم خاصی نداشت. زمان پایداری زخم آفتی قبل از درمان به طور متوسط ۹ روز (با حداقل ۴ روز و حداکثر ۱۴ روز) بود. مدت زمان رسیدن به بی‌دردی، در افراد مورد و شاهد بعد از درمان با چسب مخاطی، تقریباً یکسان بود ( $p=0/074$ ).

### جدول ۱. بررسی وضعیت زخم آفتی در روزهای اول و سوم و پنجم بعد از درمان با چسب مخاطی

مشخصات زخم آفتی	وضعیت زخم بعد از یک روز		وضعیت زخم بعد از سه روز		وضعیت زخم بعد از پنج روز	
	مورد	شاهد	مورد	شاهد	مورد	شاهد
حذف احساس درد	۲	۲	۱۴	۱۰	۱۸	۱۸
از بین رفتن هاله التهابی	-	-	۱۰	۳	۱۸	۱۹
از بین رفتن قسمت نکروتیک	-	-	۵	۳	۱۴	۱۸

انجام گرفته است (۷-۱۴). مطالعاتی که توسط Kutcher ۲۰۰۱ (۱۱)، Ludlow ۲۰۰۰ (۱۲) و Jasmin (۱۳) صورت گرفت در همه آنها چسب مخاطی cyanoacrylate (2-O-C) 2-octyle بکار رفته بود. در همه این مطالعات میزان درد و مدت زمان بهبودی و همچنین اندازه زخم، در اثر استفاده از این نوع چسب مخاطی، کاهش قابل ملاحظه‌ای نشان داد. همچنین مطالعه‌ای که توسط Michele در سال (۲۰۰۱)، انجام شد از چسب مخاطی به عنوان یک، حامل داروی بی‌حسی در کاهش درد، حین عمل - scaling root planning، استفاده کرد (۱۰). در مطالعات فوق، چسب مخاطی به کار رفته از سیانواکریلاتها، بودند و از آنجاییکه تهیه چسب مخاطی، با این مواد مستلزم صرف هزینه بالاست، در این تحقیق نوعی چسب مخاطی معرفی شده که مواد به کار رفته در آن از عناصر طبیعی انتخاب شدند در طب سنتی ایران موجود بوده و اثر درمانی آن به عنوان یک سیستم دارورسانی و همچنین یک روش درمانی مستقل، در بهبود زخم آفتی مورد بررسی قرار گرفته است.

### مواد و روشها

این مطالعه از نوع تجربی و به صورت دو سوکور انجام شد. نمونه‌گیری به روش تصادفی ساده صورت گرفت. در این تحقیق، ابتدا ۲۰ نفر، فرد سالم بدون زخم آفتی دهان، از چسب مخاطی بدون دارو، جهت تعیین عوارض جانبی چسب، استفاده کردند (گروه پیش‌آزمون) سپس ۲۰ زن، ۱۸ تا ۲۴ سال، با سابقه آفت دهانی مینور در مخاط باکال و لبیال از بین دانشجویان داوطلب دانشگاه علوم پزشکی بابل انتخاب شدند و طی دو دوره حمله زخم آفتی، تحت درمان قرار گرفتند (گروه مورد و شاهد). از این افراد خواسته شد، که حداکثر تا ۴۸ ساعت از شروع زخم آفتی، مراجعه کنند. پایه چسب

مقایسه با گروهی که از ژل بنزوکائین استفاده کردند، به طور قابل ملاحظه‌ای کاهش نشان داد (۱۰). استفاده از چسب مخاطی جهت درمان آفت دهانی، در تحقیقات انجام شده، هم به عنوان یک سیستم دارورسانی و هم به عنوان یک درمان مستقل، مورد توجه قرار گرفته است.

در مطالعه‌ای که توسط مقدم‌نیا و همکاران (۱۳۷۹) انجام گرفت نوعی چسب مخاطی معرفی شد که می‌توانست تا مدتی در دهان باقی مانده و اثر تسکینی در ضایعات دهان داشته باشد (۱۴). در مورد استفاده از چسب مخاطی به عنوان یک درمان مستقل در بهبود زخم آفتی دهان در مطالعه Kutcher، از یک نوع چسب مخاطی با فرمولاسیون 2-octyl cyano acrylate در درمان آفت استفاده شده و مشخص شد که 2.O.C باعث کاهش قابل ملاحظه‌ای در میزان درد بیماران شده بود (۱۱).

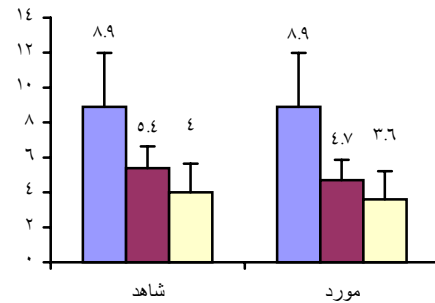
در مطالعه‌ای دیگر که توسط Ludlow و Kutcher (۲۰۰۰) انجام شد، نیز از 2.O.C به عنوان چسب بافتی در درمان زخم آفتی دهان، استفاده شد در این مطالعه مناطق تجمع زخم آفتی در افراد تحت درمان، کاهش قابل ملاحظه‌ای نشان دادند و زمان بهبودی نیز تا ۱/۹ روز کاهش یافت (۱۲).

در مطالعه‌ای که توسط Jasmin در سال ۱۹۹۳ بر روی کودکان مبتلا به زخم آفتی انجام شد نیز، میزان درد و مدت زمان بهبودی با استفاده از یک نوع سیانواکریلات به عنوان چسب مخاطی، به طور قابل ملاحظه‌ای کاهش یافت (۱۳).

در مطالعه حاضر، مشابه مطالعات فوق از چسب مخاطی به عنوان یک درمان مستقل (در گروه شاهد)، در درمان آفت دهانی استفاده شد و مدت زمان بهبودی و میزان درد در این بیماران تحت بررسی قرار گرفت، که بر طبق نتایج به دست آمده، هر دو پارامتر در این بیماران، کاهش واضحی را نشان دادند.

مزیت این مطالعه نسبت به مطالعات فوق الذکر استفاده از عناصر طبیعی در ساخت چسب مخاطی بود. در اکثر مطالعات انجام شده در زمینه استفاده از چسب مخاطی، ماده به کار رفته در تهیه چسب، سیانواکریلات بود، که تهیه این ماده مستلزم صرف هزینه بالا بوده و همچنین به عنوان یک ماده مصنوعی و شیمیایی مطرح می‌شود، که ساخت آن در کشور ما، با محدودیت زیادی مواجه خواهد

مدت زمان بهبودی بعد از درمان ■ مدت زمان بهبودی قبل از درمان ■ مدت زمان رسیدن به بی‌دردی ■



### نمودار ۱. مقایسه مدت زمان بهبودی و مدت زمان رسیدن به

#### بیدردی در دو گروه درمانی

همچنین مدت زمان بهبودی، در افراد مورد، کوتاهتر از افراد شاهد بود. ولی اختلاف آنها از نظر آماری معنی دار نبود. مدت زمان بهبودی در افراد مورد مطالعه بعد از درمان، کوتاهتر از، قبل از درمان بود. این اختلاف از نظر آماری معنی دار بود (نمودار ۱) ( $p=0/000$ ). نتیجه معاینات زخم آفتی در روزهای اول و سوم و پنجم بعد از درمان با چسب مخاطی در جدول ۱ عنوان شده است.

### بحث

جهت درمان موضعی ضایعات دهانی و یا بی‌حسی‌های موضعی انساج دهانی، از سیستم‌های دارورسانی مختلفی مثل انواع ژلها، کرمها و پمادها استفاده شده است. از آنجاییکه مدت زمان چسبندگی این سیستم‌های دارورسانی به مخاط دهان کوتاه است، در مطالعات جدیدتر، استفاده از یک نوع حامل با عنوان چسب مخاطی، مورد بررسی قرار گرفته، که به علت تماس طولانی‌تر آن با ضایعات دهانی و چسبندگی بیشتر آن به بافت مخاطی دهان، مورد توجه واقع شده است.

در مطالعه Michele (۲۰۰۱) از چسب مخاطی به عنوان یک سیستم دارورسانی، جهت ایجاد بی‌حسی موضعی قبل از عمل جرمگیری استفاده شد. چسب مخاطی حاوی لیدوکائین بوده و با یک ژل حاوی بنزوکائین مقایسه شد. میزان درد در طول جرمگیری در گروهی که از چسب مخاطی حاوی لیدوکائین استفاده کردند، در

۱۲) و یا به علت تحریکات مکانیکی و شیمیائی (۱۲) می‌باشد، بنابراین می‌توان گفت که استفاده از چسب مخاطی به عنوان یک عامل پوشاننده و محافظت کننده، می‌تواند باعث بی‌دردی زودرس و تسریع مدت زمان بهبودی در افراد مبتلا به آفت دهانی شود.

### تقدیر و تشکر

بدین وسیله از کارکنان محترم شرکت داروسازی ایران داروی تهران و خانم‌ها ماریا شمس و مریم ذاکر عباسیان و سایر پرسنل محترم بخش فارماکولوژی دانشگاه علوم پزشکی بابل، کمال تشکر و امتنان را دارد.

بود. اما در مطالعه حاضر مواد به کار رفته در چسب مخاطی، در طب سنتی کشور ما موجود بوده و به راحتی قابل دسترسی می‌باشد و به علت طبیعی بودن، سازگاری بیشتری با مخاط دهان خواهد داشت.

در این مطالعه چسب مخاطی به عنوان یک سیستم دارورسانی هم به کار برده شده است (در گروه مورد). از آنجاییکه اختلاف معنی داری در کاهش میزان درد و تسریع مدت زمان بهبودی، بین دو گروه درمانی مشاهده نشد، بنابراین، چسب مخاطی با فرمول طبیعی به تنهایی و نه به عنوان یک سیستم دارورسانی حاوی استروئید یا سایر داروها در درمان آفت دهان مؤثر می‌باشد. از آنجاییکه درد زخم آفتی معمولاً به علت عفونت ثانویه (۱۳) و

\*\*\*\*\*

### References

1. Lynch MA, Brightman VJ, Greenberg MS. Burket's oral medicine, diagnosis and treatment, 9th ed. Philadelphia, J B Lippin Cott Co 1994; pp: 26-9.
2. Matthews RW, Scully CM, Levers BG, et al. Clinical evaluation of benzydamine, chlorhexidine, and placebo mouthwashes in the management of recurrent aphthous stomatitis. Oral Surg Oral Med Oral Pathol 1987; 63 (2): 189-91.
3. Donatsky O, Worsaae N, Schiodt M, Johnsen T. Effect of zendum toothpaste on recurrent aphthous stomatitis. Scand J Dent 1983; 91 (5): 376-80.
4. Hunter L, Addy M. Chlorhexidine gluconate mouthwash in the management of minor aphthous ulceration. A double-blind, placebo-controlled cross-over trial. Br Dent J 1987; 162 (3): 106-10.
5. Binnie WH, Curro FA, Khandwala A, Van Inwegan RG. Amlexanox oral paste: a novel treatment that accelerates the healing of aphthous ulcers. Compend Contin Educ Dent 1997; 18 (11): 1116-18.
6. Taylor LJ, Walker DM, Bagg J. A clinical trial of prostaglandin E2 in recurrent aphthous ulceration. Br Dent J 1993; 175 (4): 125-9.
7. Houtp MI, Heins P, Lamster I, Stone C, Wolff MS. An evaluation of intraoral lidocaine patches in reducing needle-insertion pain. Compend Contin Educ Dent 1997; 18(4): 309-10, 312-14, 316.
8. Svensson P, Petersen JK. Anesthetic effect of EMLA occluded with orahesive oral bandage on oral mucosa. A placebo-controlled study. Anesth Prog 1992; 39(3): 70-82.
9. Hersh EV, Houtp MI, Cooper SA, et al. Analgesic efficacy and safety of an intraoral lidocaine patch. J Am Dent Asso 1996; 127(11): 1626-34.
10. Michele P, et al. Evaluation of a transoral delivery system for topical anesthesia. JADA 2001; 132: 1714-19.

11. Kutcher MJ, et al. Evaluation of a bioadhesive device for the management of aphthous ulcers. J AM Dent Assoc 2001; 132(3): 368-76.
12. Ludlow JB, Kutcher MJ, Samuelson A. Intra oral digital imaging documenting recurrent aphthous ulcer healing in 2-octyl cyano acrylate versus sham-treated lesions. Oral Surg Oral Med Oral Pathol Oral Radiol Endod 2000; 89(4): 425-31.
13. Jasmin JR, Muller-Giamarchi M. Local treatment of minor aphthous ulceration in children. ASDC J Dent Child 1999; 60(1): 26-8.

۱۴. مقدم نیاعا، کاووسی ا، دلیری همپاع. فرمولاسیون زیست چسب مخاطی آلوم (زاج سفید) و ارزیابی بالینی آن. مجله دانشگاه علوم پزشکی کرمان ۱۳۷۹: (۳) ۷: ۱۵۱-۱۴۵.