

روش نوین بازسازی هیپوپلازی مادرزادی Alar بینی بوسیله Composite گوش

دکتر محمد خاکزاد*

استادیار گروه جراحی دانشگاه علوم پزشکی بابل

سابقه و هدف: نقص‌های مادرزادی در ساختمان بینی یکی از مهمترین عوامل بدشکلی صورت و نقص زیبایی محسوب می‌گردد. Alar همواره یکی از مشکل‌ترین محلها برای ترمیم در صورت بوده و شکست درمانی در آن زیاد است. این مطالعه به اصلاح نقص هیپوپلاستیک alar بینی که دوبار تحت عمل جراحی قرار گرفته و با شکست درمانی همراه بوده است را گزارش می‌کند.

گزارش مورد: دختر ۱۹ ساله‌ای که با هیپوپلازی alar چپ بینی مراجعه کرده و دوبار با استفاده از composite graft تحت عمل جراحی قرار گرفته بود، بعلت مناسب نبودن اندازه گرفت و اشکال در تکنیک عمل منجر به شکست درمانی شده بود. بیمار برای بارسوم با استفاده از گرفت مناسب از گوش و با تکنیک مناسب تحت عمل جراحی قرار گرفت و این نقص در حد خوب و قابل قبولی اصلاح گردید.

نتیجه‌گیری: بازسازی هیپوپلازی مادرزادی alar نیاز به برنامه ریزی و اصلاح دقیق دارد. توصیه می‌شود که جهت جلوگیری از شکست درمانی و برقراری آناتومی صحیح از این روش جراحی استفاده شود.
واژه‌های کلیدی: هیپوپلازی بینی، بازسازی، گرفت گوش، نقایص مادرزادی بینی.

مقدمه

آن تشکیل نشده بود با استفاده از composite graft گوش از ناحیه Helix گزارش می‌شود.

گزارش مورد

بیمار خانم ۱۹ ساله اهل بابل می‌باشد که بعلت هیپوپلازی مادرزادی alar در طرف چپ بینی خود در خرداد ماه ۱۳۷۹ به درمانگاه جراحی ترمیمی بیمارستان شهید بهشتی بابل مراجعه نمود. دوبار برای ترمیم این نقص به مرکز جراحی ترمیمی گوش و حلق و بینی مراجعه کرده و تحت عمل جراحی با composite graft گوش قرار گرفت و هر دو بار نیز با شکست درمانی مواجه شد. در آن

نقائص مادرزادی بینی یکی از عوامل ایجاد بدشکلی و نقص زیبایی در صورت می‌باشد که بیماران برای برگرداندن زیبایی خود به کلینیک جراحی ترمیمی مراجعه می‌کنند. شیوع هیپوپلازی مادرزادی alar بینی (ناحیه‌ای که در طرفین نوک بینی قرار دارد) بسیار کم است. Kobayashi و همکارانش ۸ مورد از آن را گزارش کردند (۱). برای ترمیم نقص هیپوپلاستیک بینی از روشهای مختلفی می‌توان استفاده کرد (۱۰-۱). بهترین نسج برای بازسازی alar بینی نسج composite گوش می‌باشد که از نظر رنگ و بافت پوست و غضروف موجود در دو لایه پوست شبیه alar بینی می‌باشد (۱۲). در این مقاله ترمیم یک مورد بینی هیپوپلاستیک که قسمتی از alar در

flap با استفاده از تکنیک میکرو واسکولار بصورت Composite جهت اصلاح کمبود alar بینی منتقل کرده‌اند (۱۰ و ۹).
روش دوم نیز انتقال قسمتی از گوش بصورت composite graft است (۱۰ و ۱). انتقال قسمتی از گوش برای ترمیم بینی بصورت Free flap و یا Island flap از نظر تکنیکی مشکل بوده و در تمام مراکز امکان پذیر نیست ولی composite graft روش ساده‌ای است که در همه مراکز می‌تواند مورد استفاده قرار گیرد، اما کمپوزیت گرفت از نظر مقدار محدودیت دارد.

در مطالعات مختلف این محدودیت‌ها متفاوت است و بین ۱/۵-۱ سانتی‌متر گزارش شده است، بیش از یک سانتی‌متر همراه با جمع‌شدگی بود و احتمال نگرگرفتن گرفت وجود دارد (۱۱) زیرا که composite graft در اندازه بیش از یک سانتی‌متر بعلت نداشتن خونرسانی خوب با نکروز و شکست عمل جراحی همراه است در روش پیشنهادی ما گرچه اندازه graft بزرگتر است (بیش از ۱/۵ سانتی‌متر) ولی بعلت قرار دادن قسمتی از گرفت در بین شیار alar خونرسانی بخوبی انجام شده و نکروز اتفاق نمی‌افتد. در این بیمار چون نقص مادرزادی alar زیاد بوده و اندازه گرفت بیش از ۱/۵ سانتی‌متر بوده است علت عدم موفقیت دو عمل قبلی نیز ممکنست بهمین دلیل باشد. باتوجه به آناتومی بینی این بیمار، یک شکاف در ناحیه alar groove بینی داده شد و قسمتی از گرفت Helix گوش در بین لبول alar و کنار خارجی بینی قرار گرفت و این تکنیک امکان گرفتن گرفت به اندازه ۲×۱ سانتی‌متر را بوجود آورد و از نظر زیبایی نیز امکان اینکه لبول alar در محل مناسب قرار داده شود نیز ایجاد گردید. بنابراین پیشنهاد می‌شود که در ترمیم alar، بینی بطور دقیق بررسی و محل کمبود بخصوص در هیپوپلازیهای بینی دقیقاً مشخص شده و گرفت تکنیک فوق در محل مناسب قرار داده شود تا هم از نظر زیبایی و هم از نظر مقدار گرفت با مشکل مواجه نگردد.

تقدیر و تشکر

از پرسنل محترم بخش جراحی پلاستیک بیمارستان شهید بهشتی و از آقای دکتر محمدرضا حسنجانی روشن قدردانی می‌شود.

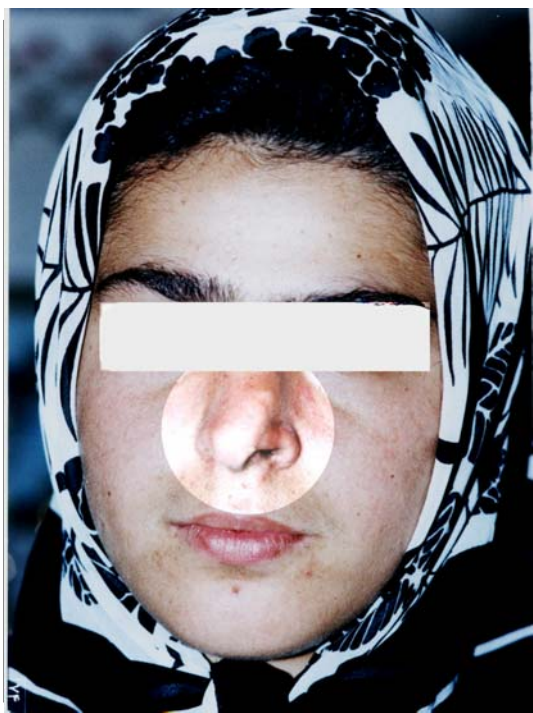روشها گرفت کمپوزیت در محل نقص آناتومیکی بدون توجه به آناتومی صحیح alar بینی قرار داده شده بود (شکل ۲ و ۱).
در روش جدید برای ترمیم این نقص با استفاده از Helix گوش بصورت composite graft گوش تحت عمل جراحی قرار گرفت. ابتدا یک شکاف مورب در ناحیه alar groove در محل مناسب داده شد و لبول بینی بطرف پائین کشیده شد و سپس گرفتگی که قبلاً از ناحیه Helix گوش برداشته شده بود بصورت مناسب طراحی و در محل آناتومیکی نقص مادرزادی و شکاف ایجاد شده قرار داده شد و ترمیم بوسیله نخ بخیه ویکریل ۵ صفر در ناحیه مخاط داخلی و نایلون ۵ صفر در ناحیه پوست انجام گردید. بیمار تا یک ماه بعد از عمل تحت مراقبت بوده و زخمها کاملاً بهبود یافته و این نقص اصلاح گردید (شکل ۳ و ۴).

بحث

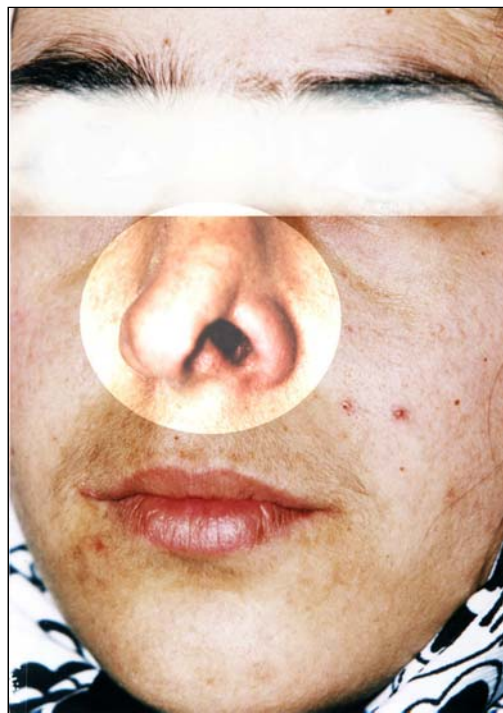
زیبائی صورت از اهمیت خاصی برخوردار بوده و افراد با نقص زیبایی صورت چه بصورت مادرزادی یا تروماتیک از اجتماع دوری کرده و ایجاد مسائل روانی و اجتماعی برای خود و جامعه می‌نمایند، اصلاح نقص alar بینی چه بصورت مادرزادی و یا تروماتیک یکی از مشکلترین ترمیم‌های بینی می‌باشد (۳).

روشهای متعددی برای اصلاح نقص alar وجود دارد که می‌توان از آن استفاده کرد (۱۰-۱). Raulo و همکاران در سال ۹۴-۱۹۹۳ در یک مطالعه و Boyd و همکارانش در مطالعه دیگری در سال ۲۰۰۰ از Flap پیشانی و Svedman در سال ۱۹۹۰ از فلپ گونه‌ای و Jourdain در سال ۲۰۰۰ از فلپ تمپورال همراه با فلپ فرونتال استفاده کرده‌اند (۷-۴). بهترین نسج برای جایگزینی alar نسج Helix گوش می‌باشد (۱۰ و ۲). استفاده از Helix به سه روش امکان پذیر است.

Bakhach و همکاران در سال ۱۹۹۹ قسمتی از Helix را بصورت فلپ جزیره‌ای روی شریان تمپورال سطحی به بینی منتقل کرده است (۸). در یک مطالعه Tanaka در سال ۱۹۹۳ و در مطالعه دیگری Shanaq در سال ۱۹۸۹ قسمتی از Helix را بصورت Free



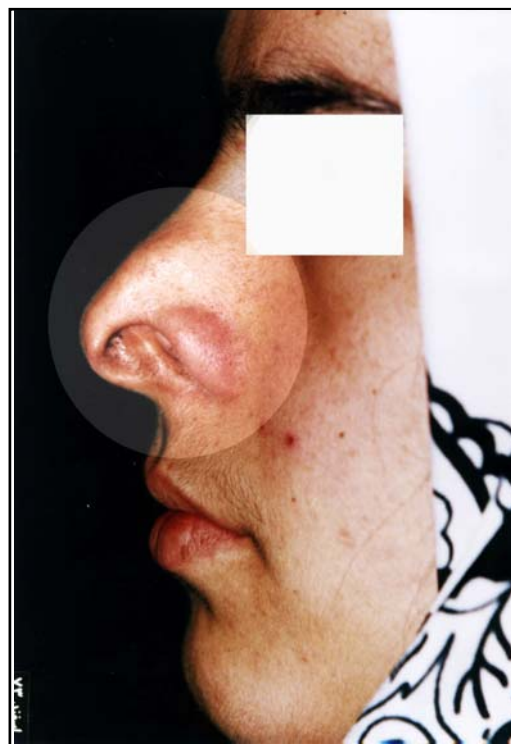شکل ۲. تصویر رخ بیمار بعد از عمل



شکل ۱. تصویر رخ بیمار قبل از عمل



شکل ۴. تصویر نیم رخ بیمار بعد از عمل



شکل ۳. تصویر نیم رخ بیمار قبل از عمل

References

1. Kobayashi S, Haramoto U, Qhmoi K. Correction of the hypoplastic nasal alar using an auricular compsite graft. *Ann Plast Surg* 1996; 37(5): 490-4.
2. Raghavan U, Jones NS. Use of auricular composite graft in nasal reconstruction. *J laryngol* 2001; 115(11): 885-93.
3. Eichhorn K, Ponitzsch I, Havstein UF. Combination of an island advancement flap and a composite graft for reconstruction of the nasolabial defect: *Dermatol Surg* 1997; 23(11): 1071-3.
4. Raulo Y, Baruch J. Nasal reconstruction by frontal flaps: *Chirurgie* 1993-94; 119(9): 493-6.
5. Boyd CM, Baker SR, Fader DJ, et al. The forehead flap for nasal reconstruction. *Arch Dermatol* 2000; 136(11): 1365-70.
6. Svedman P. Advancement flaps for alar reconstruction. *Ann Plast Surg* 1990; 25(6): 502-7.
7. Jourdain A, Darsonvad V, Laccurreye L, et al. Indications for the schmid-meyer frontal – temporal flap nasal reconstruction four clinical cases. *Ann Chir Plast Esthet* 2000; 45(1): 24-30.
8. Bakhach J, Conde A, Demiri E, et al. The reverse auricular flap: a new flap for nose reconstruction. *Plast R econstr Surg* 1999; 104(5): 1280-8.
10. Tanaka Y, Tajima S, Tsujiguchi K, et al. Microvascular reconstruction of nose and ear defects composite auricular free flaps. *Ann Plast Surg* 1993; 31(4): 298-302.
11. Shanaq SM, Dinh TA, Spira M, et al. Nasal alar reconstruction with an ear helix free flap. *J Reconstr Microsurg* 1989; 5(1): 63-7.
11. Barton FE, Byrd HS. Acquired deformities of the nose. *Mc Carthy Plastic Surgery*. WB Saunders Co 1990; 3: 1924-2008.