

گزارش ۱۰ مورد تیروتوکسیکوز با تظاهرات غیر معمول

دکتر صدیف درویش مقدم*

استادیار گروه داخلی دانشگاه علوم پزشکی کرمان

سابقه و هدف: تشخیص پرکاری تیروئید و از جمله بیماری گریوز در حضور علائم کلاسیک آن کار دشواری نیست. اما در پاره‌ای از موارد تظاهر بیماری بصورت غیرمعمول می‌باشد، بطوریکه تشخیص نهایی بالینی اهمیت می‌یابد. **گزارش موارد:** در این گزارش ۱۰ بیمار مبتلا به تیروتوکسیکوز با تظاهر غیرمعمول مورد بررسی قرار گرفتند که شش نفر مرد و بقیه زن بودند. محدوده سنی آنان ۶۸-۱۷ سال با میانگین ۴۸/۲ بود. فراوانی علائم غیرمعمول عبارت بود از خارش منتشر در غیاب بیماری پوستی (۳مورد)، استفراغ و بی‌اشتهایی (۲ مورد)، فلج هیپوکالمیک (۲ مورد)، دیسفاژی توام با آسپراسیون مکرر ریوی (۱مورد)، میکسدم پره‌تیبیال (۱مورد) و یافته Means Lerman scratch (۱مورد). فاصله زمانی بین شروع علائم تا تعیین تشخیص نهایی از ۱۰ تا ۱۲۰ روز متفاوت بود. در آزمایشات عملکرد تیروئید افزایش هورمون و پرکاری در تمام بیماران وجود داشت. در ادامه بررسی بیماری زمینه‌ای یافت نشد. تمام علائم بجز یک مورد میکسدم پره‌تیبیال و دو مورد اگزوفتالمی پس از درمان با داروهای ضد تیروئید برطرف گردید. در طی دوره درمانی ۱۸ ماهه عارضه‌ای مشاهده نشد. پس از قطع دارو بیماری در سه مورد برگشت نمود.

نتیجه‌گیری: با توجه به تظاهرات مختلف تیروتوکسیکوز، در تشخیص افتراقی بیماران با علائم گوارشی، قلبی، جلدی و عضلانی اسکلتی بویژه در سنین بالاتر بایستی این بیماری را در ذهن داشت. **واژه‌های کلیدی:** تیروتوکسیکوز، بیماری گریوز، تظاهرات غیرمعمول، دیسفاژی، خارش.

مقدمه

پرکاری تیروئید اغلب با تظاهرات شایع از قبیل کاهش وزن، ازدیاد اشتها، لرزش اندام، عدم تحمل گرما، افزایش تعریق، طپش قلب، تحریک پذیری عصبی و بویژه در بیماری گریوز با چشمان برآمده و بزرگی منتشر تیروئید خود را نشان می‌دهد (۱-۳). در بعضی موارد نشانه‌های غیرمعمول همچون خارش منتشر، استفراغ، بی‌اشتهایی و علائم قلبی بویژه در سن بالا ممکن است تظاهر غالب این بیماری باشند (۴و۵). در اینگونه موارد معمولاً تشخیص و درمان بیمار با تأخیر صورت می‌گیرد که ممکن است عواقب ناگواری را در پی داشته باشد.

گزارش موارد

در این مطالعه توصیفی اطلاعات مربوط به ده مورد بیمار مبتلا به پرکاری تیروئید، با تظاهر غیرمعمول طی سالهای ۷۶-۱۳۷۳ جمع‌آوری گردید. تشخیص بیماری براساس یافته‌های بالینی، رد سایر بیماری‌ها، آزمایشات عملکرد تیروئید و پاسخ به درمان با داروهای ضد تیروئید قطعی گردید. بررسی‌های انجام شده قبل از تشخیص پرکاری تیروئید جهت اثبات یا رد سایر بیماری‌ها، شامل آزمایشات خون و ادرار (۸مورد)، رادیوگرافی قفسه صدری (۸مورد)، سونوگرافی شکم (۶مورد)، نوار قلب (۸مورد)، اکوکاردیوگرافی (۲مورد) و آندوسکوپی گوارش فوقانی (۲مورد) بوده است. ۸ بیمار

طحال، تغییرات ناخن، اکروپاکی و اختلال عادت ماهیانه در هیچیک از بیماران وجود نداشت. فاصله زمانی بین شروع علائم تا تشخیص نهایی بجز در دو مورد فلج حاد هیپوکالمیک که کمتر از ۱۰ روز بود، و بقیه ۱۲۰-۳۰ روز بوده است.

علائم بیماران پس از درمان با داروهای ضد تیروئید به روش های متداول (۹-۶) فروکش نمود و در پیگیری های بعدی بجز اگزوفتالمی در دو مورد و میکسدم پره تیپال در یک مورد، سایر علائم برطرف گردید. رژیم دارویی به مدت ۲۰-۱۸ ماه ادامه یافت و عارضه دارویی مشاهده نشد. پس از قطع درمان، بیمای در سه مورد برگشت نمود که جهت یک نفر از آنان ید رادیواکتیو تجویز شد و دو مورد دیگر تحت عمل جراحی تیروئیدکتومی ناکامل قرار گرفتند.

بحث

بیماری گریوز اغلب در دهه سوم و چهارم با شیوع بیشتری در زنان نسبت به مردان تظاهر می نماید (۷). تشخیص این بیماری و سایر موارد پرکاری تیروئید در حضور علائم کلاسیک آنها کار دشواری نیست، اما در پاره ای از موارد بویژه در سنین بالا نشانه یا یافته غالب از تظاهرات غیرمعمول تشخیص بیماری را در مراحل اول دشوار می سازد. متوسط تأخیر تشخیصی در اینگونه موارد در یک بری یک سال گزارش شده است (۴). این زمان در مطالعه حاضر حدود ۳ ماه می باشد.

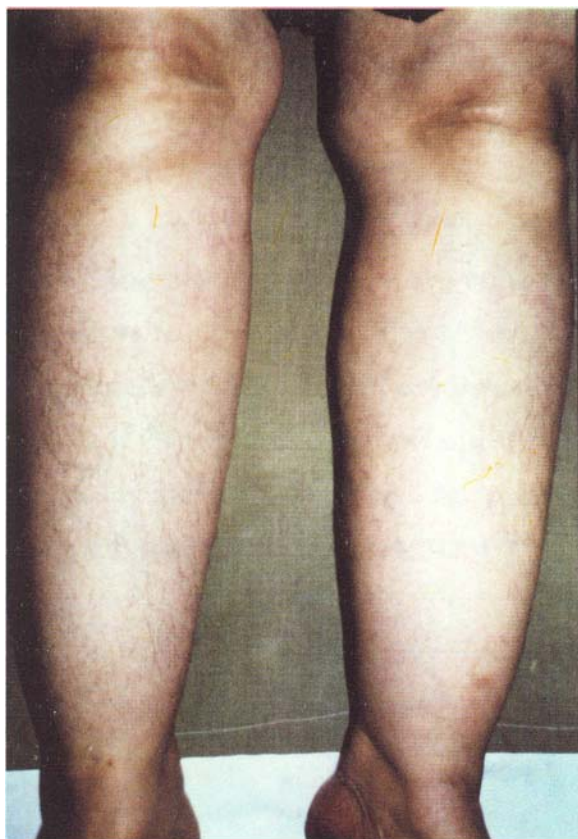در یک بررسی که توسط Williams (۱۰) روی ۲۴۷ بیمار مبتلا به تیروتوکسیکوز صورت گرفته است میزان بروز علائم غیرشایع عبارتند از: اسهال (۲۳٪)، بیوست (۴٪)، بی اشتهایی (۹٪)، فیبریلاسیون دهلیزی (۱۰٪) و افزایش وزن (۲٪)، بنا به اعتقاد Levy کاهش وزن در ۸۰٪ افراد مسن و در ۴۰-۵۰٪ افراد جوان دیده می شود. ۲۰٪ از جوانان ممکن است افزایش وزن نشان دهند (۱). در یک بررسی جامع دیگر که توسط Davis روی ۸۵ بیمار مبتلا به تیروتوکسیکوز در سن بالای ۶۰ سال صورت گرفت. کاهش وزن (۷۶٪)، بی اشتهایی (۳۶٪)، کاهش وزن توام با بی اشتهایی و بیوست (۱۴٪)، اسهال (۲۴٪)، دیسفاژی (۱۱٪)، نبض کمتر از ۱۰۰ در دقیقه (۴۲٪)، فیبریلاسیون دهلیزی (۳۹٪) و علامت Means-Lerman در سه مورد. تغییرات چشمی شامل تأخیر پلک ۳۵٪.

تحت درمان های دارویی غیرمرتبط، ۳ مورد بستری در بیمارستان بدون تشخیص نهایی، یک مورد تحت عمل جراحی برداشت کیسه صفرا و آپاندیس بدون وجود زمینه مرضی و یک مورد با اسپیراسیون مکرر ریوی تحت درمان با انواع آنتی بیوتیک قرار گرفته بود. هیچ یک از بررسی های فوق، بیماری مرتبط با عضو مورد بررسی را نشان نداده بود.

آزمایشات عملکرد تیروئید در تمام بیماران افزایش واضح را نشان می داد. اسکن تیروئید با تکنسیون در سه مورد انجام شد، در دو مورد بزرگی منتشر و در یک مورد گواتر زیر جناغ تأیید شد. اندازه گیری جذب ید رادیواکتیو در هیچیک از بیماران انجام نشد. در بررسی آسیب شناسی میکسدم پره تیپال تأیید گردید. بیماری زمینه ای یا همراه از جمله دیابت قندی، بدخیمی، اختلالات عصبی، میوپاتی ناشی از سایر علل، میوزیت اختلال الکترولیتی بجز کمبود پتاسیم، نارسایی کلیه، بیماری قلب، بیماری کبد و دستگاه گوارش، زمینه آلرژی، بیماری مزمن ریه، کم خونی و بیماری های جلدی را نشان نداد.

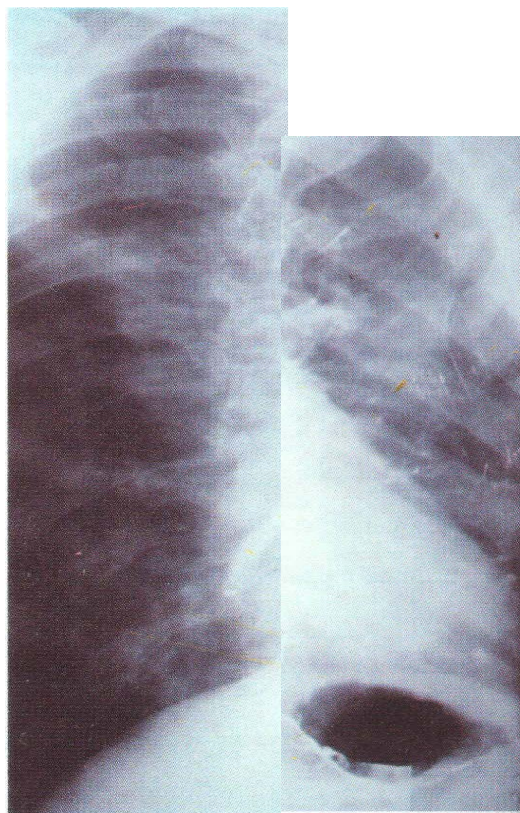
شش مورد از بیماران مرد و بقیه زن بودند. محدوده سنی آنان ۶۸-۱۷ سال با میانگین ۴۸/۲ بود. قبل از تشخیص نهایی، ۸ مورد از بیماران مراجعات مکرر داشتند که از روش های تشخیصی و درمانی متفاوتی جهت آنان استفاده شده بود. در بررسی علائم حیاتی، تب و فشار خون بالا وجود نداشت. بیشترین یافته ها شامل تیروئید بزرگ، کاهش وزن، خستگی زودرس، لرزش اندام، افزایش ضربان قلب (هر کدام ۶ مورد)، اگزوفتالمی (۴ مورد)، تعریق و عدم تحمل به گرما (۳ مورد) بوده است. از تظاهرات غیرمعمول که شکایت اصلی و علت مراجعه بیماران نیز بوده، خارش منتشر بدون ضایعه پوستی (۳ مورد) بوده است. استفراغ و بی اشتهایی (۳ مورد)، فلج حاد هیپوکالمیک (۲ مورد)، ضعف عضلات پروگزیمال (۲ مورد)، دیسفاژی توأم با اسپیراسیون ریوی (۱ مورد)، میکسدم پره تیپال (۱ مورد) یافته Means-Lerman Scratch (۱ مورد) وجود داشت. تصاویر ۱ و ۲ بترتیب اسپیراسیون ریوی در بلع ماده حاجب و میکسدم پره تیپال را در دو بیمار نشان می دهند.

بحران تیروئید، نارسایی قلبی، تغییرات چشمی پیشرفته، تیروئید گرهی و بروئی، اسهال، بیوست، بزرگی غدد لنفاوی، بزرگی



شکل ۲. میگسدم پره تیبیال در خانم ۵۸ ساله مبتلا به تیروتوکسیکوز

حدود بیمار می‌باشد، در اینجا نیز ۴ مورد گواتر بزرگ، ۲ مورد تیروئید قابل لمس، سه مورد تیروئید غیر قابل لمس و یک مورد گواتر زیر جناغ وجود داشته است. سه مورد از بیماران حاضر با شکایت اصلی خارش مراجعه کرده بودند که علیرغم بررسی‌های مختلف بیماری زمینه‌ای دیگری نداشتند. خارش مقاوم به درمان که گاهی تنها علامت بیماری می‌باشد در تیروتوکسیکوز گزارش شده است (۵). در بررسی Davis و Williams وجود این علامت ذکر نشده است (۴ و ۱۰). در بررسی حاضر ۳ مورد از بیماران دچار استفراغ طولانی همراه با بی‌اشتهایی و کاهش وزن بودند. اگرچه در بعضی منابع همراهی استفراغ با تیروتوکسیکوز ذکر گردیده است (۸ و ۱۱) اما در



شکل ۱. آسپیراسیون ریوی در بلع ماده حاجب در مرد ۶۲ ساله مبتلا به تیروتوکسیکوز

خیرگی ۲۳٪، آگروفتامی خفیف ۸٪ و معاینه طبیعی ۴۳٪ بوده است (۴). در گروه بیماران مورد بررسی ویلیامز (۱۰) تغییرات چشمی در ۷۱٪ گزارش شده است. علائم چشمی پیشرفته معمولاً در سنین بالا دیده نمی‌شود (۱). در مطالعه حاضر آگروفتامی در ۴ مورد مشاهده شد که هیچ‌یک از آنان پیشرفته نبود، متوسط سن این افراد ۵۱ سال بود. در بررسی Davis ۱۲٪ بیماران تیروئید قابل لمس و ۲۵٪ تیروئید قابل لمس بدون گواتر داشتند (۴). اگر چه در مطالعه ویلیامز (۱۰) وجود گواتر در ۱۰۰٪ بیماران تیروتوکسیکوز گزارش شده است اما به اعتقاد Larsen (۷) ۳٪ از مجموعه بیماران و ۲۰٪ افراد مسن فاقد گواتر می‌باشند. در بررسی Davis این رقم به ۳۷٪ افزایش یافته است (۴). در مطالعه حاضر اگر چه گزارش منحصر به تعداد

میکسدم پره تیبیال علامت نادر دیگری است که در ۱۰-۱٪ از بیماران گریوز گزارش شده است. همراهی این علامت با افتالموپاتی همیشگی بوده و ممکن است حتی پس از شروع درمان ضد تیروئید ظاهر شود (۱۳ و ۷ و ۵). در یک مورد از بیماران مورد مطالعه این علامت حدود ۶ ماه پس از درمان ظاهر شده است. میکسدم علاوه بر ناحیه قدامی ساق در نواحی دیگر مثل انگشتان، بازو، شانه، گردن و شکم نیز ممکنست ظاهر شود (۵ و ۱۴). Harvey وقوع افتالموپاتی و درموپاتی منتشر را در نواحی صورت، اندام فوقانی و تحتانی یک خانم ۴۵ ساله مبتلا به گریوز در فاصله دو ماه پس از شروع درمان با ید رادیواکتیو گزارش کرده است (۱۵).

تظاهرات پرکاری تیروئید متفاوت می‌باشد. در سنین پایین‌تر شکایات متعدد با تظاهرات معمول از خصوصیات بارز این بیماری است اما در سنین بالا تظاهرات غیر شایع و گاهی تک شکایتی از ویژگی‌های برجسته این بیماری می‌باشد. بنابراین در کنار سایر تشخیص‌های افتراقی از شکایات قلبی، گوارشی، اسکلتی و پوستی همواره بایستی پرکاری تیروئید را بخاطر داشت.

بررسی Davis (۴) و ویلیامز (۱۰) اشاره‌ای به این علامت نشده است. استفراغ مداوم نشانگر شدت تیروتوکسیکوز می‌باشد که در صورت عدم درمان ممکن است به پیدایش بحران تیروئید بیانجامد (۸).

دو مورد از بیماران کنونی دچار ضعف شدید عضلانی همراه با میوپاتی پروگزیمال اندامهای فوقانی و تحتانی بودند. در بررسی Davis ۳۹٪ از بیماران دچار ضعف عضلانی بودند که علاوه بر تیروتوکسیکوز بیماری‌های دیگر نظیر دیابت و سرطان نیز به همراه داشته‌اند (۴). همراهی میوپاتی پروگزیمال با بیماری گریوز در چند منبع دیگر نیز ذکر شده است (۱۳ و ۱۲ و ۸). وجود دیسفاژی توام با آسپیراسیون در یک مورد از بیماران، بعلت میوپاتی پیشرفته بود تا وجود گواتر زیر جناغی، زیرا پس از شروع درمان همزمان با بهبودی میوپاتی، دیسفاژی نیز برطرف گردید. فلج دوره‌ای همراه با بیماری گریوز سندرم نادری است که بیشتر در نژاد شرقی دیده می‌شود. برخلاف فلج دوره‌ای هیپوکالمیک عود این علامت پس از درمان هیپرتیروئیدسم دیده نمی‌شود (۱۳ و ۸). که با وضعیت دو بیمار ما نیز مطابقت داشته است.



References

1. Levy EG. Thyroid disease in the elderly. The medical clinics of north America 1991; 75: 151-67.
2. Surks MI, Ocampo E. Subclinical thyroid disease. The American journal of medicine 1996; 100: 217-23.
3. Taylor PK. Investigation of thyrotoxicosis. Clinical endocrinology 1995; 42: 309-13.
4. Davis PJ, Davis FB. Hyperthyroidism in patients over the age of 60 years. Medicine 1974; 53: 161-81.
5. Weismann K, Graham RM. Thyroid Disease. In rook textbook of dermatology. 6th ed. London, Blackwell science, 1998; pp: 624, 2706-7.
6. Cooper DS. Antithyroid drugs. Nejm 1984; 311: 1353-61.
7. Larsen PR, Ingbar SH. Grav's Disease. In williams textbook of endocrinology. 8 th ed. Philadelphia, WB saunders, 1992; pp: 419-37.
8. Mc Dougall R. Grav's Disease. The medical clinics of north America 1991; 75: 79-95.
9. Singer PA, Cooper DS, et al. Treatment guidelines for patients with hyperthyroidism and hypothyroidism. JAMA 1995; 273: 808-12.

10. Williams RH. Thiouracil treatment of thyrotoxicosis. J clin endocrinol 1946; 6: 1-22.
11. Lee M, Feldman M. Nausea and vomiting in sleisenger gastrointestinal disease. 6 th ed. Philadelphia, WB saunders, 1998; pp: 117-27.
12. Brick JB, Brick JF, et al. Musculoskeletal disorders in hormonal imbalance. Postgraduate medicine 1991; 90: 129-36.
13. Mc Kenzie JM, Zakarija M. Grav's disease. In degroot endocrinology. 3rd ed. Philadelphia, WB saunders, 1995; pp: 682-98.
14. Lazarus JH. Acute pretibial myxoedema, Grav's disease and radioiodine therapy. Clinical endocrinology 1995; 42: 661.
15. Harvey RD, Metcalfe RA, et al. Acute pretibial myxoedema following radioiodine therapy for thyrotoxic grav's disease. Clinical endocrinology 1995; 42: 657-60.