مجله دانشگاه علوم پزشکی بابل
سال ۱۳۹۹، دوره ۲۲، صفحه ۳۷۹-۳۷۶

گزارش یک مورد پانکراتیت حاد به عنوان عارضه تب تیفوئید

ساناز مهربانی (MD)[1*]

۱-مرکز تحقیقات بیماریهای غیرواگیر کودکان، پژوهشکده سلامت، دانشگاه علوم پزشکی بابل، بابل، ایران

دریافت: ۹۹/۲/۲۴، اصلاح: ۹۹/۵/۱۲، پذیرش: ۹۹/۵/۲۰

خلاصه

سابقه و هدف: تب تیفوئید می تواند عوارض متعددی داشته باشد، اما پانکراتیت عارضه نادر تب تیفوئید در کودکان می باشد. یک مورد تب تیفوئید با تظاهر پانکراتیت حاد گزارش می گردد.

گزارش مورد: دختر ۱۳ ساله ای با تب و درد شکم در ناحیه اطراف ناف به مدت یک هفته به بیمارستان کودکان امیرکلا ارجاع داده شد. بیمار استفراغ راجعه غیرصفراوی، غیر خونی و اسهال آبکی داشت که در طی بستری دیسانتری پیدا نمود. بیمار در مسافرت اخیر آب چشمه مصرف کرده بود. کشت مدفوع از نظر سالمونلا تیفی مثبت بود. نتایج اولیه تست ویدال شامل: TO: ۱/۸۰ و TH: ۱/۸۰ و بعد از یک هفته TO: ۱/۳۲۰ و TH: ۱/۳۲۰ بوده است. هیدروتراپی به همراه درمان با سفوتاکسیم (mg/kg ۵۰ به مدت ۱۴ روز) دیسانتری، تهوع و تب بیمار را بهبود بخشید. بعد از یک هفته، بیمار از درد شکم در ناحیه اطراف ناف، استفراغ و تندرنس در ناحیه اپی‌گاستریک شاکی شد. سطح لیپاز به U/L ۵۰۰ رسید و درد شکم بیمار افزایش یافت. سی تی اسکن اسپیرال شکم و لگن، کبد، طحال، کیسه صفرا و مجاری صفراوی را نرمال گزارش کرد. هر چند دم پانکراس هیپودنس و بزرگتر از نرمال بود. درمان پانکراتیت با هیدراتاسیون و پنتوپرازول داخل وریدی صورت گرفت. بعد از دو هفته بستری، بیمار بهبود و ترخیص گردید و در پیگیری بعد از چهار هفته، تست های آزمایشگاهی و معاینه سونوگرافی نرمال بود.

نتیجه گیری: با توجه به مورد گزارش شده، پانکراتیت باید در کودکان با تب تیفوئید و درد مداوم شکم در نظر گرفته شود.

واژه‌های کلیدی: تب تیفوئید، پانکراتیت، کودک.

مقدمه

تب تیفوئید، که در اثر باکتری های سالمونلا انتریکا سرووار تیفی ایجاد می شود، یکی از دلایل بیماری و مرگ و میر در کودکان است (۲و۱). این بیماری در کشورهای کم درآمد و متوسط رواج دارد و انسان تنها میزبان و منبع آن است (۲). علائم و نشانه های رایج آن شامل تب، بی اشتهایی، استفراغ، درد شکم، یبوست، اسهال، بزرگی کبد و طحال (۶-۳) است. پوکی استخوان، آبسه داخل شکمی، عفونت مجاری ادراری، پانکراتیت و مننژیت از تظاهرات خارج روده ای آن است (۸و۷). در کودکان مبتلا به تب تیفوئید، گزارش های کمی در مورد پانکراتیت وجود دارد (۱۱-۹). استاندارد طلایی تشخیص تب تیفوئید کشت مثبت مغز استخوان است، اما این تشخیص با کشت خون مثبت و مدفوع نیز تأیید می گردد (۱۲). پانکراتیت یک عارضه نادر در بین کودکان مبتلا به تب تیفوئید است (۱۰و۹). پانکراس ممکن است در مرحله دوم سپتی سمی تیفوئید درگیر شود (۱۳). مراقبت حمایتی از جمله مایع درمانی و سرکوب اسید معده از اصول مدیریت پانکراتیت حاد در کودکان می باشد (۱۴). در اینجا، یک مورد از تب تیفوئید با تظاهر پانکراتیت حاد گزارش می گردد.

گزارش مورد

این مطالعه توسط کمیته اخلاق دانشگاه علوم پزشکی بابل (IR.MUBABOL.HRI.REC.1399.093) تأیید شد و رضایتنامه آگاهانه از این بیمار و والدین او گرفته شد. دختر ۱۳ ساله ای با تب و درد شکم در ناحیه اطراف ناف به مدت یک هفته، به بیمارستان کودکان امیرکلا ارجاع داده شد. او استفراغ راجعه غیر صفراوی، غیر خونی و اسهال آبکی داشت در حالیکه در طی بستری دیسانتری پیدا نمود. وزن ۴۰ کیلوگرم بود، درد شکمی کولیکی داشت که در هنگام دفع مدفوع بدتر می شد. در سفر اخیر با خانواده اش آب چشمه مصرف کرده بود. علائم مشابهی در خواهرش گزارش شد. به علت تشخیص سرپایی گاستروانتریت باکتریایی، بیمار با قرص سفیکسیم ۴۰۰ میلی گرم در روز به مدت ۵ روز قبل از پذیرش تحت درمان قرار گرفت. قبل از بروز این علائم، بیمار هیچ بیماری مزمن و همچنین استفاده از هیچ دارو یا الکلی را گزارش نکرد. در زمان بستری، علائم حیاتی وی به شرح زیر بود: دمای بدن: ۳۸ ^{o}c، فشار خون: mmHg ۹۵/۷۰، ضربان نبض: ۹۵/ min، تعداد تنفس: ۱۶/ min و دچار کمبود آب بدن شد و درد دور ناف گزارش گردید. سایر معاینات نرمال بود. تست آزمایشگاهی نشان داد که CBC:WBC: ۶/۹×۱۰۳/µl، poly: ٪۵۹، lymph: ٪۳۸، ٪۱ mono: Hb:۱۲ g/dl، PLT: ۲۴۱×۱۰۳/µl، ESR: ۳۳ mm/h، mg/dl CRP: ۲۳ و WBC: ۸-۱۰، RBC: ۲-۳: Stool exam بود. پس از ۴۸ ساعت، کشت مدفوع از نظر سالمونلا تیفی که نسبت به سفوتاکسیم حساس بود مثبت اعلام شد. آزمایشات بیوشیمی نرمال و کشت خون منفی بود. نتایج اولیه تست ویدال شامل: TO: ۱/۸۰ و TH: ۱/۸۰ و بعد از یک هفته: TO: ۱/۳۲۰ و TH: ۱/۳۲۰ شد. هیدروتراپی به همراه درمان با سفوتاکسیم (۵۰ میلی گرم بر کیلوگرم به

*مسئول مقاله: دکتر ساناز مهربانی
آدرس: بابل، دانشگاه علوم پزشکی، بیمارستان کودکان امیرکلا، مرکز تحقیقات بیماریهای غیرواگیر کودکان. تلفن: ۰۱۱-۳۲۳۴۶۹۶۳
E-mail: mehrabanisanaz@gmail.com

[DOR: 20.1001.1.15614107.1399.22.1.52.4]
[DOI: 10.22088/jbums.22.1.376]

مدت ۱۴ روز) دیسانتری، تهوع و تب بیمار را بهبود بخشید. پس از گذشت یک هفته، بیمار از درد شکم در ناحیه دور ناف، استفراغ و تندرنس در ناحیه اپی‌گاستریک شاکی شد. نتایج آزمایشگاه شامل: AST: ۳۵ IU/L، ALT: ۲۵ IU/L، IU/L ALP: ۳۹۹، Amylase: ۱۸۱ U/L، Lipase: ۲۰۰ U/L، ۶/۶×۱۰۳/µl CBC:WBC:، poly: ٪۴۲، PLT: ۲۹۵×۱۰۳/ µl، Lymph: ٪۵۰، ٪۸ mono:، Hb: ۱۱/۷ g/dl بود. بعد از یک هفته کشت خون دوم دوباره منفی شد. سونوگرافی شکمی نرمال بود، در حالی که سطح لیپاز به ۵۰۰ واحد در لیتر (رنج نرمال: U/L ۶۰>) افزایش یافته و درد وی بدتر شد. سی تی اسکن اسپیرال شکم و لگن نشان داد که کبد، طحال، کیسه صفرا و مجاری صفراوی نرمال بودند. هر چند دم پانکراس هیپودنس و بزرگتر از نرمال بود (شکل ۱). درمان پانکراتیت با هیدراتاسیون و پنتوپرازول داخل وریدی (۱ میلی گرم بر کیلوگرم ، هر ۱۲ ساعت) انجام شد و علائم با این روش فروکش کرد. در روز چهاردهم بستری، بیمار به طور کامل بهبود یافت و از بیمارستان مرخص شد. علاوه بر آن، در طی ۴ هفته پیگیری، تست های آزمایشگاهی و معاینه سونوگرافی نرمال بود.

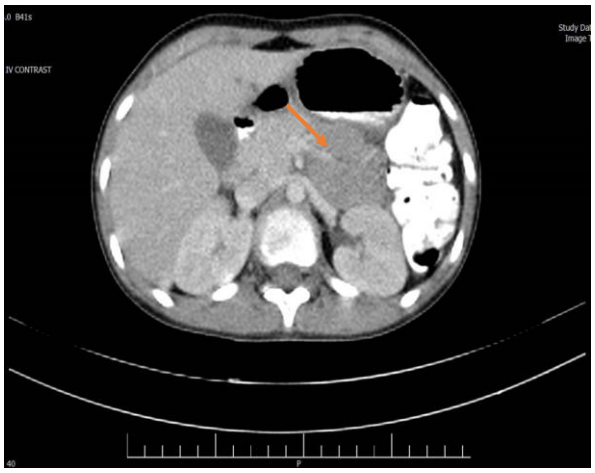

شکل ۱. سیتی اسکن شکمی نشان دهنده پانکراتیت (بزرگ شدن دم)

بحث و نتیجه گیری

در اینجا، یک دختر ۱۳ ساله با تب تیفوئید و تظاهر پانکراتیت حاد گزارش گردید. در موارد ابتلا به تب تیفوئید، ویژگی های پانکراتیت از ناهنجاری های بیولوژیکی گرفته تا آبسه های پانکراس متفاوت است (۷). پانکراتیت یک عارضه نادر در بین کودکان مبتلا به تب تیفوئید است (۱۰و۹). مورد ما ابتدا تظاهر تب و درد شکم در ناحیه اطراف ناف داشت. اگرچه پانکراتیت یکی از عوارض نادر تب تیفوئید است، اما Hermans و همکاران علائم بیولوژیکی پانکراتیت را در ۷ نفر از ۱۴ بزرگسال مبتلا به تب تیفوئید و علائم بالینی را در ۴ نفر از ۱۴ مورد گزارش دادند (۱۱). در مطالعه آنها، کبد و پانکراس دو محل شایع عارضه بودند (۱۱). قابل اطمینان ترین روش های تشخیصی تب تیفوئید، خون، مغز استخوان و کشت مدفوع است (۱۲). در بیمار ما کشت مدفوع برای سالمونلا تیفی مثبت بود. اگرچه در مورد تست ویدال اختلاف نظر وجود دارد، اما این تست به افزایش تیتر آنتی بادی ها بستگی دارد (۱۲). این افزایش تیتر در بیمار ما مشاهده گردید. پاتوژنز پانکراتیت به دنبال تب تیفوئید مشخص نیست، در حالیکه پیشینه نشان می دهد که سالمونلا تیفی را می توان در مایع صفراوی و یا در کشت های سنگ صفراوی یافت (۱۳). پانکراس ممکن است در مرحله دوم سپتیسمی تیفوئید (۱۳) درگیر شود. Asano و همکاران دختری ۴ ساله را گزارش کردند که با اسهال، تب، استفراغ و تندرنس منتشر در اطراف ناف به بیمارستان مراجعه کرده بود. سی تی اسکن بزرگ شدن تنه و دم پانکراس را نشان داد. کشت خون و مدفوع برای سالمونلا تیفی مثبت بود. پس از گذشت سه ماه، وی از بیمارستان مرخص شد و پیگیری تست آزمایشگاهی نرمال بود (۹). در بیمار ما سی تی اسکن نشان داد که دم پانکراس هیپودنس و بزرگتر از نرمال بود.

Roy و همکاران دختر ۵ ساله ای را گزارش کردند که مبتلا به پانکراتیت حاد به عنوان عارضه تب تیفوئید بود. وی به درمان محافظه کارانه و آنتی بیوتیکی پاسخ داد (۱۰). مراقبت حمایتی از جمله مایع درمانی و سرکوب اسید معده از اصول مدیریت پانکراتیت حاد در کودکان می باشد (۱۴). مورد ما دارای علائم و نشانه‌های پانکراتیت بوده و به درمان پانکراتیت، پاسخ داده است. وی پس از یک دوره درمان ۱۴ روزه مرخص شد و طی یک ماه پیگیری، تست‌های آزمایشگاهی و نتایج تصویربرداری او نرمال بود. پیش از این، هشت مورد پانکراتیت به دنبال تب تیفوئید گزارش شده بود که یکی از آنها دارای آبسه پانکراس بود (۲۱-۱۵و۱۳). از آنجا که آنزیم های پانکراس به طور روزمره بررسی نمی شوند، ممکن است برخی موارد از دست برود. در کشورهای در حال توسعه مانند ایران، پانکراتیت در کودکان مبتلا به تب تیفوئید باید در نظر گرفته شود.

تضاد منافع: نویسنده اعلام می کند که هیچ‌گونه تضاد منافعی وجود ندارد.

تقدیر و تشکر

بدینوسیله از همکاری کودک و والدینش تقدیر و تشکر می گردد.

[DOR: 20.1001.1.15614107.1399.22.1.52.4]
[DOI: 10.22088/jbums.22.1.376]

Acute Pancreatitis as A Complication of Typhoid Fever: A Case Report

S. Mehrabani (MD)*[1]

1.Non-Communicable Pediatric Disease Research Center, Health Research Institute, Babol University of Medical Sciences, Babol, I.R.Iran

J Babol Univ Med Sci; 22; 2020; PP: 376-379

Received: May 13rd 2020, Revised: Aug 2nd 2020, Accepted: Aug 10th 2020.

ABSTRACT

BACKGROUND AND OBJECTIVE: Typhoid fever could have a wide range of complications. Pancreatitis is a rare complication in children with typhoid fever. The aim of this case report is to describe a case of typhoid fever presented with acute pancreatitis (AP).

CASE REPORT: A 13-year-old girl with fever and abdominal pain around the umbilical region lasting one week was referred to the Amirkola Children's Hospital. She had recurrent non-bloody, non-biliary vomiting and watery diarrhea while she had dysentery during admission. She had drunk spring water in a recent trip. The stool culture was positive for Salmonella Typhi. The Widal test results were first: TO:1.80, TH:1.80 and after one week: TO:1.320, TH:1.320. Hydrotherapy along with treatment with cefotaxime (50mg/kg for 14 days) recovered the patient from dysentery, nausea and fever. After one week, she complained of periumbilical abdominal pain, vomiting and tenderness of epigastric region. Lipase level was elevated to 500 U/L and her pain became worse. Spiral abdominopelvic CT scan showed normal liver, spleen, gallbladder and bile ducts. However, the pancreas tail was hypodense and larger than normal. The pancreatitis was treated by hydration and intravenous pantoprazole. After two weeks of admission, she was discharged with remission, and the lab tests and ultrasound examination were normal within a 4-week follow-up.

CONCLUSION: According to this case report the pancreatitis should be considered in children with typhoid fever and persistent abdominal pain.

KEY WORDS: *Typhoid Fever, Pancreatitis, Child.*

Please cite this article as follows:

Mehrabani S. Acute Pancreatitis as A Complication of Typhoid Fever: A Case Report. J Babol Univ Med Sci. 2020; 22:376-9.

***Corresonding Author: S. Mehrabani (MD)**

Address: Non-Communicable Pediatric Disease Research Center, Amircola Children's Hospital, Babol University of Medical Sciences, Babol, I.R.Iran

Tel: +98 11 32346963

E-mail: mehrabanisanaz@gmail.com

[DOR: 20.1001.1.15614107.1399.22.1.52.4]

[DOI: 10.22088/jbums.22.1.376]

References

1.Prasad N, Jenkins AP, Naucukidi L, Rosa V, Sahu-Khan A, Kama M, et al. Epidemiology and risk factors for typhoid fever in Central Division, Fiji, 2014-2017: A case-control study. PLoS Negl Trop Dis. 2018;12(6):e0006571.

2.Mweu E, English M. Typhoid fever in children in Africa. Trop Med Int Health. 2008;13(4):532-40.

3.Walia M, Gaind R, Mehta R, Paul P, Aggarwal P, Kalaivani M. Current perspectives of enteric fever: a hospital-based study from India. Ann Trop Paediatr. 2005;25(3):161-74.

4.Nsutebu EF, Martins P, Adiogo D. Prevalence of typhoid fever in febrile patients with symptoms clinically compatible with typhoid fever in Cameroon. Trop Med Int Health. 2003;8(6):575-8.

5.Papaevangelou V, Syriopoulou V, Charissiadou A, Pangalis A, Mostrou G, Theodoridou M. Salmonella bacteraemia in a tertiary children's hospital. Scand J Infect Dis. 2004;36(8):547-51.

6.Ispahani P, Slack RC. Enteric fever and other extraintestinal salmonellosis in University Hospital, Nottingham, UK, between 1980 and 1997. Eur J Clin Microbiol Infect Dis. 2000;19(9):679-87.

7.Lambotte O, Debord T, Castagne C, Roue R. Unusual presentation of typhoid fever: cutaneous vasculitis, pancreatitis, and splenic abscess. J Infect. 2001;42(2):161-2.

8.Cohen JI, Bartlett JA, Corey GR. Extra-intestinal manifestations of salmonella infections. Medicine (Baltimore). 1987;66(5):349-88.

9.Asano T, Kuwabara K, Takagi A, Hatori T, Hamada H, Imai T, et al. Acute pancreatitis complicating typhoid fever in a 4-year-old girl. Pediatr Int. 2007;49(6):1004-6.

10.Roy S, Majumdar SD, Chakrabartty S, Chakravarti S. Typhoid fever with acute pancreatitis in a five-year-old child. J Pediat Infect Dis. 2018;13(03):240-1.

11.Hermans P, Gerard M, Laethem YV, de Wit S, Clumeck N. Pancreatic disturbances and typhoid fever. Scand J Infect Dis. 1991;23(2):201-5.

12.Mawazo A, Bwire GM, Matee MIN. Performance of Widal test and stool culture in the diagnosis of typhoid fever among suspected patients in Dar es Salaam, Tanzania. BMC Res Notes. 2019;12:316.

13.Hearne SE, Whigham TE, Brady CE. Pancreatitis and typhoid fever. Am J Med. 1989;86(4):471-3. Available from: https://www.sciencedirect.com/science/article/pii/0002934389903495?via%3Dihub

14.Husain SZ, Srinath AI. What's unique about acute pancreatitis in children: risk factors, diagnosis and management. Nat Rev Gastroenterol Hepatol. 2017;14(6):366-72.

15.Sédallian P, Monnet P, Brette R. A case of typhic pancreatitis. Lyon Med. 1947;177(22):432-4.

16.Monod-Broca P, Auzépy P, Lesourd G, Goumet C. Pancréatite aiguë typhique vérifiée opératoirement: Guérison [Acute typhoid pancreatitis surgically verified. Cure]. Mem Acad Chir (Paris). 1967;93(24):779-83.

17.Spay G, Savoye B, Rahimi N. Typhoïde et pancréatite, pancréatite typhique? A propos d'un cas [Typhoid and pancreatitis: typhic pancreatitis? Apropos of a case]. J Med Lyon. 1971;52(219):1741-2.

18.Kune GA, Coster D. Typhoid pancreatic abscess. Med J Aust. 1972;1(9):417-8.

19.Lemańczyk M, Kamińska E, Wejchert K. Zapalenie przydatków w przebiegu duru brzusznego u dziewczynki 13-letniej [Adnexitis in the course of typhoid fever in a 13-year-old girl]. Pediatr Pol. 1974;49(8):1027-8.

20. Russell IJ, Forgacs P, Geraci JE. Pancreatitis complicating typhoid fever. report of a case. JAMA. 1976;235(7):753-4.

21.Ginsburg C, Raffenne L. Fièvre typhoïde compliquée d'insuffisance rénale aiguë, de rhabdomyolyse et de pancréatite aiguë [Typhoid fevers complicated by acute renal failure, by rhabdomyolysis and by acute pancreatitis]. Rev Med Interne. 1989;10(3):279-80.

[DOR: 20.1001.1.15614107.1399.22.1.52.4]
[DOI: 10.22088/jbums.22.1.376]