

بررسی اثر عصاره هیدروالکلی دانه کرفس کوهی (*Kelussia Odoratisma Mozaffarian*) بر تغییرات هیستوپاتولوژیکی و اندازه قطر مفصلی در مدل تجربی آرتریت القا شده با Incomplete Freund's adjuvant در رت

سیده مهدیه حسینی لرگانی (GP)^۱، معصومه رشیدپور آقامحلی (GP)^۱، سهراب کاظمی (PhD)^۲، سید محمد حسینی (PhD)^۳،
محمود رفیعیان کویایی (PhD)^۴، فریده فیضی (PhD)^۵، علی اکبر مقدم نیا (Pharm D, PhD)^{۶*}

- ۱- کمیته تحقیقات دانشجویی، دانشگاه علوم پزشکی بابل، بابل، ایران
- ۲- مرکز تحقیقات سرطان، پژوهشکده سلامت، دانشگاه علوم پزشکی بابل، بابل، ایران
- ۳- گروه پاتولوژی، دانشگاه آزاد اسلامی واحد بابل، بابل، ایران
- ۴- مرکز تحقیقات گیاهان دارویی، دانشگاه علوم پزشکی شهرکرد، شهرکرد، ایران
- ۵- مرکز تحقیقات علوم اعصاب، پژوهشکده سلامت، دانشگاه علوم پزشکی بابل، بابل، ایران
- ۶- مرکز تحقیقات بیولوژی سلولی و مولکولی، پژوهشکده سلامت، دانشگاه علوم پزشکی بابل، بابل، ایران

دریافت: ۹۷/۱۰/۱۵، اصلاح: ۹۸/۱/۲۸، پذیرش: ۹۸/۲/۲۸

خلاصه

سابقه و هدف: آرتریت از جمله بیماریهای التهابی بوده که موجب مشکلات ناتوان کننده می شود، داروهای موجود دارای آثار جانبی فراوان هستند که کاربرد آنها را محدود می کند. گیاه کرفس کوهی به سبب داشتن ترکیباتی فلاونوییدی خاصیت ضدالتهابی دارد. لذا این مطالعه به منظور بررسی آثار ضد التهابی عصاره هیدروالکلی دانه کرفس کوهی در مدل تجربی آرتریت در رت انجام شد.

مواد و روش ها: در این مطالعه تجربی، ۴۶ رت نر نژاد Wistar به طور تصادفی به ۷ گروه شامل: گروههای کنترل سالم و بیمار، نرمال سالین، دریافت کننده هیدروکورتیزون و ۳ گروه تیمار شده با عصاره هیدروالکلی با دوزهای ۳۰۰ و ۵۰۰ و ۷۰۰ mg/kg تقسیم شدند. ابتدا دانه کرفس کوهی به روش خیساندن عصاره گیری شد، با تزریق ۰/۱ سی سی Incomplete Freund's adjuvant آرتریت القا شد و از روز پانزدهم عصاره کرفس کوهی به صورت داخل صفاقی تزریق شد. در روز آخر (سی و یکم)، از مفصل مچ پای آنها برای بررسی های هیستوپاتولوژیک لام تهیه و گروه ها مقایسه شدند.

یافته ها: طبق نتایج، دوزهای ۳۰۰، ۵۰۰ و ۷۰۰ میلی گرم بر کیلوگرم وزن رت عصاره هیدروالکلی باعث کاهش معنی دار قطر مفاصل نشد. در بررسی های هیستوپاتولوژیک گروه کنترل مثبت، التهاب زیرجلدی، تخریب و فیبروز غضروف و هیپرپلازی غضروف و تشکیل پانوس مشاهده شد که در گروه تحت درمان با دوزهای پایین و بالای عصاره، التهاب زیرجلدی کاهش یافت ($p < 0.05$).

نتیجه گیری: نتایج مطالعه نشان داد که عصاره هیدروالکلی کرفس کوهی التهاب زیرجلدی را کاهش می دهد اما اثر معنی داری بر روی قطر مفصل و سایر تغییرات هیستوپاتولوژیک و فاکتورهای ایمونولوژیک در آرتریت القا شده توسط IFA ندارد.

واژه های کلیدی: کرفس کوهی، آرتریت، التهاب، هیستوپاتولوژیک.

مقدمه

التهاب یک مکانیسم دفاعی ایمونولوژیک در پاسخ به آسیب های مکانیکال، سوختگی ها، عفونت های میکروبی، آلرژن ها و سایر محرک های مهلک می باشد و سیستم ایمنی را قادر می سازد تا بطور موثر محرک های مضر را دفع کند و فرآیند ترمیم آغاز گردد (۱ و ۲). وقایع پیچیده و میانجی های مختلفی در القا، حفظ یا تشدید واکنش های التهابی نقش دارند. عوامل موثر در التهاب ماکروفاژها از طریق آزادسازی فاکتورهای مانند نیتریک اکساید، میانجی های پروستاگلاندین و سایتوکین ها

می باشند. اثر عوامل ضدالتهابی به دلیل توانایی آنها در مهار تشکیل پروستاگلاندین توسط سیکلواکسیژنازها می باشد. سیتوکین ها نیز نقش حیاتی در روند التهاب دارند که از جمله مهم ترین سیتوکین های پیش التهابی $TNF-\alpha$ ، $IL-1\beta$ و $IL-6$ می باشند (۳ و ۴). از جمله بیماری های التهابی آرتریت می باشد که می تواند یک اثر گذرای عفونت باکتریایی و ویروسی یا یک شرایط ناتوان کننده مزمن باشد و بعنوان یک بیماری مزمن، میتواند منجر به زندگی بدون کیفیت، ناتوانی و مرگ زودرس

این مقاله حاصل پایان نامه مهدیه حسینی لرگانی دانشجوی رشته پزشکی و طرح تحقیقاتی به شماره ۹۲۳۶۵۵ دانشگاه علوم پزشکی بابل می باشد.

* مسئول مقاله: دکتر علی اکبر مقدم نیا

آدرس: بابل، دانشگاه علوم پزشکی، پژوهشکده سلامت، مرکز تحقیقات بیولوژی سلولی و مولکولی، تلفن: ۰۱۱-۳۲۱۹۹۵۹۶

ترکیبات شیمیایی و اثر ضد التهابی کرفس کوهی، لذا این مطالعه به منظور بررسی آثار ضد التهابی عصاره هیدروالکلی دانه کرفس کوهی در مدل تجربی آرتریت در رت انجام شد.

مواد و روش ها

این مطالعه تجربی-آزمایشگاهی پس از کسب مجوز از کمیته اخلاق در پژوهش دانشگاه علوم پزشکی بابل با کد MUBABOL.REC.۱۳۹۲.۲۲ بر روی ۴۲ سر رت نر از نژاد ویستار در محدوده سنی ۸-۱۰ هفته با وزن تقریبی ۱۸۰-۲۰۰ گرم در مرکز تکثیر و پرورش حیوانات آزمایشگاهی معاونت تحقیقات و فناوری دانشگاه علوم پزشکی بابل انجام شد. برای تهیه عصاره گیاه، دانه کرفس کوهی *Kleussia Odoratissima Mozaffarian* از دانشگاه علوم پزشکی شهرکرد تهیه و پس از زدودن قسمت‌های زائد آن و شستن و خشک کردن در سایه، به وسیله آسیاب برقی پودر گردید.

پودر خشک شده کرفس کوهی درون ارلن با اتانول ۷۰ درصد مخلوط گردید و سپس به مدت ۷۲ ساعت در دستگاه shaker قرار داده شد. بعد از آن محلول بدست آمده از کاغذ صافی عبور داده شده و عصاره هیدروالکلی حاصله به دستگاه روتاری اواپراتور منتقل و حلال آن خارج شد. سپس عصاره حاصله توزین و در نرمال سالین حل گردید تا دوزهای ۳۰۰، ۵۰۰ و ۷۰۰ میلی‌گرم بر کیلوگرم وزن بدن از آن بدست آید.

روش ایجاد آرتریت روماتوئید: برای ایجاد التهاب مفصل رت‌ها با استفاده از کلروفورم بیهوش شده سپس میزان ۱/۸ ml Incomplete Freund,s Adjuvant (IFA) در قاعده دم همه رت‌ها به جز گروه شاهد و کنترل سالم در روز اول و ۱/۸ IFA به صورت زیرجلدی به پنجه پای چپ رت‌های مورد نظر در روز هشتم مطالعه تزریق شد.

موش‌ها به طور تصادفی به ۷ گروه تقسیم شدند که گروه‌ها به شرح زیر می‌باشند: **گروه اول (کنترل سالم):** شامل ۶ رت که آرتریت در آن ایجاد نشد و از روز ۱۵ مطالعه نرمال سالین به مقدار ۱ میلی لیتر روزانه به صورت گاواژ به مدت ۱۶ روز دریافت کردند.

گروه دوم (کنترل بیمار): شامل ۶ رت که آرتریت در آنها ایجاد شد و دارویی دریافت نکردند و فقط آب و غذا دریافت کردند.

گروه سوم (آرتریت و نرمال سالین): شامل ۶ رت که آرتریت در آن‌ها ایجاد شد و از روز ۱۵ مطالعه ۱۰ میلی لیتر نرمال سالین روزانه به صورت گاواژ به مدت ۱۶ روز دریافت کردند.

گروه چهارم (آرتریت و هیدروکورتیزون): شامل ۶ رت که آرتریت در آن ایجاد شد و از روز ۱۵ مطالعه ۱۰ mg/kg هیدروکورتیزون روزانه به صورت داخل صفاقی به مدت ۱۶ روز دریافت کردند.

گروه پنجم (آرتریت و کرفس کوهی): شامل ۶ رت که آرتریت در آنها ایجاد شد و از روز ۱۵ مطالعه کرفس کوهی با دوز ۳۰۰ mg/kg روزانه به صورت گاواژ به مدت ۱۶ روز دریافت کردند.

گروه ششم (آرتریت و کرفس کوهی): شامل ۶ رت که آرتریت در آن‌ها ایجاد شد و از روز ۱۵ مطالعه کرفس کوهی با دوز ۵۰۰ mg/kg روزانه به صورت گاواژ به مدت ۱۶ روز دریافت کردند.

شود. اشکال مختلفی از آرتریت شامل استئوآرتریت، آرتریت روماتوئید و اسپوندیلوآرتریت وجود دارد (۵). آرتریت روماتوئید یک بیماری اتوایمیون مزمن و از جمله مشکلات ناتوان کننده جوامع کنونی و علم پزشکی است. تصور می‌شود سایتوکاین‌های پیش التهابی به خصوص فاکتورهای ذکر شده در بالا نقش مهمی در پیشرفت این بیماری داشته باشند. در بیماران مبتلا به آرتریت روماتوئید میزان این سایتوکاین‌های پیش التهابی در مایع سینوویال و بافت‌های مفصلی به شدت افزایش می‌یابد. پاتوژنز عمده این بیماری به طور کلی با التهاب مفاصل سینوویال و متعاقباً بدشکلی‌ها و تخریب غضروف و استخوان مشخص می‌شود. با گذشت زمان، بافت سینوویال ملتهب به صورت نامنظم رشد کرده، تشکیل بافت تومورمانند مهاجمی به نام پانوس می‌دهد (۶).

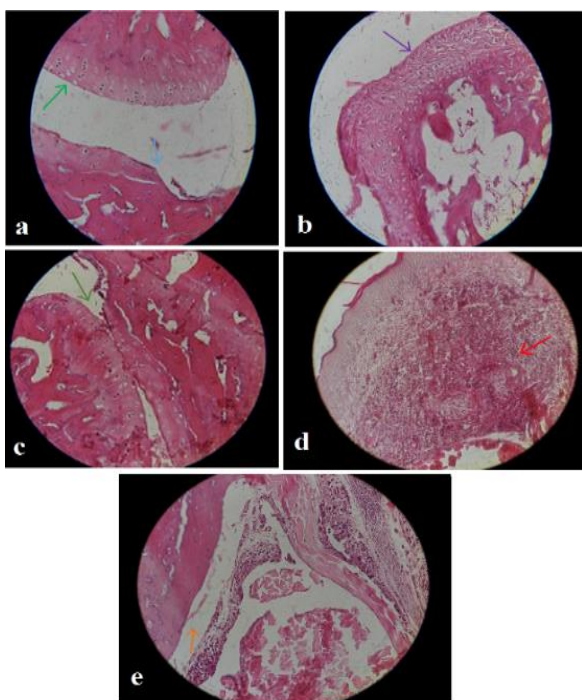
استئوآرتریت شایعترین اختلال مفصلی و شایعترین علت ناتوانی درازمدت در اکثر جوامع است که در ۶۰ تا ۹۰ درصد افراد مسن‌تر از ۶۵ سال رخ می‌دهد (۷/۸). تغییر هیستولوژیک عمده استئوآرتریت از بین رفتن تمام یا قسمتی از غضروف هیالین همراه با تشکیل استخوان جدید (استئوویت)، نرم شدن و فرسایش غضروف می‌باشد. به علاوه یک فرآیند اصلاح‌سازی بر سطح مفصلی مفاصل دچار استئوآرتریت دیده می‌شود که بافت شبه پانوس نامیده می‌شود. تظاهرات میکروسکوپی نشان داده که پانوس متشکل از سلول‌های شبه فیبروبلاست و ماکروفاژهای مهاجم است (۹/۱۰). از آنجاییکه درمان‌های فعلی آرتریت از جمله داروهای ضد التهاب غیراستروئیدی اثرات محدود و کوتاه‌مدت و عوارض زیادی از جمله تهوع، زخم پپتیک، خونریزی گوارشی، تشدید نارسایی قلب، افزایش فشار خون، اختلالات کبدی، کلیوی، تنفسی، عصبی و مهار سنتز ماتریکس غضروف در انسان دارند، استفاده از گیاهان دارویی به سبب حداقل عوارض جانبی می‌تواند درمان جایگزین مناسبی باشد. گیاه کرفس کوهی (*Kelussia Odoratissima Mozaffarian*) گیاهی معطر از خانواده چتریان که بومی مناطق ویژه‌ای از شهرهای ایران از جمله چهارمحال بختیاری، اصفهان، کهگلویه و بویراحمد می‌باشد و تاکنون در مناطق دیگری از جهان گزارش نشده است (۱۱).

در طب سنتی برای اندام‌های هوایی گیاه اثرات ضد درد، ضد التهاب، آرامبخش و ضد سرفه قائل هستند (۱۲). هم چنین در مطالعات علمی انجام شده اثرات ضد التهاب، ضد درد، ضد اضطراب و خواب آوری، آنتی اکسیدانت، ضد آلرژی، محافظت کننده عروق، آنتی هایپر تانسو، افزایش دهنده لیپوپروتئین با چگالی بالا، فیبرینولیتیک، کاهنده اسید معده و محافظ دستگاه گوارش، آنتی باکتریال، ضد دیابت، آنتی پراکسیداسیون لیپیدها و ضد سرطان مشخص شده است (۱۳-۱۸). مطالعات انجام شده در بررسی فراکسیون‌های عصاره تام گیاه کرفس کوهی نشان دهنده وجود روتین ۳ و ۴ و تری‌هیدروکسی فلاونول-کافیک اسید و فتالید می‌باشد که این فلاونوئیدها موجب مهار متابولیسم آراشیدونیک می‌گردند و نیز وجود گروه ۵-هیدروکسی در ساختار فلاونوئید موجب تشدید مهار آنزیم لیپوآکسیژناز و در نتیجه کاهش التهاب می‌شود (۱۷).

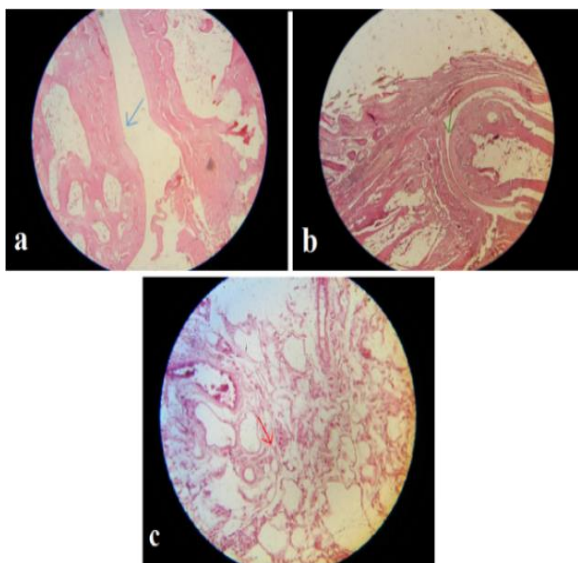
همچنین بررسی فیتوشیمی دانه کرفس کوهی حضور اپی‌ژنین به عنوان جز اصلی از فلاونوئیدهای دارای خاصیت ضد التهابی است که سبب فسفریلاسیون وابسته به دوز MAP کیناز و تعدیل آبشار پیام MAP کیناز بعنوان واسطه تنظیم افزایشی اینترلوکین ۶ و ۸ می‌شود (۱۵).

طبق مطالعات دیگر نیز اپی‌ژنین سطح سرمی سایتوکین IL-6 و TNF- α را در مدل التهاب حاد کاهش می‌دهد (۱۸). باتوجه به مطالعات گذشته در خصوص

است. در مقایسه و آنالیز حاصل از اندازه گیری مچ پای راست و زانوی چپ نیز تفاوت معنی داری بین گروه های مختلف مشاهده نشد (نمودار ۱).



شکل ۲. تصویر بافت‌شناسی مفصل مچ پای چپ گروه کنترل بیمار. (a) تخریب شدید غضروف که تا سطح استخوان رسیده است، هیپرتروفی غضروف. (b) برهم ریختگی ساختار غضروفی. (c) کاهش فضای مفصلی. (d) التهاب مفصلی شدید. (e) تشکیل حالت پانوس (حضور بافت همبندی، انفیلتریشن سلول‌های آماسی). بزرگنمایی 40 X. رنگ آمیزی H&E.



شکل ۳. تصویر بافت‌شناسی مفصل مچ پای چپ گروه بیمار دریافت‌کننده دوز ۷۰۰ کرفس کوهی. (a) تخریب غضروفی خفیف، بزرگنمایی ۴۰X. (b) کاهش فضای مفصلی. بزرگنمایی ۱۰X. (c) التهاب خفیف، بزرگنمایی ۴۰X. رنگ آمیزی H&E.

گروه هفتم (آرتريت و کرفس کوهی): شامل ۶ رت که آرتريت در آن‌ها ایجاد شد و از روز ۱۵ مطالعه کرفس کوهی با دوز ۷۰۰ mg/kg روزانه به صورت گاواژ به مدت ۱۶ روز دریافت کردند.

مشاهدات و اندازه‌گیری وزن رت‌ها و قطر مفصل زانوی چپ در روز صفر و یک و سپس هر چهار روز یکبار بوسیله کولیس مفصلی انجام شد. از روز هشتم اندازه‌گیری قطر مفصل مچ پای چپ و راست به اندازه‌گیری‌ها اضافه شد. در روز ۱۴ و ۳۱ مطالعه از مفصل مچ پا رت برای بررسی های هیستوپاتولوژی نمونه برداری شد. نمونه های مفاصل در فرمالین ۱۰ درصد ثابت شد و جهت تهیه لام بعد از انجام مراحل پردازش بافتی در پارافین قالب‌گیری شد. سپس برش‌های سریال ۵ میکرومتری از مفصل مچ پا با استفاده از دستگاه میکروتوم روتاری (Leitz, Germany) تهیه گردید. در نهایت لام‌های تهیه شده با هماتوکسیلین-انوزین (H&E) رنگ‌آمیزی شد. بعد از رنگ‌آمیزی نمونه‌ها توسط لامل با استفاده از چسب اتلان پوشیده شدند.

متغیرهای التهاب زیرجلدی، تخریب غضروف، فیروز غضروف، هیپرپلازی کندروسیت‌ها، کاهش فضای مفصلی و تشکیل حالت پانوس زیر میکروسکوپ نوری مورد بررسی قرار گرفت. برای توصیف مشخصات هیستولوژیکی از آمار توصیفی و برای داده‌های کمی گسسته از آزمون Kruskal Wallis و مقایسه دو به دو از آزمون Mann-Whitney استفاده شد. برای نیمه کمی کردن داده‌های کیفی امتیازدهی انجام گرفت. به این صورت که یافته‌هایی که به صورت بدون، کم، متوسط و شدید توصیف شده بودند بترتیب امتیازهای صفر، ۱، ۲ و ۳ داده شد و امتیازهای گروه‌ها دو به دو مقایسه شدند و $p < 0.05$ معنی‌دار در نظر گرفته شد.

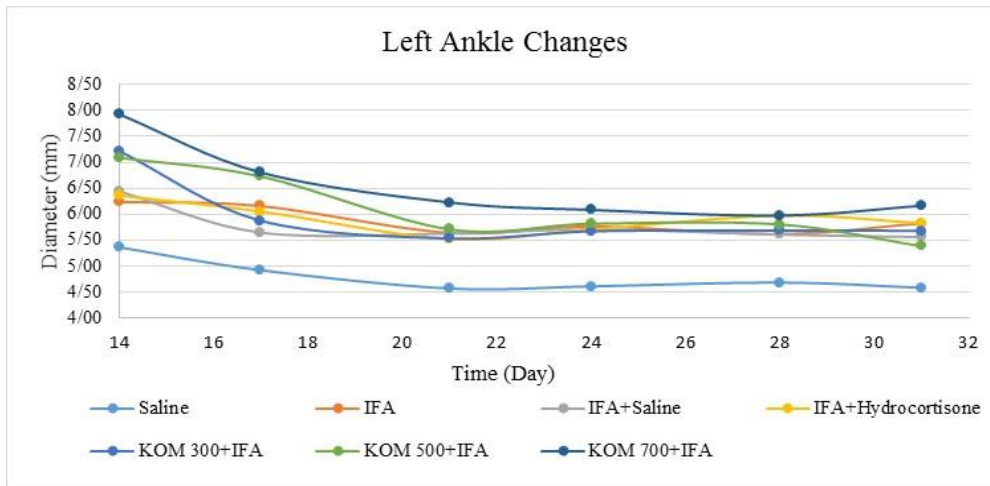
یافته‌ها

در مقایسه بین گروه‌ها با استفاده از تست من-ویتنی، مشخص شد که تفاوت گروه دریافت‌کننده سالین و بیمار در التهاب زیرجلدی و تخریب غضروف به ترتیب، $p < 0.001$ و $p = 0.002$ است. همچنین اختلاف گروه بیمار و کرفس ۳۰۰ میلی‌گرم/کیلوگرم در التهاب زیرجلدی با $p = 0.037$ ، در گروه کرفس ۵۰۰ میلی‌گرم/کیلوگرم وزن بدن رت با $p = 0.022$ و گروه کرفس ۷۰۰ میلی‌گرم/کیلوگرم با $p = 0.027$ معنی‌دار است (جدول ۱). در بررسی هیستولوژیک از بین شاخص‌های مورد بررسی بین گروه کنترل سالم و سایر گروه‌هایی که بیماری القا شده بود از نظر التهاب زیرجلدی و تخریب غضروف اختلاف معنی‌داری وجود داشت ($p < 0.005$). گروه بیمار دریافت‌کننده دوز ۳۰۰ و ۷۰۰ کرفس کوهی نسبت به گروه کنترل بیمار کاهش معنی‌داری از نظر التهاب زیرجلدی نشان داده است ($p < 0.005$). اثرات کرفس کوهی بر سایر متغیرها اختلاف معنی‌داری نداشته است (جدول ۱). شکل‌های ۲ و ۳ التهاب زیرجلدی شدید و کاهش فضای مفصلی و تخریب غضروف شدید را در گروه کنترل بیمار و در مقایسه با آن در گروه بیمار دریافت‌کننده دوز ۷۰۰ کرفس کوهی نشان می‌دهد. از روز بیست و یک مطالعه تا پایان، تمام گروه‌های مطالعه نسبت به گروه کنترل سالم از نظر قطر مفصل مچ پای چپ افزایش معنی‌داری از نظر آماری داشتند ($p < 0.005$). گروه‌های دریافت‌کننده دوزهای مختلف کرفس کوهی کاهش معنی‌داری از نظر قطر مفصل مچ پای چپ نسبت به گروه کنترل بیمار و گروه بیمار دریافت‌کننده هیدروکورتیزون نداشته

جدول ۱. مقایسه نمره شدت عوارض هیستوپاتولوژیک در گروههای کنترل، بیمار و دریافت کننده عصاره کرفس کوهی در دوزهای ۳۰۰، ۵۰۰ و ۷۰۰ میلیگرم وزن بدن رت در مدل التهاب مفصلی القا شده با Freund Adjuvant

متغیرها	گروه ها	کنترل سالم	کنترل بیمار	بیمار+هیدروکورتیزون	بیمار+دوز ۳۰۰ کرفس	بیمار+دوز ۵۰۰ کرفس	بیمار+دوز ۷۰۰ کرفس	P-value
التهاب زیرجلدی	a.	b ^{۱۴}		۱۱	۵	۱۰	۷	<۰/۰۵
تخریب غضروف	a.	b ^۸		۸	۶	۷	۴	>۰/۰۵
فیروز غضروف	۰	۳		۰	۰	۲	۰	>۰/۰۵
هایپرپلازی کوندروسیت	۰	۲		۴	۶	۳	۲	>۰/۰۵

در گروههای درمانی a با b یا b با c یا c با b نیز با p<۰/۰۵ با هم معنی دار می باشند. C با b یا b با c یا c با b نیز با p<۰/۰۵ با هم معنی دار می باشند. میزان التهاب تا ۶=خفیف، بزرگتر از ۶ تا ۱۲=متوسط، بزرگتر از ۱۲ تا ۱۸=شدید



نمودار ۱. نمودار تغییرات میانگین قطر مچ پای چپ (میلی متر) در مقابل زمان (روز) در گروههای هفتگانه مورد تجربه. IFA: Incomplete Freund, s adjuvant. KOM: *Kleussia odoratissima* Mozaffarian

بحث و نتیجه گیری

یافته های حاصل از این تحقیق نشان داد که از نظر قطر مفصل پای چپ بین گروه کنترل بیمار و گروه های دریافت کننده کرفس کوهی اختلاف معنی داری وجود ندارد در حالیکه بین گروه کنترل سالم و سایر گروه های بیمار این اختلاف معنی دار بوده است. از آنجا که بین گروه بیمار دریافت کننده هیدروکورتیزون و گروه کنترل بیمار نیز تفاوت معنی داری مشاهده نشد و اثر ضدالتهابی هیدروکورتیزون نیز مسجل است؛ نمیتوان براحتی اثر ضدالتهابی کرفس کوهی را انکار کرد. تخریب غضروف یک فرآیند چند مرحله ای می باشد که به وسیله آنزیم های تخریب کننده ماتریکس مانند متالوپروتیناز که گروه بزرگی از پروتئینازهای وابسته به روی هستند می توانند ترکیب خارج سلولی سینوویوم مثل ژلاتین، کلاژن و کازئین را تخریب کنند پدید می آید (۱۹).

مهمترین و آشکارترین علائم هیستوپاتولوژی در بیماری آرتریت روماتوئید شامل هایپرپلازی لایه های سینوویال، نفوذ سلولهای التهابی عمدتاً از نوع لنفوسیتها و پلاسماسل ها، افزایش تراکم موجود در بافت سینوویال مثل فیبروسیت ها، فیبروبلاستها و سلولهای اندوتلیالی است که منجر به تشکیل پانوس شده و سبب تخریب غضروف و استخوان میگردد (۲۰). در مطالعه ای بر روی اثر عصاره کرفس کوهی (*Kleussia odoratissima* Mozaffarian) بر مدل القایی آرتریت روماتوئید با Complete Freund, s adjuvant در رت نشان داده شد که میانگین شرایط بالینی و سطح سرمی CRP در گروه بیمار دریافت کننده کرفس کوهی کاهش یافت که این کاهش در دوزهای ۲۰۰mg/kg و ۳۰۰ کرفس کوهی

چشمگیر بوده و اختلاف معنی داری با گروه کنترل منفی داشته است (۱۱). همانند مطالعه ما در مطالعه ای که روی عصاره هیدرو الکلی گیاه آنغوزه انجام شد، نشان داده شد که دوزهای مختلف این عصاره اثر ضد التهابی خوبی در بیماری آرتریت روماتوئید نشان می دهد که این اثر وابسته به دوز عصاره می باشد (۶). در مطالعه ای دیگر بر روی بافت سینوویال و پانوس بیماران مبتلا به آرتریت روماتوئید و استئوآرتریت پانوس عروقی یا فیبروس و ارتشاح التهابی و کاهش پروتئین های ماتریکس خارج سلولی در همه نمونه های بافتی دیده شد (۱۰).

هم راستا با این مطالعه در مطالعه ما نیز طی بررسی های هیستوپاتولوژیک بافت مفصل، تشکیل پانوس در گروه های دریافت کننده IFA دیده شد. همچنین در گروه های دریافت کننده IFA شواهد بافت شناسی التهاب مفصل، هایپرپلازی غضروف، تخریب ساختار استخوان و غضروف دیده شد در حالیکه در گروه کنترل سالم این شواهد دیده نشد. در بررسی های آماری بین گروه کنترل سالم و گروه های دریافت کننده IFA از نظر التهاب زیرجلدی و تخریب غضروف تفاوت معنی داری بوده است.

در گروه بیمار دریافت کننده هیدروکورتیزون شدت تخریب غضروف کمتر بوده اما تفاوت معنی داری با گروه کنترل بیمار نداشته است، این در حالیست که بین گروه کنترل بیمار و دریافت کننده دوز ۳۰۰mg/kg و ۷۰۰mg/kg کرفس کوهی از نظر التهاب زیرجلدی تفاوت معنی داری وجود داشت. با توجه به این یافته و مطالعات قبلی، پیش بینی می شود این گیاه اثر ضد التهابی در بیماری آرتریت داشته باشد اما

[DOR: 20.1001.1.15614107.1398.21.1.30.5]

[DOI: 10.22088/jbums.21.1.188]

گرم بر کیلوگرم وزن بدن از این عصاره اثر مهاری بیشتری بر تخریب غضروف و فرآیندهای التهابی بیماری نشان داد.

تقدیر و تشکر

بدینوسیله از حمایت مالی معاونت تحقیقات و فناوری دانشگاه علوم پزشکی بابل و کلیه همکارانی که در انجام این پروژه ما را یاری کرده اند، تقدیر و تشکر می گردد.

در خصوص اثر آن بر تخریب غضروف و سایر شواهد آرتريت نیاز به مطالعات بیشتری می باشد (۲۲ و ۲۱ و ۴).

پیشنهاد می شود در مطالعات بعدی از پلتیسمومتر برای اندازه گیری حجم پنجه پای رت استفاده شود و سیتوکین های التهابی در مایع مفصلی اندازه گیری شود. اندازه گیری سطح فاکتورهای دیگر دخیل در آرتريت از جمله کلاژنازها، الاستاز، انواع پروتئاز، visfatin، IL-17، Rank و OPG نیز می تواند مفید باشد. نتایج این مطالعه نشان داد که عصاره هیدروالکلی گیاه کرفس کوهی دارای مواد مؤثری است که به صورت وابسته به دوز دارای اثرات ضدالتهابی است و دوز ۷۰۰ میلی

The effect of hydro-alcoholic extract of *Kelussia odoratissima* Mozaffarian (KOM) seed on histopathology & joints diameter in experimental model of Incomplete Freund,s adjuvant induced arthritis in rat

S.M. Hoseyni Lorgani (GP)¹, M. Rashidpour Aghamahali (GP)¹, S. Kazemi (PhD)², M. Hoseynie (PhD)³,
M. Rafieian Kopaei (PhD)⁴, F. Feyzi (PhD)⁵, A.A. Moghadamnia (Pharm D, PhD)^{*6}

1.Student Research Committee, Babol University of Medical Sciences, Babol, I.R.Iran

2.Cancer Research Center, Health Research Institute, Babol University of Medical Sciences, Babol, I.R.Iran

3.Department of Veterinary Parasitology, Babol-Branch, Islamic Azad University, Babol, I.R.Iran

4.Medicinal Plants Research Center, Shahrekord University of Medical Sciences, Shahrekord, I.R.Iran

5.Neuroscience Research Center, Health Research Institute, Babol University of Sciences, Babol, I.R.Iran

6.Cellular and Molecular Biology Research Center, Health Research Center, Babol University of Medical Sciences, Babol I.R.Iran

J Babol Univ Med Sci; 21; 2019; PP: 188-95

Received: Jan 5th 2019, Revised: Apr 17th 2019, Accepted: May 18th 2019.

ABSTRACT

BACKGROUND AND OBJECTIVE: Arthritis is one of the inflammatory diseases that can cause debilitating problems. Existing drugs have numerous side effects that limit their use. KOM has anti-inflammatory properties due to its flavonoid compounds. Therefore, this study was performed to investigate the anti-inflammatory effects of hydroalcoholic extract of KOM in an experimental model of arthritis.

METHODS: In this experimental study, 46 male Wistar rats were randomly divided into 7 groups: healthy and patient control groups, normal saline recipient, hydrocortisone recipient and 3 groups treated with hydroalcoholic extract at doses of 300, 500 and 700 mg/kg. First, KOM was extracted then arthritis induced by injection of 0.1 cc of Incomplete Freund's adjuvant, and from 15th day KOM extract was injected intraperitoneally. On the last day (31st), their ankle joint was prepared for histological examination and the groups were compared.

FINDINGS: The results showed that doses of 300, 500 and 700 mg/kg of hydroalcoholic extract did not significantly reduce joint diameter. Histologic studies of positive control group showed subcutaneous inflammation, destruction and fibrosis of cartilage and panus formation which subcutaneous inflammation was reduced in the low and high doses of the extract ($p < 0.05$).

CONCLUSION: The results of this study showed that hydroalcoholic extract of KOM reduced subcutaneous inflammation but had no significant effect on joint diameter and other histopathologic and immunological changes in IFA induced arthritis.

KEY WORDS: *Kelussia odoratissima* Mozaffarian, Arthritis, Inflammation, Incomplete Freund's adjuvant.

Please cite this article as follows:

Hoseyni Lorgani SM, Rashidpour Aghamahali M, Kazemi S, Hoseynie M, Rafieian Kopaei M, Feyzi F, Moghadamnia AA. The effect of hydro-alcoholic extract of *Kelussia odoratissima* Mozaffarian (KOM) seed on histopathology & joints diameter in experimental model of Incomplete Freund,s adjuvant induced arthritis in rat. J Babol Univ Med Sci. 2019;21: 188-95.

*Corresponding Author: A.A. Moghadamnia (Pharm D, PhD)

Address: Cellular and Molecular Biology Research Center, Health Research Center, Babol University of Medical Sciences, Babol I.R.Iran

Tel: +98 11 2199596

E-mail: aliamoghadamnia@gmail.com

References

1. Verma P, Sharma S, Kumar V, Chaudhary H. Anti-inflammatory effect of hydroalcoholic extract of hibiscus rosa on acute and chronic inflammation. *Int J Pharmacol Toxicol*. 2016;4(2):123-26.
2. Kazemi S, Shirvani A, Hashemi M, Moghadamnia AA. Analgesic Activity of the Extract of Aerial Parts of Colza (*Brassica Napus*) in Mice. *J Babol Univ Med Sci*. 2016;18(5):38-43.
3. Casey G. Arthritis: joints inflamed. *Nurs N Z*. 2015;21(5):20-4.
4. Yi L, Feng J, Ji H, Zhang X. Effect of *Aralia chinensis* on serum TNF-a, IL-4 and IL-10 level in rats with adjuvant-induced arthritis. *Bangladesh Journal of Pharmacology*. 2012;7(4):285-8.
5. Livshits G, Kalinkovich A. Hierarchical, imbalanced pro-inflammatory cytokine networks govern the pathogenesis of chronic arthropathies. *Osteoarthritis Cartilage*. 2018 Jan;26(1):7-17.
6. Mahdavi charmi M, Tehranipour M, Mahdavi shahri N. Effect of asafoetida resin hydroalcoholic extract on experimental rheumatoid arthritis in rat. *Research in Medicine*. 2017; 40(4):172-7. [In Persian]
7. Emad M, Mirshams S, Mohsenzadeh S, Yazdani A, Tajzieh CA, Sayad NN, et al. Treatment of knee osteoarthritis with *te comell undulate* extract: a prospective controlled, double-blind randomized trial. *Ann Milit Health Sci Res*. 2008; 6(1):47-52. [In Persian]
8. Heidari B, Heidari P, Hajian-Tilaki K, Bayani MA, Babaei M. Effect of long-term low dose prednisolone administration on bone mineral density: Relating to non-compliant women with rheumatoid arthritis. *Caspian journal of internal medicine*. 2018;9(2):171.
9. Ghannadi A, Karimzadeh H, Tavakoli N, Darafsh M, Ramezanloo P. Efficacy of a Combined Rosemary and Lavender Topical Ointment in the Treatment of Patients with Osteoarthritis of the Knee, *Zahedan J Res Med Sci*. 2013 ; 15(6):e92958.
10. Furuzawa-Carballeda J, Macip-Rodriguez P, Cabral A. Osteoarthritis and rheumatoid arthritis pannus have similar qualitative metabolic characteristics and pro-inflammatory cytokine response. *Clinical & Experimental Rheumatology*. 2008;26(4):554.
11. Yousefzadeh Z, Karimi A. Anti-inflammatory effects of *Kelussia odoratissima* in rats model of rheumatoid arthritis. *Am J Ethnomed*. 2014;1(1):50-5.
12. Heidari Sureshjani M, Tabatabaei Yazdi F, Mortazavi SA, Alizadeh Behbahani B, Shahidi F. Antimicrobial effects of *Kelussia odoratissima* extracts against food borne and food spoilage bacteria "in vitro". *J Paramed Sci*. 2014;5(2):115-20.
13. Minaiyan M, Sajjadi SE, Naderi N, Taheri D. Anti-inflammatory effect of *Kelussia odoratissima* Mozaff. Hydroalcoholic extract on acetic acid-induced acute colitis in rats. *J Rep Pharmaceut Sci*. 2014;3(1):28-35.
14. Momtazi AA, Askari-Khorasgani O, Abdollahi E, Sadeghi-Aliabadi H, Mortazaeinezhad F, Sahebkar A. Phytochemical analysis and cytotoxicity evaluation of *kelussia odoratissima* Mozaff. *J Acupunct Meridian Stud*. 2017;10(3):180-6.
15. Ghasemi Pirbalouti A, Aghae K, Kashi A, Malekpoor F. Chemical composition of the essential oil of wild and cultivated plant populations of *Kelussia odoratissima* Mozaff. *J Med Plants Res*. 2012;6(3):449-54.
16. Miraj S, Jivad N, Kiani S. A review of chemical components and pharmacological effects of *Kelussia odoratissima* Mozaff. *Der Pharmacia Lettre*. 2016;8(1):140-7.
17. Salimi M, Ebrahimi A, Shojaei Asadie Z, Saei Dehkordi SS. Essential oil composition of *Kelussia odoratissima* Mozaff. *Iran J Med Aromatic Plants*. 2010;26(2):147-56.
18. Hostetler G, Riedl K, Cardenas H, Diosa-Toro M, Arango D, Schwartz S, et al. Flavone deglycosylation increases their anti-inflammatory activity and absorption. *Mol Nutr Food Res*. 2012;56(4):558-69.

- 19.Pap T, Korb-Pap A. Cartilage damage in osteoarthritis and rheumatoid arthritis—two unequal siblings. *Nat Rev Rheumatol*. 2015;11(10):606-15.
- 20.Li QH, Xie WX, Li XP, Huang KT, Du ZH, Cong WJ, et al. Adenosine A2A receptors mediate anti-inflammatory effects of electroacupuncture on synovitis in mice with collagen-induced arthritis. *Evid Based Compl Alternat Med*. 2015;2015.
- 21.Matsumoto T, Tsurumoto T, Shindo H. Interleukin-6 levels in synovial fluids of patients with rheumatoid arthritis correlated with the infiltration of inflammatory cells in synovial membrane. *Rheumatol Int*. 2006;26(12):1096-100.
- 22.Santos Savio A, Machado Diaz AC, Chico Capote A, Miranda Navarro J, Rodríguez Alvarez Y, Bringas Pérez R, et al. Differential expression of pro-inflammatory cytokines IL-15, IL-6 and TNF α in synovial fluid from Rheumatoid arthritis patients. *BMC Musculoskelet Disord*. 2015;16(1):51.