

گزارش یک مورد موکوپلی ساکاریدوزیس نوع شش

سید جواد حسینی (MSc)^۱، محمد خوشبخت (BSc)^۲، سامیه احمدزاده (MD)^۳، محبوبه فیروز (MSc)^۴، زهره صدخروی (BSc)^۵،
زهره محمدی (MSc)^۶، سمیه رحیمی (BSc)^{۷*}

۱- گروه پرستاری، دانشکده علوم پزشکی اسفراین، اسفراین، ایران

۲- کمیته تحقیقات دانشجویی، دانشکده علوم پزشکی اسفراین، اسفراین، ایران

۳- بیمارستان امام خمینی (ره)، دانشکده علوم پزشکی اسفراین، اسفراین، ایران

دریافت: ۹۷/۴/۲۴ اصلاح: ۹۷/۸/۲۷ پذیرش: ۹۷/۹/۱۴

خلاصه

سابقه و هدف: بیماری موکوپلی ساکاریدوزیس نوع شش (MPS VI) یک اختلال ذخیره‌ای لیزوزومی و اتوزومال مغلوب است که به دلیل کمبود آنزیم آریل سولفاتاز نوع B در بدن و تجمع پیش‌رونده گلیکوزآمینوگلیکان‌ها در ارگان‌های مختلف رخ می‌دهد. با توجه به شیوع کم این بیماری در ایران و جهان، به گزارش تشخیص یک مورد از این بیماری می‌پردازیم.

گزارش مورد: پسر بچه‌ای پنج‌ساله به علت اختلال در رشد و تنگی تنفس به درمانگاه امام خمینی شهر اسفراین جهت بررسی مراجعه نمود که در شرح حال، سابقه بستری قبلی به دلیل تنگی نفس در سه‌ماهگی، دو و سه‌سالگی را داشته و هر بار به مدت سه روز، تحت درمان با آنتی‌بیوتیک و اسپری سالیوتامول قرار گرفته است. با توجه به چهره خاص کودک، متخصص اطفال مشکوک به MPS گردید. آزمایش خون از نظر سطوح آنزیم‌های لیزوزومال انجام و نمونه ادرار به منظور بررسی سطوح گلیکوزآمینوگلیکان به آزمایشگاه متابولیک دانشگاه علوم پزشکی هامبورگ ارسال گردید. پس از گذشت شش ماه جواب آزمایشات بیانگر میزان پایین آنزیم آریل سولفات B سرم و افزایش میزان کندرویتین و درمانتان سولفات ادرار بودند. جهت بررسی وجود عوارض، اکوی قلب، الکترومیوگرافی، معاینات چشم و گوش و گرافی‌های قفسه سینه، کمر، لگن و دست انجام گردید. یافته‌های کلینیکی و پاراکلینیکی مؤید بیماری MPS VI بودند و بنابراین درمان با آنزیم ناگلانزیم برای بیمار شروع گردید.

نتیجه‌گیری: بر اساس نتایج این مورد اختلال رشد و سابقه بستری به دلیل مشکلات تنفسی در تاریخچه و چهره خاص بیمار به‌عنوان نکات کلیدی جهت بررسی‌های بیشتر از نظر بیماری MPS VI می‌باشند.

واژه‌های کلیدی: موکوپلی ساکاریدوزیس نوع شش، گلیکوزآمینوگلیکان، آریل سولفاتاز B، سندرم ماروتکس - لامی.

مقدمه

تشخیص وجود دارد (۵). در نوع MPS IV (سندرم مورکیو) نقص در آنزیم‌های گالاکتوزامین -۶- سولفاتاز و بتا گالاکتوزیداز موجب می‌گردد تا تکامل غضروف و استخوان‌ها تحت تأثیر قرار گیرد، به طوری که در معاینه مفاصل، شل و برجسته مشاهده می‌گردند (۶). در MPS VII (سندرم اسلای) به دلیل کمبود آنزیم بتا گلوکوزونیداز با درجاتی از عقب ماندگی ذهنی همراه است (۷). همچنین در IX MPS که نادرترین نوع موکوپلی ساکاریدوزیس محسوب می‌شود، نقص در آنزیم هیالورونیداز وجود دارد (۸). در MPS VI (سندرم ماروتکس - لامی) که یک اختلال نادر اتوزومال مغلوب می‌باشد، به علت موتاسیون در ژن آریل سولفاتاز B (ARSB)، نقص در فعالیت این آنزیم لیزوزومی رخ می‌دهد. این آنزیم جهت کاتالیس GAGs از جمله کندرویتین و درمانتان سولفات لازم می‌باشد. میزان شیوع این بیماری ۱ در هر ۳۲۰۰۰۰ تولد زنده گزارش شده است (۹). این بیماران ممکن است حتی در طی یک سال اول پس از تولد مشکل خاصی را نداشته و رشد و تکامل طبیعی باشد. تظاهرات بالینی به طور معمول در دو تا سه سالگی دیده

موکوپلی ساکاریدوزیس (MPS= Mucopolysaccharidosis) مجموعه‌ای از بیماری‌های نادر متابولیکی می‌باشد که با نقص در آنزیم‌های لیزوزومال که در کاتالیس گلیکوزآمینوگلیکان‌ها (Glycosaminoglycans) (GAGs=) نقش دارند، مشخص می‌شود (۱). بیماری موکوپلی ساکاریدوزیس دارای هفت نوع می‌باشد که طبقه بندی آن براساس نقص در نوع آنزیم لیزوزومی می‌باشد (۲). در MPS I (سندرم شی یا هورلر) به دلیل اختلال در آنزیم آلفا ایدورونیداز در ادرار بیمار، درمانتان و هیاران سولفات دفع می‌گردد. کدورت قرنیه، انسداد راه هوایی فوقانی و کاردیومیوپاتی از مهم‌ترین علائم آن محسوب می‌شود (۳). در MPS II (سندرم هانتز) نقص در آنزیم ایدورونات سولفات سولفاتاز وجود دارد. این بیماری وابسته به کروموزوم X و بیشتر در جنس مذکر مشاهده می‌شود. از مهم‌ترین علائم آن عقب ماندگی ذهنی، کاهش شنوایی و هیپاتواسپلنومگالی می‌باشند (۴). در MPS III (سندرم سن فیلیپو) که به چهار نوع A تا D تقسیم می‌گردد، در افراد مبتلا درجاتی از مشکلات ذهنی، رفتاری و

* مسئول مقاله: سمیه رحیمی

آدرس: خراسان شمالی، اسفراین، دانشکده علوم پزشکی اسفراین، کمیته تحقیقات دانشجویی. تلفن: ۰۵۸-۳۷۲۳۵۰۴

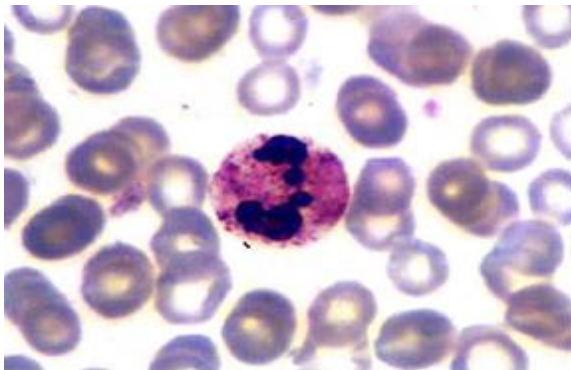
E-mail: rahimi.somayeh.2018@gmail.com



شکل ۱. ظاهر فیزیکی کودک مبتلا به MPS-VI

جدول ۱. میزان آنزیم های لیزوزومال خون بیمار

آنزیم	نتیجه	محدوده نرمال
بتا گالاکتوزیداز	۰/۵۳	۰/۵-۳/۲ nmol/spot/h
الفا ایدورونیداز	۶۳۲	۲۰۰-۲۶۱۴ Pmol/spot/h
ایدورونات سولفاتاز ۲	۰/۰۸	۰/۰۲-۰/۲۵ nmol/spot/h
آریل سولفاتاز B	۰/۰۸	۰/۱۴-۰/۷ nmol/spot/h



شکل ۲. آنکلوژیون بزرگ و غیر عادی در سیتوزول نوتروفیل های خون محیطی

همچنین براساس گزارش رادیولوژیست در رادیوگرافی کمر و لگن، هیپوپلازی مهره پنج کمری، باریک شدگی بال های ایلیاک و علایم کوساوارا (افزایش زاویه شیب بین گردن و تنه استخوان ران) وجود دارد. در گرافی دست، انگشتان و متاکارپ کوتاه و عریض بودند. در گرافی قفسه سینه نیز، باریک شدگی در قسمت پروگزیمال دنده ها و لغزش سر استخوان هومروس به سمت پایین در حفره کلتوئید مشهود می باشد (شکل ۳). در الکترومیوگرافی اندام فوقانی، هدایت غیرنرمال اعصاب مدیان هر دو میج دست بیانگر سندرم تونل کارپال می باشد. بیمار از نظر بینایی نرمال و در معاینه گوش ها نیز، کاهش شنوایی دو طرفه خفیف وجود داشت.

می شوند. اگرچه در موارد با پیشروی کند ممکن است علایم تا بزرگسالی هم دیده نشود از عوارض این بیماری می توان به دیسپلازی اسکلتی، کاهش عملکرد ریه، کدورت قرنیه، ارگانومگالی، سینوزیت، اوتیت، کاهش شنوایی، آپنه خواب، صورت خشن، هیدروسفالی، هرنی و لکه مونگولی اشاره نمود. معمولاً نقص در عملکرد هوشی وجود ندارد (۱۰). در ایران هم چندین مقاله به صورت گزارش موردی به شرح این بیماری پرداخته اند که در برخی از آن ها علایم متفاوتی گزارش شده است، بنابراین نیاز به اطلاعات بیشتر پیرامون شناسایی علایم این بیماری وجود دارد. علاوه بر آن در پیش آگهی بیماری عوامل مختلفی مانند سرعت پیشرفت بیماری، زمان شروع درمان با آنزیم و یا پیوند مغز استخوان موثر می باشند که لازمه آنها تشخیص زودهنگام بیماری است. با توجه به نادر بودن این بیماری در سطح ایران و جهان، یک مورد MPS-VI در بیمارستان امام خمینی (ره) اسفراین شناسایی و گزارش می گردد.

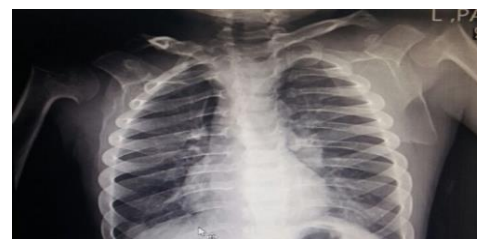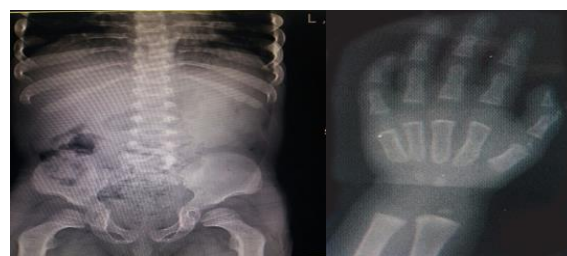
مواد و روش ها

بیمار پسر بچه پنج ساله بوده که در حال حاضر به دلیل تنگی نفس و نمودار رشد افقی در طی یک سال گذشته (در چهار سالگی وزن و قد بین صدک ۱۰ و ۲۵ و در پنج سالگی وزن و قد بین صدک ۳ و ۳-) توسط پزشک عمومی به متخصص اطفال در درمانگاه بیمارستان امام خمینی اسفراین ارجاع داده شد. در معاینه فیزیکی ظاهر کودک پف آلود، برجستگی فرونتال، گردن کوتاه، بزرگی جمجمه، ظاهر خشن، پل بینی کوتاه، بینی پهن، هایپرتروفی لته، زبان بزرگ، پلک های متورم، انگشتان دست و پا کوتاه تر از حد معمول و در مفاصل دیستال محدودیت حرکتی به علت سفتی مفاصل وجود داشت. سابقه بستری های مکرر به دلیل تنگی نفس در سه ماهگی، دو و سه سالگی را در بیمارستان داشته و هر بار به مدت سه روز، تحت درمان با آنتی بیوتیک و اسپری سالبوتامول قرار گرفته است. در منزل نیز اسپری سالبوتامول را در هنگام تنگی نفس مصرف می نموده است. همچنین بیمار فرزند اول خانواده، حاصل زایمان طبیعی و در زمان تولد مشکل خاصی را نداشته است. وزن زمان تولد: ۴/۵ K.g، دور سر: ۳۳/۵ cm و قد: ۵۱ cm می باشند. سن مادر در هنگام زایمان ۲۴ سال بوده و والدین سابقه بیماری خاص و رابطه خویشاوندی نداشته اند. سابقه اختلالات رفتاری و تشنج در کودک وجود نداشت.

متخصص اطفال با توجه به وضعیت اسکلتی و چهره خاص کودک (شکل ۱) مشکوک به MPS گردیده و جهت تشخیص قطعی بیماری، آزمایشات خون از نظر سطوح آنزیم های لیزوزومال و نمونه ادرار به منظور بررسی سطوح GAGs به آزمایشگاه تشخیصی بیماری های متابولیک کودکان دانشگاه علوم پزشکی هامبورگ در آلمان ارسال گردید. پس از گذشت شش ماه براساس گزارش پاتولوژیست سطح آنزیم آریل سولفات B سرم به روش Tandem mass spectrometry (MS/MS)، پایین بود (جدول ۱). همچنین افزایش میزان کندرویتین و درماتان سولفات ادرار با استفاده از تکنیک آزمایشگاهی Berry Spot test گزارش گردید. در آزمایش خون محیطی نیز آنکلوژیون های بزرگ و غیر عادی در سیتوزول نوتروفیل ها توسط پاتولوژیست مشاهده شد (شکل ۲). به منظور بررسی های بیشتر از نظر وجود عوارض بیماری، پیگیری های پاراکلینیکی بعمل آمد. در اکوکاردیوگرافی بیمار نارسایی قلبی، تاکی کاردی، پرولاپس دریچه میترال و نارسایی دریچه پولمونی مشاهده گردید.

MPS بر اساس وجود نقص ذهنی و سطوح آنزیمی لیزوزومال می باشد (۱۶). در MPS VI نقص در عملکرد ذهنی وجود ندارد و نیز سطح آنزیم ARSB خون پایین می باشد. وجود اختلالات تنفسی از علایم مهم در بیماران MPS VI می باشد. به دلیل عفونت های مکرر تنفسی، مستعد ابتلا به اوتیت میانی می باشند و درجاتی از نقص شنوایی در آنها وجود دارد. در بیمار مطالعه حاضر نیز درجات خفیفی از کاهش شنوایی دو طرف وجود داشت. نکته مهم و کلیدی این است که اکثر این بیماران قبل از تشخیص قطعی بیماری سابقه چندین بار بستری در بیمارستان را به دلیل مشکلات تنفسی داشته اند، که در چند گزارش موردی VI MPS در ایران نیز این نکته وجود داشته است (۱۸ و ۱۷ و ۱۵ و ۱۳).

در سیستم قلبی، مهم ترین یافته وجود مشکلات درجه ای می باشد؛ اگرچه کاردیومیوپاتی، فشارخون ریوی، اختلال سیستم هدایتی قلب و نارسایی حاد قلبی نیز ممکن است مشاهده شود. در مطالعه Kampmann و همکاران بر روی ۴۴ بیمار MPS VI، وجود پرولاپس دریچه میترال و آئورت در نیمی از بیماران گزارش گردید. تاکی کاردی، فشارخون ریوی و هایپرتروفی بطن چپ نیز از دیگر یافته ها بود، که وجود پرولاپس میترال و تاکی کاردی با علایم قلبی بیمار مطالعه حاضر همخوانی دارد (۱۹). علت تفاوت در بروز سایر علایم قلبی می تواند به سرعت پیشرفت بیماری و زمان شروع آنزیم درمانی مربوط باشد. میانگین سن تشخیص بیماران این مطالعه ۷ و ۶ سال بود و تنها ۲۹ درصد از بیماران تحت آنزیم درمانی قرار گرفته بودند. در حالیکه در مطالعه حاضر، در پنج سالگی تشخیص MPS VI مطرح گردید و سپس آنزیم درمانی برای بیمار شروع گردید. کدورت قرینه از دیگر علایم در این بیماران، می باشد. انتظار می رود در نهایت حدود ۹۴ درصد از بیماران MPS VI، دچار کدورت قرینه شوند (۲۰). مشکل چشمی در بیمار مطالعه حاضر دیده نشد که با نتایج مطالعه Koohmanae و همکاران همخوانی دارد. اما در مطالعه Mojtahedzadeh و همکاران کدورت قرینه در زمان تشخیص وجود داشت. تفاوت می تواند ناشی از سرعت تشخیص بیماری (مراجعه والدین پس از ظهور علایم اولیه به پزشک و بررسی سطح آنزیم لیزوزومال)، شکل پیشرفت بیماری (کند، متوسط یا شدید) و زمان شروع آنزیم درمانی باشند. در مطالعه Mojtahedzadeh و همکاران سن زمان تشخیص یازده سال و بیمار سابقه عمل های جراحی به دلیل مشکلات چشمی و فتق نافی که هر دو می توانند در بیماران MPS VI دیده شوند را قبل از تشخیص داشته است. سن تشخیص بیماری در مطالعه حاضر و مطالعه Koohmanae و همکاران (۲۲ ماه) کمتر بود (۱۷ و ۱۳). ارگانومگالی نیز به عنوان یکی از تظاهرات تشخیصی در MPS-VI می باشد که می تواند احشای داخل شکم از جمله کبد و طحال را درگیر نماید که در مطالعه حاضر براساس گزارش سونوگرافی شکم و لگن نرمال گزارش گردید که با مطالعه Koohmanae و همکاران همخوانی دارد (۱۳). توجه به ظاهر بیمار در هنگام مراجعه و وجود مشکلاتی از جمله تنگی نفس و اختلال در رشد، کمک کننده جهت شک بالینی به MPS می باشند و جهت تایید تشخیص نیاز به بررسی سطوح آنزیم های لیزوزومال خون و افزایش میزان GAGs در نمونه ادرار می باشد. بررسی بیماران از نظر وجود عوارض در قسمت های مختلف بدن همانند عضلانی-اسکلتی، قلبی، تنفسی، چشم و گوش و احشای شکمی مستلزم همکاری تیمی می باشد. آنزیم درمانی هم سهم به سزایی در کاهش عوارض این بیماری دارد.



شکل ۳. گرافی های دست، کمر، لگن و قفسه سینه

بحث و نتیجه گیری

در این مورد گزارش شده، با توجه به ظاهر خشن، نارسایی در رشد و مشکلات تنفسی، متخصص اطفال مشکوک به MPS گردید و پس از انجام آزمایشات، تشخیص قطعی MPS VI براساس پایین بودن آنزیم ARSB خون و بالا بودن کندرویتین و درماتان سولفات در نمونه ادرار، تایید گردید و تحت آنزیم درمانی با ناکلازیم قرار گرفت. از دیگر روش ها به منظور شناسایی این بیماران انجام تست PCR می باشد که وجود جهش ژنی در کروموزوم 5q13-q14 را مورد آنالیز قرار می دهد (۱۱) که در مطالعه حاضر این تست انجام نگرفت.

سن بروز علایم بیماری MPS VI با توجه به شدت بیماری (خفیف تا شدید) می تواند متغیر باشد. بیمار مطالعه حاضر در سن پنج سالگی از نظر MPS مورد بررسی قرار گرفت. همچنین در یک مطالعه بر روی چهار کودک مبتلا به MPS IV در تایلند، فاصله بین ظهور اولین علایم تا تشخیص قطعی بیماری بین دو تا دوازده سال متغیر بود. این تفاوت در سرعت تشخیص، بستگی به شدت پیشرفت بیماری دارد. همانند مطالعه حاضر، اولین علامت جهت بررسی بیشتر بیماران این مطالعه از نظر وجود MPS، چهره (زبان بزرگ، پل بینی پهن، گونه های بزرگ و گرد، لب های ضخیم و ظاهر خشن) و سفتی مفاصل بیماران بوده است (۱۲). سیستم عضلانی-اسکلتی به دلیل تجمع GAGs در لیزوزوم سلول های بافت همبند تحت تاثیر این بیماری قرار می گیرد. از جمله عوارض اسکلتی این بیماری شامل: کوتاهی قد، کیفواسکلئوزیس، مفاصل غیر نرمال (سفتی و کنتراکچر آرنج، شانه ها، هیپ، زانوها و انگشتان)، سندرم تونل کارپال و تحت فشار قرار گرفتن طناب نخاعی می باشند. یافته های مطالعه حاضر با مطالعه Koohmanae و همکاران که وجود کیفوزیس و همچنین کوتاهی انگشتان دست را گزارش نموده همخوانی دارد (۱۳). در مطالعه Hashemi Teir و همکاران هایپرپلازی مهره L1 گزارش شد، ولی در مطالعه Kaissi و همکاران و همچنین مطالعه حاضر هایپوپلازی مهره کمری وجود دارد (۱۵ و ۱۴). که هر دوی آن ها بیانگر وجود دیسپلازی های استخوانی در میان این بیماران است. در ارتباط با میزان شیوع سندرم تونل کارپال در MPS VI آمار دقیقی وجود ندارد. سندرم تونل کارپال در MPS I, IIA, III, VI می شود و تمایز بین انواع

A Case Report of Mucopolysaccharidosis Type VI

S.J. Hosseini (MSc)¹, M. Khoshbakht(BSc)², S. Ahmadzadeh (MD)³, M. Firooz (MSc)¹, Z. Sadkharvi (BSc)³,
Z. Mohammadi (MSc)², S. Rahimi (BSc)^{*2}

1.Department of Nursing, Esfarayen Faculty of Medical Sciences, Esfarayen, I.R.Iran

2.Students Research Committee, Esfarayen Faculty of Medical Sciences, Esfarayen, I.R.Iran

3.Imam Khomeini Hospital, Esfarayen Faculty of Medical Sciences, Esfarayen, I.R.Iran

J Babol Univ Med Sci; 20(12); Dec 2018; PP: 76-80

Received: Jul 15th 2018, Revised: Nov 18th 2018, Accepted: Dec 5th 2018.

ABSTRACT

BACKGROUND AND OBJECTIVE: Mucopolysaccharidosis type VI (MPS VI) is a lysosomal storage disorder and autosomal recessive caused by arylsulfatase B deficiency in the body and progressive accumulation of glycosaminoglycan in different organs. Considering that this disease has low prevalence in Iran and worldwide, we report a case of MPS VI diagnosis in this study.

CASE REPORT: A five-year-old boy was referred to Imam Khomeini Clinic in Esfarayen due to impaired growth and dyspnea. In the biography of this boy, there is the history of previous hospitalization due to dyspnea when he was three months, two years and three years old and was treated with antibiotics and salbutamol spray for three days each time. The pediatrician got suspicious of MPS because of the child's peculiar face. Blood tests were performed in terms of the levels of lysosomal enzymes and the urine sample was sent to the Metabolic Laboratory of Hamburg University Medical Center to study the glycosaminoglycan levels. After six months, the results of the tests indicated low levels of serum arylsulfatase B and the increase in chondroitin and urinary levels of dermatan sulfate. To investigate the presence of complications, echocardiography, electromyography, eye and ear examinations as well as radiography for chest, back, hip and hand were performed. Clinical and paraclinical findings confirmed the MPS VI disease and therefore, treatment with naglazyme enzyme was started for the patient.

CONCLUSION: Based on the results of this case report, growth impairment, history of hospitalization due to respiratory problems and the patient's peculiar face are key points for further investigation regarding MPS VI disease.

KEY WORDS: *Mucopolysaccharidosis type VI, Glycosaminoglycan, Arylsulfatase B, Maroteaux-Lamy Syndrome.*

Please cite this article as follows:

Hosseini SJ, Khoshbakht M, Ahmadzadeh S, Firooz M, Sadkharvi Z, Mohammadi Z, Rahimi S. A Case Report of Mucopolysaccharidosis Type VI. J Babol Univ Med Sci. 2018;20(12):76-80.

*Corresponding Author: S. Rahimi (BSc)

Address: Students Research Committee, Esfarayen Faculty of Medical Sciences, Esfarayen, I.R.Iran

Tel: +98 58 37223504

E-mail:rahimi.somayeh.2018@gmail.com

References

- Javed A, Aslam T, Jones SA, Ashworth J. Objective quantification of changes in corneal clouding over time in patients with mucopolysaccharidosis. *Invest Ophthalmol Vis Sci.* 2017;58(2):954-8.
- Khan SA, Peracha H, Ballhausen D, Wiesbauer A, Rohrbach M, Gautschi M, et al. Epidemiology of mucopolysaccharidoses. *Mol Genet Metab.* 2017;121(3):227-40.
- Parini R, Deodato F, Di Rocco M, Lanino E, Locatelli F, Messina C, et al. Open issues in Mucopolysaccharidosis type I-Hurler. *Orphan J Rare Dis.* 2017;12:1-9.
- Needham M, Packman W, Quinn N, Rappoport M, Aoki C, Bostrom A, et al. Health-related quality of life in patients with MPS II. *J Genet Couns.* 2015;24(4):635-44.
- Jakobkiewicz-Banecka J, Gabig-Ciminska M, Kloska A, Malinowska M, Piotrowska E, Banecka-Majkutewicz Z, et al. Glycosaminoglycans and mucopolysaccharidosis type III. *Front Biosci(Landmark Ed).* 2016;21:1393-409.
- Khan S, Almeciga-Diaz CJ, Sawamoto K, Mackenzie WG, Theroux MC, Pizarro C, et al. Mucopolysaccharidosis IVA and glycosaminoglycans. *Mol Genet Metab.* 2017;120(1-2):78-95.
- Bayo-Puxan N, Terrasso AP, Creyssels S, Simao D, Begon-Pescia C, Lavigne M, et al. Lysosomal and network alterations in human mucopolysaccharidosis type VII iPSC-derived neurons. *Sci Rep.* 2018;8(1):16644.
- Kiykim E, Barut K, Cansever MS, Zybek CA, Zubarioglu T, Aydin A, et al. Screening mucopolysaccharidosis type IX in patients with juvenile idiopathic arthritis. *JIMD Rep.* 2016;25:21-4.
- Abbasi S, Noruzinia M, Bashti O, Ahmadvand M, Salehi Chaleshtori AR, Mahootipou L. Another novel missense mutation in ARSB gene in Iran. *Acta Med Iran.* 2017;55(9):585-90.
- Gokdogan C, Altinyay S, Gokdogan O, Tutar H, Gunduz B, Okur I, et al. Audiologic evaluations of children with mucopolysaccharidosis. *Braz J Otorhinolaryngol.* 2016;82(3):281-4.
- Harmatz P, Shediak R. Mucopolysaccharidosis VI: pathophysiology, diagnosis and treatment. *Front Biosci (Landmark Ed).* 2017;22:385-406.
- Ittiwut C, Boonbuamas S, Srichomthong C, Ittiwut R, Suphapeetiporn K, Shotelersuk V. Novel mutations, including a large deletion in the ARSB gene, causing mucopolysaccharidosis type VI. *Genet Test Mol Biomarkers.* 2017;21(1):58-62.
- Koohmanae S, Taghavi Z. Mucopolysaccharidosis VI, A Case Study. *J Guilan Univ Med Sci.* 2014;23(89):83-9. [In Persian]
- Kaissi AA, Hofstaetter J, Weigel G, Grill F, Ganger R, Kircher SG. The constellation of skeletal deformities in a family with mixed types of mucopolysaccharidoses: Case report. *Medicine (Baltimore).* 2016;95(32):e4561.
- Hashemi Teir A, Talebi R, Hashemi-Tayer A, Talebi R. Mucopolysaccharidoses (Maroteaux-Lamy): A case report. *J Arak Uni Med Sci.* 2012;15(2):120-5. [In Persian]
- Scarpa M, Buffone E, Marca PL, Campello M, Rampazzo A. Difficulties in diagnosing slowly progressive mucopolysaccharidosis VI: A case series. *J Pediatr Rehabil Med.* 2010;3(1):71-5.
- Mojtahedzadeh F, Rashidi ghader F, Alaei A, Tale A. Mucopoly saccharidosis type maroteaux-lamy, a case report. *J Mazandaran Univ Med Sci.* 2006;16(56):136-42. [In Persian]
- Bianchi PM, Gaini R, Vitale S. ENT and mucopolysaccharidoses. *Ital J Pediatr.* 2018;44(Suppl 2):127.
- Kampmann C, Lampe C, Whybra-Trumpler C, Wiethoff CM, Mengel E, Arash L, et al. Mucopolysaccharidosis VI: cardiac involvement and the impact of enzyme replacement therapy. *J Inherit Metab Dis.* 2014;37(2):269-76.
- Ganesh A, Bruwer Z, Al-Thihli K. An update on ocular involvement in mucopolysaccharidoses. *Curr Opin Ophthalmol.* 2013;24(5):379-88.