گزارش مورد

مجله دانشگاه علوم پزشکی بابل
دوره بیستم، شمارهٔ ۷، تیر ۱۳۹۷، صفحه ۷۵-۷۱

گزارش یک مورد انشعاب غیرطبیعی شریان کرونری راست از سینوس والسالوای چپ

ابراهیم نصیری (PhD)[1*]، روح اله گازر (PhD)[1]، سارا صیاد فتحی (MSc)[2]

۱-گروه علوم تشریح، دانشکده پزشکی، دانشگاه علوم پزشکی گیلان، رشت، ایران
۲-مرکز تحقیقات علوم اعصاب، بیمارستان پورسینا، دانشگاه علوم پزشکی گیلان، رشت، ایران

دریافت: ۹۶/۱۱/۲، اصلاح: ۹۷/۲/۱۸، پذیرش: ۹۶/۳/۷

خلاصه

سابقه و هدف: منشا غیرطبیعی شرائین کرونری که وظیفه تامین خون اکسیژنه و تازه برای عضله قلب را بعهده دارند، می تواند منجر به مشکلاتی شود که فعالیت روزانه را تحت تاثیر قرار دهد. این نوع واریاسیون می تواند بی خطر باشد و با استفاده از دارو درمانی کنترل گردد. اما در حالاتی نیز ممکن است وضعیت آناتومیک آن به قدری نامناسب باشد که ضرورت درمان جراحی را ایجاب کند. در این موارد حاد، تشخیص زود هنگام نقش اساسی ایفا می کند. هدف از مطالعه حاضر، آموزش دانشجویان پزشکی در زمینه ناهنجاری های شرائین کرونری می باشد.

گزارش مورد: طی جلسات تشریح قفسه سینه مرد ۵۷ ساله مشاهده شد که شریان کرونری راست به همراه شریان کرونری چپ از سینوس والسالوای سمت چپ منشا گرفته اند. از آنجایی که در ادامه مسیرش از خلف آئورت عبور می کرد، می توانست توسط مری یا گوشک راست دهلیز راست تحت فشار قرار بگیرد.

نتیجه گیری: این مطالعه نشان داد که شریان کرونری راست از سینوس والسالوای چپ جدا می شود. با توجه به این وضعیت و نیز کاردیومگالی واضح و تجمع بیش از حد چربی در قلب، این واریاسیون ممکن است یکی از علل اصلی مشکلات این فرد در زمان حیات بوده باشد.

واژه های کلیدی: شرائین کرونری، ناهنجاری مادرزادی، قلب، تشریح، آموزش.

مقدمه

قلب به عنوان یک پمپ عضلانی که از شروع هفته ۵ تا زمان مرگ وظیفه خونرسانی بدن را بعهده دارد، خود توسط سیستم عروقی کرونری خونرسانی می شود. این سیستم شامل مجموعه ای از شریان ها و وریدها است که در یک تقسیم بندی کلی به دو بخش راست و چپ تقسیم می شوند: شریان کرونری راست (Right coronary artery-RCA) از سینوس والسالوای راست (Right sinus of Valsalva-RSOV) جدا می شود و معمولا در حاشیه راست قلب پایان می یابد و شریان اصلی کرونری چپ (Left main coronary artery-LMCA) که از سینوس والسالوای چپ (Left sinus of Valsalva-LSOV) جدا شده و به سمت چپ طی مسیر می کند (۱). در اکثر موارد نقشه ی کلی خونرسانی قلب به این صورت است که شریان های مارژینال راست (Right marginal artery-RMA) و بین بطنی خلفی (Posterior descending artery-PDA) از شریان کرونری راست جدا می شوند و شریان های بین بطنی قدامی (Left anterior descending-LAD) و سیرکومفلکس (Circumflex-Cx) دو شاخه انتهایی شریان اصلی کرونری چپ می باشند (شکل ۱). این شاخه ها در مجموع دیواره های بطن ها و دهلیز های قلب را خونرسانی می کنند. آنومالی های شرائین کرونری در ۰/۳٪ (موارد اتوپسی) تا ۱/۳٪ (موارد آنژیوگرافی) بیماران دیده می‌شوند (۵-۲). ایسکمی میوکارد و علایم دیگر قلبی نظیر سنکوپ یا مرگ ناگهانی قلب رخدادهایی هستند که در پی وجود این آنومالی ها ایجاد می شوند. منشا گرفتن شریان اصلی کرونری چپ از سینوس والسالوای راست با شیوع ۲-۱ مورد در هر ۱۰/۰۰۰ بیمار که با علل درمانی تحت کاتتر گذاری قلب قرار می گیرند، بخش کوچکی از این آنومالی را تشکیل می دهد (۴و۶). منشا گرفتن شریان کرونری راست از سینوس والسالوای چپ و ندرتا از خود شریان اصلی کرونری چپ، باز با شیوع بسیار کمتری از حالت قبل اتفاق می افتند (۹-۷). در گذشته این آنومالی ها تنها از طریق کاتتر گذاری و با استفاده از روش "dot and eye" قابل تشخیص بودند (۱۰)، اما امروزه با استفاده از روش اکوکاردیوگرافی ازوفاژیال به آسانی می توان منشا عروق کرونری و وضعیت آنها را نسبت به شرایین آئورت و ریوی مشخص کرد (۱۱). درمان این وضعیت (منشا گرفتن شریان کرونری راست از سینوس والسالوای چپ) عمدتا بستگی به تظاهرات بالینی و نظر پزشک دارد، اما به طور کلی فقط در صورتی که شریان کرونری راست از ما بین آئورت و تنه شریان ریوی عبور کند، بخصوص اگر شواهدی مبنی بر بروز ایسکمی نیز موجود باشد، درمان جراحی توصیه می شود. در سایر موارد از درمان های دارویی (نظیر بتا بلاکر ها) استفاده می شود (۱۲-۱۰). یکی از مهمترین مراجع مطالعه ناهنجاری هایی از این دست، مقالات گزارش موردی می باشند. این مقالات اطلاعات و تصاویری از واریاسیون های پاتولوژیک فراهم می آورند که در کتب رفرنس پزشکی یافت نمی‌شوند. خوانندگان هدف در صورت مطالعه این مورد و موارد دیگر در صورت مواجهه با

* مسئول مقاله: دکتر ابراهیم نصیری
آدرس: رشت، مجتمع دانشگاهی گیلان، دانشکده پزشکی، گروه علوم تشریح. تلفن: ۰۱۳-۳۳۶۹۰۰۹۹
E-mail: ebrahimnasiri@gmail.com

[DOR: 20.1001.1.15614107.1397.20.7.10.0]
[DOI: 10.18869/acadpub.jbums.20.7.71]

شرایط مشابه در بالین اطلاعات بیشتری داشته و تصمیمات بهتری می گیرند. لذا هدف از گزارش این مورد کمک به آموزش دانشجویان پزشکی در دانشگاه ها و پزشکان و کادر درمانی در بیمارستان ها می باشد.

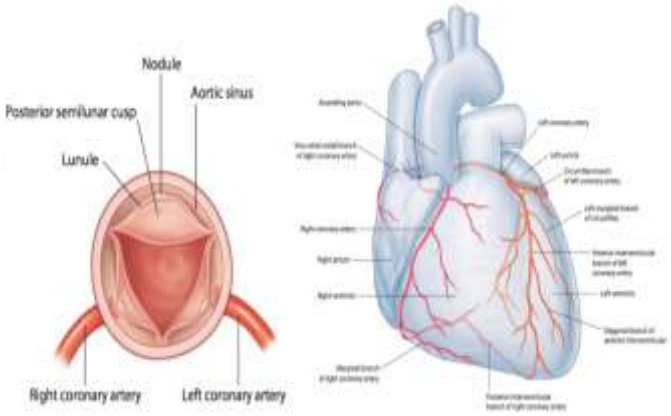

شکل ۱. تصویر شماتیک قلب نشان دهنده توزیع شرائین کرونری راست و چپ. در حالت طبیعی شریان کرونری راست و چپ به ترتیب از سینوس های والسالوای راست و چپ آئورت منشا می گیرند و دیواره قلب را خونرسانی می کنند (۱).

گزارش مورد

در ابتدای نیمسال دوم سال تحصیلی ۹۵-۱۳۹۴ در سالن تشریح دانشکده پزشکی دانشگاه علوم پزشکی گیلان، ناحیه قفسه سینه جسد مردی ۵۷ ساله با هدف آموزش دانشجویان کارشناسی ارشد علوم تشریح و پزشکی، بر اساس کتاب آناتومی Grant's تشریح شد. پس از ورود به حفره قفسه سینه، قلب به منظور مطالعه بیشتر پس از جداسازی عروق اصلی آن، خارج گردید. با بررسی های دقیق مشخص شد که شریان کرونری راست به همراه شریان اصلی کرونری چپ از سمت چپ آئورت جدا می شود. جهت بررسی مدخل این دو شریان، دیواره آئورت تا نزدیکی محل جدا شدن آنها برش داده شد و با قطعیت مشخص شد که دهانه خروجی شریان کرونری راست در فاصله ۰/۶ میلی متری به موازات دهانه شریان اصلی کرونری چپ، در سینوس والسالوای چپ واقع شده است (شکل ۲). این شریان سپس با عبور از پشت آئورت به سمت راست قلب طی مسیر می کرد تا دیواره سمت راست و خلفی قلب را خونرسانی کند (شکل ۳ و ۴). در بررسی ها مشخص شد سایر شاخه های شریانی توزیع نرمال دارند.



شکل ۲. نمای داخلی سینوس والسالوای چپ، به منظور نمایش خروجی شریان های کرونری راست و چپ از سیم های رنگی (به ترتیب آبی و قرمز) استفاده شده است.

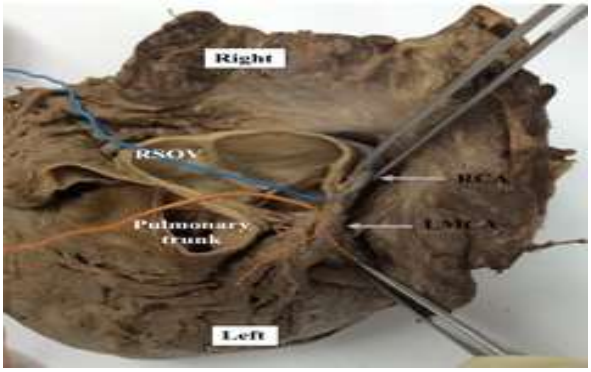

شکل ۳. نمای چپ قلب در سطح جدا شدن شرائین کرونری راست و چپ، نشان دهنده ادامه مسیر غیرطبیعی شریان کرونری راست از پشت آئورت. خط نقطه چین آبی رنگ نشان دهنده ادامه مسیر شریان کرونری راست و خط نقطه چین قرمز نشان دهنده ادامه مسیر شریان اصلی کرونری چپ می باشد.

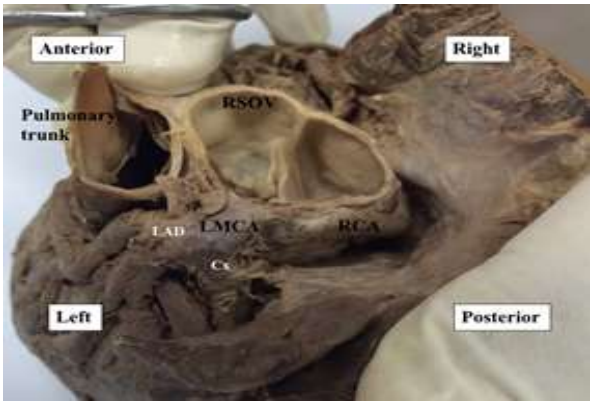

شکل ۴. نمای خلفی–طرفی قلب در سطح جدا شدن شرائین کرونری راست و چپ، نشان دهنده ی نمای داخلی سینوس والسالوای راست که هیچ شریانی از آن منشعب نمی شود. همانطور که در تصویر مشخص است شریان های بین بطنی قدامی (LAD) و سیرکومفلکس (Cx) بصورت طبیعی از شریان اصلی کرونری چپ جدا می شوند. به مسیر شریان کرونری راست نسبت به آئورت دقت کنید؛ این شریان برای رسیدن به سمت راست قلب از خلف آئورت عبور می کند.

بحث و نتیجه گیری

نتایج حاصل از این تحقیق نشان داد که شریان کرونری راست به همراه شریان کرونری چپ از سینوس والساوای سمت چپ جدا می شود. تحقیقات نشان داده اند که منشا غیر طبیعی شریان کرونری راست می توانی سبب آنژین قفسه سینه، آنفارکتوس میوکارد و یا مرگ ناگهانی قلب حتی در غیاب آترواسکلروز شود، هرچند پاتوفیزیولوژی آن هنوز مشخص نیست (۱۳).

فشرده شدن شریان کرونری راست بین آئورت و شریان ریوی یکی از عللی است که میتواند سبب بروز علایم بالینی شود (۱۴). از مکانیسم های درگیر دیگر می توان به زاویه مایل شریان کرونری راست در محل جدا شدن از دیواره آئورت اشاره داشت که سبب می شود مدخل این شریان "شکاف مانند" شود، در این صورت این مدخل شکاف مانند می تواند طی فعالیت های فیزیکی شدید مثل ورزش، کلاپس شود و این موضوع خونرسانی قلب را به شدت تحت تاثیر قرار دهد (۱۴). در سال ۱۹۹۲ Taylor و همکاران با بررسی ۵۲ بیمار با منشا غیر

[DOR: 20.1001.1.15614107.1397.20.7.10.0]
[DOI: 10.18869/acadpub.jbums.20.7.71]

طبیعی شریان کرونری راست مشاهده کردند که ۲۵٪ آنها بطور ناگهانی و در اکثر موارد در غیاب هر گونه علامت بالینی خاصی جان باختند (۱۳). در سال ۱۹۹۷ همین گروه پزشکی در یک آزمایش ۲۱ مورد از بیمارانی که منشا غیر طبیعی شریان کرونری راست در آنها مشاهده می شد را مورد مطالعه قرار داده و با بررسی متغیر های متعدد آناتومیک نظیر اندازه دریچه ها، زاویه جدا شدن و نیز بروز علایم بالینی، نشان دادند که سن ۳۰ سال و بالاتر از آن، به میزان کمتری با مرگ ناگهانی در ارتباط است (۱۵). در مورد گزارش شده نیز شواهد فزاینده ای وجود دارد که مبین مشکلات تهدید کننده ی سلامتی در این فرد می باشد. از میان آنها می توان به چاقی، کاردیومگالی و میزان بسیار زیاد چربی در قلب و نیز هپاتومگالی اشاره کرد. با توجه به ناشناس بودن این فرد و عدم دسترسی به پرونده پزشکی وی، نمی توان با قطعیت علت مرگ را مشخص کرد، اما به احتمال قریب به یقین مشکل قلبی یکی از متعدد مشکلاتی بوده که کیفیت و کمیت زندگی وی را در زمان حیات تحت تاثیر قرار داده است.

تقدیر و تشکر

بدینوسیله از تمامی اساتید گروه علوم تشریح دانشگاه علوم پزشکی گیلان تشکر و قدردانی به عمل می آید.

[DOR: 20.1001.1.15614107.1397.20.7.10.0]
[DOI: 10.18869/acadpub.jbums.20.7.71]

A Case Report of Abnormal Branched Right Coronary Artery from Left Sinus of Valsalva

E. Nasiri (PhD)[1•], R. Gazor (PhD)[1], S. Sayad Fathi (MSc)[2]

1.Department of Anatomical Science, Faculty of Medicine, Guilan University of Medical Sciences, Rasht, I.R.Iran
2.Neuroscience Reseach Center, Poursina Hospital, Guilan University of Medical Sciences, Rasht, I.R.Iran

J Babol Univ Med Sci; 20(7); July 2018; PP:71-5
Received: Jan 22th 2018, Revised: May 8th 2018, Accepted: May 28th 2018.

ABSTRACT

BACKGROUND AND OBJECTIVE: Abnormal origin of coronary arteries, which are responsible for providing the heart with freshly oxygenated blood, can lead to complications affecting daily activity. This variation could be harmless and controlable with the aid of medication but sometimes the bad anatomical situation requires operation. In this severe types, early diagnosis is very important. The aim of thid study was to teach medical students about coronary arteries' anomalies.

CASE REPORT: Through the thorax dissection sessions of a 57 years old man, we observed that the right coronary artery along with the left main coronary artery is originated from the left sinus of Valsalva. As it passed posteriorly to the aorta, it could have been pressed by the esophagus or the right auricle of the right atrium.

CONCLUSION: This study showed that the right coronary artery arises from left sinus of Valsalva. Together with the significant cardiomegaly and extra pericardial fat, this abnormally originated right coronary artery could be one of the main causes of this person's health complications while alive.

KEYWORDS: *Coronaries, Congenital Anomaly, Heart, Dissection, Education*

Please cite this article as follows:

Nasiri E, Gazor R, Sayad Fathi S. A Case Report of Abnormal Branched Right Coronary Artery from Left Sinus of Valsalva. J Babol Univ Med Sci. 2018;20(7):71-5.

Corresponding Author: E. Nasiri (PhD)
Address: Department of Anatomical Science, Faculty of Medicine, Guilan University of Medical Sciences, Rasht, I.R.Iran
Tel: +98 13 33690099
E-mail: ebrahimnasiri@gmail.com

[DOR: 20.1001.1.15614107.1397.20.7.10.0]
[DOI: 10.18869/acadpub.jbums.20.7.71]

References

1.Standring S. Gray's Anatomy: Elsevier; 2015.

2.Alexander RW, Griffith GC. Anomalies of the coronary arteries and their clinical significance. Circulat. 1956;14(5):800-5.

3.Liberthson RR, Dinsmore RE, Bharati S, Rubenstein JJ, Caulfield J, Wheeler EO, et al. Aberrant coronary artery origin from the aorta diagnosis and clinical significance. Circulation. 1974;50(4):774-9.

4.Wilkins CE, Betancourt B, Mathur VS, Massumi A, De Castro CM, Garcia E, et al. Coronary artery anomalies: a review of more than 10,000 patients from the Clayton Cardiovascular Laboratories. Tex Heart Inst J. 1988;15(3):166.

5.Yamanaka O, Hobbs RE. Coronary artery anomalies in 126,595 patients undergoing coronary arteriography. Cathet Cardiovasc Diagn. 1990;21(1):28-40.

6.Topaz O, DeMarchena EJ, Perin E, Sommer LS, Mallon SM, Chahine RA.ry from the left sinus of Valsalva. N Engl J Med. 1983;309(10):596-8.

7.Gowda RM, Khan IA, Undavia M, Vasavada BC, Sacchi TJ. Origin of All Major Coronary Arteries from Left Sinus of Valsalva as a Common Coronary Trunk: Single Coronary Artery. A Case Report. Angiology. 2004;55(1):103-5.

8. Roberts WC, Siegel RJ, Zipes DP. Origin of the right coronary artery from the left sinus of Valsalva and its functional consequences: analysis of 10 necropsy patients. Am J Cardiol. 1982;49(4):863-8.

9.Latsios G, Tsioufis K, Tousoulis D, Kallikazaros I, Stefanadis C. Common origin of both right and left coronary arteries from the right sinus of Valsalva. Int J Cardiol. 2008;128(2):e60-e1.

10.Frommelt PC, Frommelt MA, Tweddell JS, Jaquiss RD. Prospective echocardiographic diagnosis and surgical repair of anomalous origin of a coronary artery from the opposite sinus with an interarterial course. J Am Coll Cardiol. 2003 Jul 2;42(1):148-54.

11.Tsioufis K, Latsios G, Tousoulis D, Kallikazaros I, Stefanadis C. Anomalous common origin of all coronary arteries with a common ostium from the left sinus of Valsalva. Int J Cardiol. 2010;139(3):e47-e9.

14.Taylor AJ, Rogan KM, Virmani R. Sudden cardiac death associated with isolated congenital coronary artery anomalies. J Am Coll Cardiol. 1992;20(3):640-7.

12.Ho JS, Strickman NE. Anomalous origin of the right coronary artery from the left coronary sinus. Tex Heart Inst J. 2002;29(1):37-9.

13.Taylor AJ, Byers JP, Cheitlin MD, Virmani R. Anomalous right or left coronary artery from the contralateral coronary sinus:"high-risk" abnormalities in the initial coronary artery course and heterogeneous clinical outcomes. Am Heart J. 1997;133(4):428-35.

[DOR: 20.1001.1.15614107.1397.20.7.10.0]
[DOI: 10.18869/acadpub.jbums.20.7.71]