

ارزیابی تغییرات دژنراتیو، وضعیت کندیل و افیوژن مفصلی در بیماران دارای کلیک مفصل گیجگاهی فکی با استفاده از تصاویر MRI

اعظم السادات مدنی^۱(DDS,MS)، محمود طاهری هروی (MD)^۲، ماهرخ ایمانی مقدم (DDS,MS)^۳، علیرضا چمنی^۴، عبدالله جوان (BSC)^۴،
امیر طاهر میرموتزوی (DDS,MS)^{۱*}

۱- مرکز تحقیقات دندانپزشکی، دانشکده دندانپزشکی، دانشگاه علوم پزشکی مشهد

۲- گروه رادیولوژی، دانشگاه علوم پزشکی مشهد

۳- مرکز تحقیقات بیماریهای دهان، فک و صورت، دانشکده دندانپزشکی، دانشگاه علوم پزشکی مشهد

۴- دانشکده دندانپزشکی، دانشگاه علوم پزشکی مشهد

دریافت: ۹۴/۱/۱۹، اصلاح: ۹۴/۲/۱۶، پذیرش: ۹۴/۵/۷

خلاصه

سابقه و هدف: وجود رابطه بین صدای مفصل و یافته‌های رادیوگرافیک، می‌تواند در انتخاب درمان مناسب اختلالات داخلی مفصل گیجگاهی فکی کمک کننده باشد. هدف این مطالعه بررسی تغییرات دژنراتیو، وضعیت کندیل و افیوژن مفصلی در بیماران دارای کلیک مفصل گیجگاهی فکی با استفاده از تصاویر MRI به عنوان استاندارد طلایی بود.

مواد و روشها: در این مطالعه مقطعی ۳۴ بیمار با تشخیص کلیک مفصل گیجگاهی فکی توسط تصویربرداری MRI بررسی شدند. تصاویر MRI از مقطع ساژیتال بوسیله دستگاه رزونانس مغناطیسی ۰/۵- تسلا در موقعیت دهان باز و بسته تهیه شد. انواع صدای کلیک بر اساس محل شنیده شدن آن هنگام باز کردن دهان به صورت زودرس (کمتر از ۱۵ میلیمتر)، بینابینی (۱۶-۳۰ میلیمتر) و دیررس (بیش از ۳۱ میلیمتر) تقسیم بندی شدند. میزان افیوژن، موقعیت کندیل در رابطه با فوسا و برجستگی مفصلی و وجود تغییرات تخریبی ارزیابی شد.

یافته‌ها: از نظر موقعیت کندیل در فوسا، ۳۲ (۴۷/۱٪) مفصل معاینه شده در وضعیت مرکزی و در ۳۰ (۴۴/۱٪) مفصل در وضعیت خلفی و ۶ (۸/۸٪) مفصل در وضعیت بالا دیده شد. ۳۴ (۷۰/۸٪) مفصل دارای کلیک و ۱۴ (۷۰٪) مفصل فاقد کلیک علائم استئوآرتروز داشتند. افیوژن درجه صفر و پس از آن درجه یک بیشترین تعداد مفاصل معاینه شده را به خود اختصاص دادند و رابطه معنی داری میان میزان افیوژن و کلیک و نوع آن یافت نشد. در گروه مفاصل دارای کلیک ۱۰ مفصل (۱۴/۷٪) کلیک زودرس، ۲۰ مفصل (۲۹/۴٪) کلیک بینابینی و ۱۸ مفصل (۲۶/۵٪) کلیک دیررس داشتند.

نتیجه گیری: بر اساس یافته‌ها وجود کلیک زودرس، بینابینی و دیررس یا عدم وجود آن پیش بینی کننده موقعیت کندیل در فوسا، میزان افیوژن و وجود استئوآرتروز تصاویر MRI نمی باشد.

واژه‌های کلیدی: مفصل گیجگاهی فکی، استئوآرتروز، تصویربرداری رزونانس مغناطیسی.

مقدمه

تصاویر رادیوگرافی بعد از معاینه کلینیکی بررسی شوند اطلاعات سودمند و کاملی به دست می آید (۸). تکنیک های رادیو گرافی بسیاری برای بررسی وضعیت کندیل در گلوئید فوسا وجود دارد که شامل توموگرافی، CT، آرتروگرافی، تصاویر رزونانس مغناطیسی (MRI)، CBCT، پانورامیک و سونوگرافی است (۹-۱۱). از این موارد، MRI روش تشخیصی قابل اعتمادتری برای اختلالات داخلی است و به عنوان استاندارد طلایی در تصاویر مفصل گیجگاهی فکی در نظر گرفته می شود (۱۱). تصاویر رزونانس مغناطیسی بدون آنکه بیمار به امواج رادیویی آسیبوز شود اطلاعاتی از وضعیت دیسک (۱۲) و کندیل و شکل آنها و مایع مفصلی و میزان افیوژن مفصل و تغییرات مغز استخوان و ساختار استخوان فراهم

مفصل گیجگاهی فکی مفصلی است که بواسطه قرار گرفتن کندیل مندیبل در داخل گلوئید فوسای استخوان تمپورال در جهات مختلف میتواند حرکت کند (۱). این مفصل دارای سه اختلال شایع شامل اختلالات داخلی، عضلانی و التهابی است (۲ و ۳). این اختلالات میتوانند عملکرد مفصل را تحت تاثیر قرار دهند (۱). در بروز اختلالات داخلی میتوان به نقش کندیل و عوامل وابسته به آن چون دیسک اشاره کرد که هرگونه اختلال در هماهنگی این دو مانند تغییرات دژنراتیو می تواند اختلال عملکرد مفصل را در پی داشته باشد که با علائمی چون درد و صدای کلیک و محدودیت در باز شدن دهان بروز می کند (۷-۱۰). معاینه کلینیکی معمولا اطلاعات کاملی از وضعیت و اختلالات مفصلی نمی دهد لذا اگر

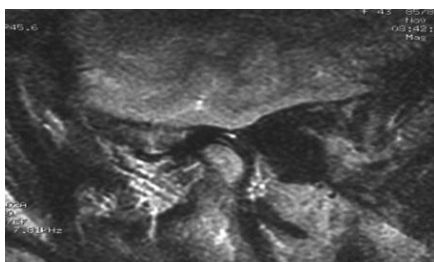
این مقاله حاصل طرح تحقیقاتی به شماره ۸۴۰۵۰ دانشگاه علوم پزشکی مشهد می باشد.

* مسئول مقاله: دکتر امیر طاهر میرموتزوی

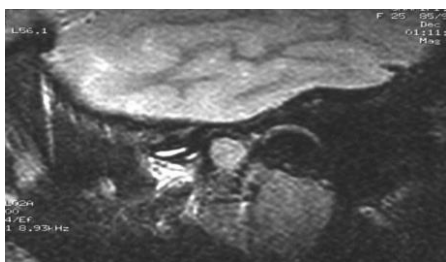
آدرس: مشهد، میدان پارک، دانشگاه علوم پزشکی، دانشکده دندانپزشکی، گروه پروتزهای دندانی. تلفن: ۰۵۱-۳۸۳۹۵۰۱-۱۵

E-mail: mirmortazaviat@gmail.com

Pacemaker قلبی و ترس از قرار گرفتن در محیط بسته (Claustrophobia) از مطالعه خارج شدند. در این تحقیق برای بررسی سنج نرم مفصل گیجگاهی فکی و موقعیت دیسک و کندیل از MRI به عنوان استاندارد طلایی استفاده شد. برای انجام تصویربرداری MRI از تمام بیماران رضایت نامه کتبی گرفته شد. همه تصاویر MRI با دستگاه MRI (Signa contour, GE Medical Systems, Milwaukee, WI) ۰/۵ تلسا و حلقه سطحی مخصوص مفصل گیجگاهی فکی تهیه گردید. هنگام تصویربرداری بیماران در وضعیت خوابیده قرار گرفته و تصاویر در مقطع سائیتال در حالت دهان باز و بسته گرفته شد. در تصویربرداری بیماران از تصاویر T₁ با TE=۱۷ و TR=۵۰۰ و تصاویر T₂ با TE=۹۰ و TR=۳۰۰ استفاده شد. ضخامت هر برش برای هر سری تصاویر ۳ میلی متری بدون هیچ فاصله ای بین آنها بود که در نهایت ۱۲-۱۱ تصویر در هر سری تهیه شد. میدان دید برای تصاویر کرونال ۱۲ سانتیمتر و برای تصاویر سائیتال ۱۶-۱۲ سانتیمتر و زمان لازم برای گرفتن هر سری تصاویر ۴/۵ دقیقه بود. تصاویر توسط یک رادیولوژیست دهان و فک و صورت و یک رادیولوژیست با تخصص در MRI بررسی شد و بر اساس معیارهای Westesson تفسیر شد (۲۴). بر این اساس اگر یک ناحیه دارای شدت بالای سیگنال در فضای مفصلی فوقانی یا تحتانی وجود داشته باشد، آن ناحیه به عنوان افیوژن مفصلی در نظر گرفته می شود. برای تعیین میزان افیوژن مفصلی در تصاویر MRI از معیار Roh و همکاران استفاده شد (۱۳). بطوریکه ۴ درجه برای آن در نظر گرفتند، درجه ۰، هیچ ناحیه ای با شدت بالای افیوژن دیده نمی شود. در درجه ۱، خط یا نقطه ای در طول سطوح مفصلی دارای شدت بالای سیگنال است (شکل ۱). در درجه ۲، باندی از شدت بالای سیگنال وجود دارد (شکل ۲) و در درجه ۳، سیگنال با شدت بالا به طور گسترده در مجموعه اجزاء مفصلی وجود دارد (شکل ۳). جهت تعیین موقعیت کندیل در فوسا مفصل گیجگاهی فکی در تصاویر MRI از معیار Incesu و همکاران استفاده شد (۱۱). بطوریکه وضعیت کندیل بواسطه تفاوت باریک ترین فاصله بین مفصلی قدامی (a) و بین مفصلی خلفی (p) در تصاویر MRI در وضعیت mid-sagittal تعیین می شود. (شکل ۴).



شکل ۱. افیوژن درجه ۱ در مفصل گیجگاهی فکی در تصویر MRI

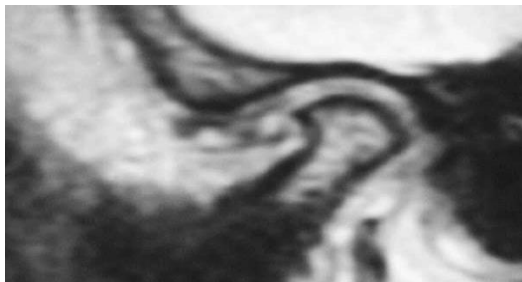


شکل ۲. افیوژن درجه ۲ در مفصل گیجگاهی فکی در تصویر MRI

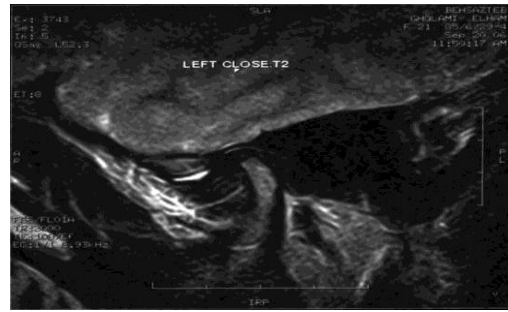
می آورد (۱۵-۱۳ و ۱۴). جابه جایی دیسک و تغییرات دژنراتیو و التهابی (افیوژن) در بافت های سخت و نرم مفصل گیجگاهی فکی، تغییرات اصلی مفصلی هستند (۱۶). تغییرات دژنراتیو مفصل گیجگاهی فکی در تصاویر MRI با حضور مواردی مشخص میشود که عبارت از: آروزیون (عدم پیوستگی خطوط کورتیکال یا نبود آن)، اسکروزیس (وضعیتی که دانسیته استخوان به طور قابل توجهی افزایش یابد)، flattening (فقدان کانتور گرد)، استئوفیت (تشکیل استخوان هایپرتروفیک مارژینال) (۱۵ و ۱۰ و ۴) می باشد. زمانیکه بیشتر از یکی از این تغییرات در تصاویر MRI دیده شود، میتوان گفت مفصل دارای تغییرات دژنراتیو یا استئوآرتروز است (۱۲). dos Anjos Pontual و همکاران گزارش کردند که flattening و استئوفیت بیشترین تغییرات استخوانی در افراد است که با افزایش سن شایعتر می شوند (۱۷). این فرضیه که استئوآرتروز مفصل گیجگاهی فکی حالت پیشرفته جابه جایی دیسک بویژه نوع بدون بازگشت آن است، قبلا مطرح شده است (۴) و تعدادی از محققین گزارش کرده اند که تغییرات استخوانی دژنراتیو در مفاصل دارای جابه جایی دیسک بدون بازگشت، بسیار شایع است (۱۹ و ۱۸ و ۴). اما هنوز رابطه میان این دو وضعیت خیلی واضح نیست (۴). در مورد اهمیت کلینیکی موقعیت کندیل در فوسا توافق نظر وجود ندارد. با اینکه در بیماران دارای اختلال مفصلی، موقعیت خلفی کندیل بیشتر گزارش شده است ولی ارتباط بین موقعیت کندیل در فوسا با علائم رادیوگرافیک و بالینی بخوبی مشخص نشده است (۲۰). افیوژن مفصلی عبارت است از وجود مقدار زیادی مایع در فضای مفصلی که معمولا همراه با مفاصل دردناک و دارای التهاب گزارش میشود (۱۵ و ۱۰). هم اکنون MRI به عنوان انتخاب اول برای بررسی افیوژن مفصل گیجگاهی فکی مورد استفاده قرار میگیرد (۱۹). افیوژن در تصاویر MRI بیماران دارای اختلال داخلی فراوان دیده می شود. Larheim و همکاران نشان داد وجود مایع مفصلی به میزان متوسط تا زیاد با جابجایی دیسک مرتبط است (۲۱). برعکس Koh و همکارانش نتیجه گرفتند اختلال در رفتگی دیسک با یا بدون بازگشت ارتباطی با یافته های رادیوگرافیک وجود افیوژن مفصلی ندارد (۲۲). لذا هدف از این مطالعه، بررسی رابطه بین کلیک و نوع آن با تغییرات دژنراتیو، وضعیت کندیل و افیوژن مفصل در یافته های حاصل از تصاویر MRI در بیماران دارای اختلال داخلی مفصل گیجگاهی فکی مراجعه کننده به بخش اکلون دانشگاه دندانپزشکی مشهد می باشد.

مواد و روش ها

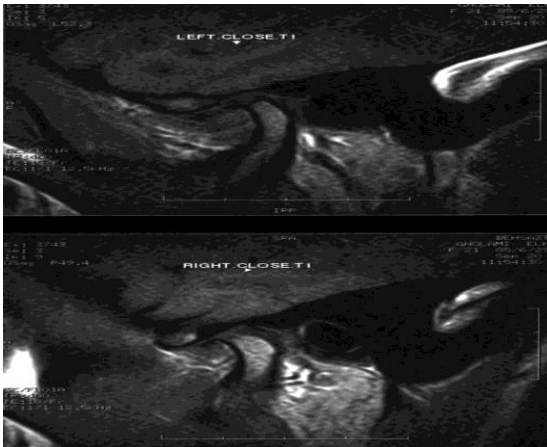
در این مطالعه مقطعی ۳۴ بیمار دارای کلیک مفصلی مراجعه کننده به بخش اکلون دانشگاه دندانپزشکی مشهد بصورت متوالی معاینه شدند. در ابتدا همه بیماران توسط متخصص پروتزهای دندانی معاینه شدند و بیمارانی که دارای اکلون کلاس I با ساپورت دندانی خلفی بودند، وارد مطالعه شدند. همه بیماران حداقل در یک مفصل گیجگاهی فکی دارای صدای کلیک بودند. ۲۰ بیمار دارای کلیک یکطرفه و ۱۴ نفر کلیک دوطرفه داشتند. انواع صدای کلیک بر اساس محل شنیده شدن آن هنگام باز کردن دهان به صورت زودرس (کمتر از ۱۵ میلیمتر)، بینابینی (۳۰-۱۶ میلیمتر) و دیررس (بیش از ۳۱ میلیمتر) تقسیم بندی شدند (۲۳). بیماران با سابقه ترومای حاد، بیماری سیستمیک مثل اسکلودرمی یا آرتریت روماتوئید، وجود روکش حاوی ترکیبات آهن و کبالت در دهان، بارداری،



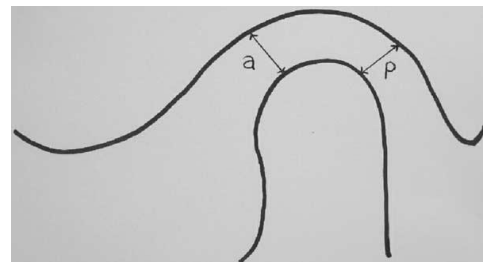
شکل ۶. وضعیت خلفی کندیل در فوسا مفصل گیجگاهی فکی در تصویر MRI



شکل ۳. افیوژن درجه ۳ در مفصل گیجگاهی فکی در تصویر MRI



شکل ۷. استئوآرتروز در مفصل گیجگاهی فکی در تصویر MRI

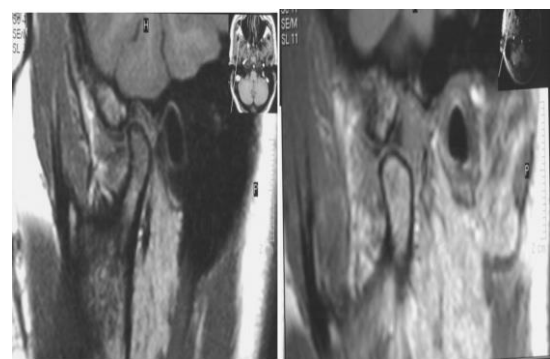


شکل ۴. ارزیابی موقعیت کندیل

زمانیکه فاصله قدامی بزرگتر از فاصله خلفی باشد ($p < a$) کندیل در وضعیت خلفی فوسا قرار دارد و زمانیکه این دو فاصله برابر باشد ($a = p$) وضعیت کندیل در موقعیت مرکزی فوسا است (شکل ۵) و زمانیکه فاصله خلفی بزرگتر باشد، ($p > a$) کندیل در وضعیت قدامی است (شکل ۶). استئوآرتروز و تغییرات دژنراتیو مفصل گیجگاهی فکی در تصاویر MRI بر اساس معیار Roh و همکاران با حضور مواردی مشخص میشود که عبارت اند از: آروزیون (عدم پیوستگی خطوط کورتیکال یا نبود آن)، اسکروزیس (وضعیتی که دانسیته استخوان به طور قابل توجهی افزایش یابد)، flattening (فقدان کانتور گرد)، استئوفیت (تشکیل استخوان هایپرتروفیک مارژینال) (شکل ۷). (۱۳). آنالیز آماری جهت بررسی موقعیت کندیل در MRI و رابطه آن با صدای کلیک و نوع کلیک توسط نرم افزار SPSS و با آزمون Fisher Exact و Chi-Square انجام شد. همچنین جهت بررسی رابطه استئوآرتروز و نوع کلیک مفصلی از آزمون کروسکالوالیس استفاده شد. از آزمون کندال تاو جهت بررسی رابطه درجه افیوژن با علائم بالینی استفاده شد و $p < 0.05$ معنی دار در نظر گرفته شد.

یافته ها

محدوده سنی بیماران مورد مطالعه ۱۶-۴۶ سال با میانگین سنی $25 \pm 8/4$ سال بود. بیماران شامل ۲۷ زن و ۷ مرد بودند. از ۶۸ مفصل معاینه شده (۳۴ بیمار) ۴۸ مفصل (۷۰/۶٪) دارای صدای کلیک و ۲۰ مفصل (۲۹/۴٪) بدون صدای کلیک گزارش شدند (جدول ۱). در گروه مفاصل دارای کلیک ۱۰ مفصل (۲۰/۸٪) کلیک زودرس، ۲۰ مفصل (۴۱/۷٪) کلیک بینابینی و ۱۸ مفصل (۳۷/۵٪) کلیک دیررس داشتند. در مجموع ۹ مفصل (۱۳/۲٪) دارای صدای کلیک منفرد و ۳۹ مفصل (۵۷/۴٪) کلیک متقابل (Reciprocal) داشتند (جدول ۲). موقعیت کندیل در تصاویر MRI در ۳۲ مفصل (۴۷/۱٪) در وضعیت مرکزی و در ۳۰ مفصل (۴۴/۱٪) در وضعیت خلفی و در ۶ مفصل (۸/۸٪) در وضعیت بالا دیده شد که وضعیت کندیل در موقعیت بالا کمترین بوده و تفاوت معنی داری در موقعیت کندیل در MRI با کلیک و انواع آن وجود نداشت. در بررسی وجود استئوآرتروز در تصاویر MRI تفاوت معنی داری از لحاظ آماری میان استئوآرتروز با کلیک مفصلی وجود نداشت (جدول ۲). بطوریکه از ۴۸ مفصل دارای کلیک ۳۴ (۷۰/۸) مفصل دارای علائم استئوآرتروز بودند و از ۲۰ مفصل فاقد کلیک هم در ۱۴ (۷۰٪) مفصل علائمی از استئوآرتروز دیده شد. در مفاصل دارای افیوژن ۲۰ (۲۹/۴٪) مفصل افیوژن درجه ۱ و ۶ (۸/۸٪) مفصل افیوژن درجه ۲ و ۱ (۱/۵٪) مفصل افیوژن درجه ۳ داشتند و ۴۱ (۶۰/۳٪) مفصل هم بدون افیوژن (درجه ۰) بودند. از لحاظ آماری تفاوت قابل توجهی میان کلیک و انواع آن با افیوژن و درجه آن وجود نداشت (جدول ۲).



شکل ۵. وضعیت طبیعی دیسک و کندیل در تصویر ساژیتال MRI

جدول ۱. فراوانی مفصل‌های تحت مطالعه بر حسب موقعیت کندیلو وجود کلیک در تصاویر MRI

موقعیت کنديل کلیک	موقعیت کنديلو وجود کلیک در تصاویر MRI		
	مرکزی تعداد(درصد)	خلف تعداد(درصد)	بالا تعداد(درصد)
بدون کلیک	۱۰(۵۰)	۷(۳۵)	۳(۱۵)
همراه با کلیک	۲۲(۴۵/۸)	۲۳(۴۷/۹)	۳(۶/۳)
کل	۳۲(۴۷/۱)	۳۰(۴۴/۱)	۶(۸/۸)

جدول ۲. فراوانی مفصل‌های تحت مطالعه بر حسب نوع کلیک و وضعیت کنديل، وجود یا عدم وجود استئوآرتروز و میزان افیوژن در تصاویر MRI

نوع کلیک	وضعیت کنديلو			استئوآرتروز			میزان افیوژن		
	مرکز	خلفی	بالا	دارد	ندارد	ندارد	++	+	+++
بدون کلیک	۱۰(۵۰)	۷(۳۵)	۳(۱۵)	۶(۳۰)	۱۴(۷۰)	۱۱(۵۵)	۰	۹(۴۵)	۰
زودرس	۲(۲۰)	۷(۷۰)	۱(۱۰)	۲(۲۰)	۸(۸۰)	۷(۷۰)	۰	۲(۲۰)	۱(۱۰)
بینابینی	۸(۴۰)	۱۱(۵۵)	۱(۵/۰)	۷(۳۵)	۱۳(۶۵)	۱۲(۶۰)	۲(۱۰)	۶(۳۰)	۰
دیررس	۱۲(۶۶/۷)	۵(۲۷/۸)	۱(۵/۶)	۵(۲۷/۸)	۱۳(۶۲/۲)	۱۱(۶۱/۱)	۴(۲۲/۲)	۳(۱۶/۷)	۰
کل	۳۲(۴۷/۱)	۳۰(۴۴/۱)	۶(۸/۸)	۲۰(۲۹/۴)	۴۸(۷۰/۶)	۴۱(۶۰/۳)	۶(۸/۸)	۲۰(۲۹/۴)	۱(۱/۵)

بحث و نتیجه گیری

۱۴(۷۰٪) مورد آن دارای استئوآرتروز بود همچنین در ۳۵٪ موارد کلیک بینابینی، استئوآرتروز وجود نداشت و این گویای اهمیت MRI در تشخیص اختلالات مفصلی است. اگر چه صداهای مفصلی به صورت کلیک نشان دهنده نیاز به درمان نیستند، مفصلی که صدای کلیک دارند لزوماً همانند مفاصل سالم نیستند که این امر اهمیت استفاده از تصویربرداری تشخیصی را نشان می دهد(۸). Compos و همکاران در مقایسه میزان همبستگی درد مفصلی و وقوع تغییرات دژنراتیو، به اهمیت تصاویر MRI در بررسی کلینیکی تاکید کردند چرا که ۴۶/۵٪ از بیمارانی که دارای تغییرات دژنراتیو بودند، دردی نداشتند (۴). مطالعات بسیاری به اهمیت تغییرات دژنراتیو مفصلی به عنوان یک مکانیسم متضمن در بروز درد و اختلال فانکشنال مفصل گیجگاهی فکی تاکید کرده اند (۳۰-۲۸). Milam و همکارانش عنوان کردند که در وقوع تغییرات دژنراتیو مفصلی، عوامل مستعد کننده فردی مرتبط با فاکتورهایی چون ژنتیک، سن، جنس و بیماریهای سیستمیک نقش دارند (۳۱).

با وجود اینکه استئوآرتروز یکی از شایعترین بیماریهای دژنراتیو مفاصل سنیوآل است(۳۲)، اما Emshoff و همکاران در مطالعه خود عنوان کردند که هنوز در میزان تاثیر استئوآرتروز در شروع، پیشرفت و توقف علائم بالینی مفصل گیجگاهی فکی بحث و اختلاف نظر وجود دارد (۳۳). یافتن یک ارتباط معنی دار میان تغییرات استئوآرتروز ساختارهای مفصلی و یافته های کلینیکی مرتبط با مفصل چون درد و کلیک در یک مطالعه ممکن است با نتایج حاصل از نویسندگان دیگر مغایرت کند چرا که میزان شیوع علائم استئوآرتروز در تصاویر رادیوگرافی در مفاصل گیجگاهی فکی بدون علائم بالینی در مقالات مختلف از ۹۰ تا ۵۰ درصد ذکر شده است (۳۴-۳۶). همچنین مطالعه حاضر نشان داد شنیدن صدای کلیک نه تنها همیشه نشان دهنده تغییرات دژنراتیو استخوانی در مفصل گیجگاهی فکی نیست بلکه در موارد بدون کلیک هم تغییرات دژنراتیو در تصاویر MRI می تواند مشاهده شود. بنابراین اختلاف در گزارش شیوع استئوآرتروز از یک طرف و از

در مطالعه حاضر از ۶۸ مفصل بررسی شده وضعیت کنديل در تصاویر MRI در کلیک زودرس در ۷۰٪ موارد و در کلیک بینابینی در ۵۵٪ موارد در موقعیت خلفی قرار داشت. در کلیک دیررس و موارد بدون کلیک وضعیت کنديل در مرکز بیشتر از خلف و بالا بود. با این حال از لحاظ آماری رابطه معنی داری میان وضعیت کنديل در تصاویر MRI و کلیک مفصلی با درجات مختلف از باز شدن دهان وجود نداشت. بنابراین نمی توان از روی نوع کلیک به موقعیت کنديل پی برد. از آنجایی که هم در موارد بدون کلیک مفصل و هم در انواع مختلف کلیک شکل غیر نرمال کنديل با درصد بیشتری نسبت به نرمال آن وجود داشت لذا از کلیک نمیتوان به شکل کنديل پی برد. بسیاری از مطالعات عنوان می کنند که اگرچه افیوژن مفصل گیجگاهی فکی اغلب با علائم بالینی همراه است اما هنوز دلیلی بر اثبات رابطه میان یافته های MRI و علائم کلینیکی مفصلی وجود ندارد (۱۴-۱۲). مطالعه حاضر، مطالعات قبلی را تایید میکند، چراکه افیوژن در مفاصل بدون کلیک در ۴۵٪ موارد مثبت بود و در مفاصل دارای کلیک تنها در ۲۷/۵٪ از آنها افیوژن وجود داشت. اگرچه که از ۶۸ مفصل بررسی شده تنها ۱ مورد افیوژن درجه ۳ دیده شد و آن هم در کلیک زودرس بود و تنها ۲ و ۴ مورد افیوژن درجه ۲ به ترتیب در کلیک بینابینی و دیررس وجود داشت و در موارد بدون کلیک افیوژن درجه ۲ و ۳ دیده نشد اما بدلیل معنی دار نبودن از لحاظ آماری نمی توان این نتایج را تعمیم داد. در مطالعه Galhardo و همکارانش از ۶۷ بیمار ۴۴ نفر از لحاظ بالینی اختلال TMJ داشتند، اما ۲۱ نفر از آنها اختلالشان بواسطه MRI تایید نشد (۲۵). همچنین Manfredini و همکاران به این نتیجه رسیدند که صداهای مفصلی نمی توانند بطور دقیق نشان دهنده موقعیت دیسک و کنديل باشند و ترکیب دو روش کلینیکی و رادیوگرافی ضروری است (۲۶). Bernhardt و همکاران گزارش کردند معاینه کلینیکی به تنهایی قادر نیست اختلالات دژنراتیو مفصل را تشخیص دهد بلکه MRI یک مکمل مهم و ضروری برای تشخیص است (۲۷). در مطالعه حاضر هم از ۲۰ مفصل بدون کلیک

وجود دارد اما از لحاظ آماری محسوس نبود. وجود کلیک زودرس، بینابینی و دیررس پیش بینی کننده موقعیت کندیل در فوسا و وجود افیوژن و درجه آن و وجود استئو آرتروز نمی باشد.

تقدیر و تشکر

بدینوسیله از مساعدت معاونت تحقیقات و فناوری دانشگاه علوم پزشکی و دانشکده دندانپزشکی مشهد و کلیه همکارانی که ما را در انجام این تحقیق یاری نمودند، تشکر و قدردانی می گردد.

طرف دیگر با توجه به اینکه یک معیار کلینیکی و تصویر برداری ویژه و معین در تشخیص استئو آرتروز مفصلی هنوز وجود ندارد، لذا لازم است تحقیقات بیشتری برای یافتن یک معیار کلینیکی و رادیوگرافی ویژه برای بررسی استئوآرتروز مفصلی صورت گیرد. پیشنهاد می شود در مطالعات آتی از دستگاه MRI با قدرت بالاتر و حجم نمونه بیشتر استفاده شود. یافته های این مطالعه نشان داد که شنیدن صدای کلیک نه تنها همیشه نشان دهنده تغییرات دژنراتیو استخوانی در مفصل گیجگاهی فکی نیست بلکه در موارد بدون کلیک هم تغییرات دژنراتیو در تصاویر MRI می تواند مشاهده شود. در صورت وجود تغییرات گسترده دژنراتیو و التهابی چون افیوژن با درجه بالا احتمال بیشتری برای شنیدن صدای کلیک

Evaluation of Degenerative Changes, Condyle Position and Joint Effusion in Patients with Temporomandibular Joint Disorder via MRI

A.S. Madani (DDS,MS)¹, M. Taheri Heravi (MD)², M. Imanimoghadam (DDS,MS)³, A. Chamani⁴,
A. Javan (BSc)⁴, A. Mirmortazavi (DDS,MS)*¹

1.Dental Research Center, Faculty of Dentistry, Mashhad University of Medical Sciences, Mashhad, I.R.Iran

2.Department of Radiology, Mashhad University of Medical Sciences, Mashhad, I.R.Iran

3.Oral and Maxillofacial Diseases Research Center, Faculty of Dentistry, Mashhad University of Medical Sciences, Mashhad, I.R.Iran

4.Faculty of Dentistry, Mashhad University of Medical Sciences, Mashhad, I.R.Iran

J Babol Univ Med Sci; 17(11);Nov 2015; PP:13-20

Received: Apr 8th 2015, Revised: May 6th 2015, Accepted: Jul 29th 2015.

ABSTRACT

BACKGROUND AND OBJECTIVE: Investigation of the relationship between joint sounds and radiographic findings could be helpful in selecting a suitable treatment for internal temporomandibular joint disorder (TMJD). This study aimed to evaluate degenerative changes, condyle position and joint effusion in patients with TMJD using magnetic resonance imaging (MRI) as a gold standard procedure.

METHODS: This cross-sectional study was conducted on 34 patients diagnosed with TMJD via MRI. MRI images were obtained from the sagittal plane of the subjects using 5.0 Tesla Magnetic Resonance Scanner with open and closed mouth. Click sounds were divided into three categories based on the origin of the sound while opening the mouth: premature (<15 mm), intermediate (16-30 mm), and delayed (>31 mm). In addition, effusion volume, condyle-fossa relationship, swelling of the joints and degenerative changes were evaluated in the patients.

FINDINGS: Regarding the condyle position in the fossa, 32 of the examined joints (47.1%) were in central position, 30 (44.1%) were in posterior position, and 6 joints (8.8%) were in the upper position. Moreover, 34 joints (70.8%) had clicks, and 14 joints (70%) had no clicks or symptoms of osteoarthritis. Following that, grade-zero and grade-one effusions accounted for the highest number of examined joints, and there was no significant relationship between effusion volume and type of clicking. In the study group with clicking joints, 10 cases (14.7%) had premature clicks, 20 (29.4%) had intermediate clicks, and 18 joints (26.5%) had delayed clicks.

CONCLUSION: According to the results of this study, presence or absence of premature, intermediate and delayed clicks have no effects on condylar position in the fossa, effusion volume and occurrence of osteoarthritis in MRI.

KEY WORDS: *Temporomandibular Joint, Osteoarthritis, Magnetic Resonance Imaging (MRI).*

Please cite this article as follows:

Madani AS, Taheri Heravi M, Imanimoghadam M, Chamani A, Javan A, Mirmortazavi A. Evaluation of Degenerative Changes, Condyle Position and Joint Effusion in Patients with Temporomandibular Joint Disorder via MRI. J Babol Univ Med Sci. 2015;17(11):13-20.

*Corresponding Author: Mirmortazavi (DDS,MS)

Address: Department of Prosthodontics, Faculty of Dentistry, Mashhad University of Medical Sciences, Park Square, Mashhad, I.R.Iran

Tel: +98 51 38839501-15

Email: mirmortazaviat@gmail.com

References

- 1.Dergin G, Kilic C, Gozneli R, Yildirim D, Garip H, Moroglu S. Evaluating the correlation between the lateral pterygoid muscle attachment type and internal derangement of the temporomandibular joint with an emphasis on MR imaging findings. *J Craniomaxillofac Surg.* 2012;40(5):459-63.
- 2.Barclay P, Hollender LG, Maravilla KR, Truelove EL. Comparison of clinical and magnetic resonance imaging diagnosis in patients with disk displacement in the temporomandibular joint. *Oral surg Oral med Oral Pathol Oral Radiol Endod.* 1999;88(1):37-43.
- 3.Madani AS, Shamsian AA, Hedayati-Moghaddam MR, Fathi-Moghadam F, Sabooni MR, Mirmortazavi A, et al. A cross-sectional study of the relationship between serum sexual hormone levels and internal derangement of temporomandibular joint. *J oral rehabil.* 2013;40(8):569-73
- 4.Campos MI, Campos PS, Cangussu MC, Guimaraes RC, Line SR. Analysis of magnetic resonance imaging characteristics and pain in temporomandibular joints with and without degenerative changes of the condyle. *Int J Oral Maxillofac Surg.* 2008;37(6):529-34.
- 5.Emshoff R, Brandlmaier I, Bosch R, Gerhard S, Rudisch A, Bertram S. Validation of the clinical diagnostic criteria for temporomandibular disorders for the diagnostic subgroup - disc derangement with reduction. *J Oral Rehabil.* 2002;29(12):1139-45.
- 6.Madani AS, Mirmortazavi A. Comparison of three treatment options for painful temporomandibular joint clicking. *J Oral Sci.* 2011;53(3):349-54.
- 7.Madani AS, Mirmortazavi A, Ghazi N, Ziaee S. The possible role of oral contraceptives in the development of temporomandibular disorders. *Indian J Stomatol.* 2010;2(3):149-52.
- 8.Dias IM, Coelho PR, Picorelli Assis NM, Pereira Leite FP, Devito KL. Evaluation of the correlation between disc displacements and degenerative bone changes of the temporomandibular joint by means of magnetic resonance images. *Int J Oral Maxillofac Surg.* 2012;41(9):1051-7.
- 9.Petersson A. What you can and cannot see in TMJ imaging--an overview related to the RDC/TMD diagnostic system. *J Oral Rehabil.* 2010;37(10):771-8.
- 10.Taheri Heravi M, Madani AS, Imani moghadam M, Goudarzi M, Habibi Rad A, Mirmortazavi A. Evaluation of disc position in patients with temporomandibular joint clicking using MRI. *J Mash Dent Sch.* 2014;38(2):139-48. Available from: file:///C:/Users/bba/Downloads/JMDS28361400700600.pdf. [In Persian]
- 11.Incesu L, Taskaya-Yilmaz N, Ogutcen-Toller M, Uzun E. Relationship of condylar position to disc position and morphology. *Eur J Radiol.* 2004;51(3):269-73.
- 12.Park JW, Song HH, Roh HS, Kim YK, Lee JY. Correlation between clinical diagnosis based on RDC/TMD and MRI findings of TMJ internal derangement. *Int J Oral Maxillofac Surg.* 2012;41(1):103-8.
- 13.Roh HS, Kim W, Kim YK, Lee JY. Relationships between disk displacement, joint effusion, and degenerative changes of the TMJ in TMD patients based on MRI findings. *J Cranio-maxillo-fac Surg.* 2012;40(3):283-6.
- 14.Tognini F, Manfredini D, Melchiorre D, Zampa V, Bosco M. Ultrasonographic vs magnetic resonance imaging findings of temporomandibular joint effusion. *Minerva stomatologica.* 2003;52(7-8):365-70.
- 15.Simmons HC, Gibbs SJ. Anterior repositioning appliance therapy for TMJ disorders: specific symptoms relieved and relationship to disk status on MRI. *J Tenn Dent Assoc.* 2009;89(4):22-30.
- 16.Ribeiro-Rotta RF, Marques KD, Pacheco MJ, Leles CR. Do computed tomography and magnetic resonance imaging add to temporomandibular joint disorder treatment? A systematic review of diagnostic efficacy. *J Oral Rehabil.* 2011;38(2):120-35.
- 17.dos Anjos Pontual ML, Freire JS, Barbosa JM, Frazao MA, dos Anjos Pontual A. Evaluation of bone changes in the temporomandibular joint using cone beam CT. *Dentomaxillofac Radiol.* 2012;41(1):24-9.

18. Manfredini D, Basso D, Salmaso L, Guarda-Nardini L. Temporomandibular joint click sound and magnetic resonance-depicted disk position: which relationship? *J Dent*. 2008;36(4):256-60.
19. Gil C, Santos KC, Dutra ME, Kodaira SK, Oliveira JX. MRI analysis of the relationship between bone changes in the temporomandibular joint and articular disc position in symptomatic patients. *Dentomaxillofacial Radiol*. 2012;41(5):367-72.
20. Cho BH, Jung YH. Osteoarthritic changes and condylar positioning of the temporomandibular joint in Korean children and adolescents. *Imaging Sci Dent*. 2012;42(3):169-74.
21. Larheim TA, Westesson PL, Sano T. MR grading of temporomandibular joint fluid: association with disk displacement categories, condyle marrow abnormalities and pain. *Int J Oral Maxillofac Surg*. 2001;30(2):104-12.
22. Koh KJ, Park HN, Kim KA. Relationship between anterior disc displacement with/without reduction and effusion in temporomandibular disorder patients using magnetic resonance imaging. *Imaging Sci Dent*. 2013;43(4):245-51.
23. Ozawa S, Tanne K. Diagnostic accuracy of sagittal condylar movement patterns for identifying internal derangement of the temporomandibular joint. *J Orofac Pain*. 1997;11(3):222-31.
24. Westesson PL, Katzberg RW, Tallents RH, Sanchez-Woodworth RE, Svensson SA, Espeland MA. Temporomandibular joint: comparison of MR images with cryosectional anatomy. *Radiology*. 1987;164(1):59-64.
25. Galhardo AP, da Costa Leite C, Gebrim EM, Gomes RL, Mukai MK, Yamaguchi CA, et al. The correlation of research diagnostic criteria for temporomandibular disorders and magnetic resonance imaging: a study of diagnostic accuracy. *Oral Surg Oral Med Oral Pathol Oral Radiol*. 2013;115(2):277-84.
26. Manfredini D, Basso D, Arboretti R, Guarda-Nardini L. Association between magnetic resonance signs of temporomandibular joint effusion and disk displacement. *Oral Surg Oral Med Oral Pathol Oral Radiol*. 2009;107(2):266-71.
27. Bernhardt O, Biffar R, Kocher T, Meyer G. Prevalence and clinical signs of degenerative temporomandibular joint changes validated by magnetic resonance imaging in a non-patient group. *Ann Anat*. 2007;189(4):342-6
28. Holmlund A, Hellsing G. Arthroscopy of the temporomandibular joint: occurrence and location of osteoarthritis and synovitis in a patient material. *Int J Oral Maxillofac Surg*. 1988;17(1):36-40.
29. Israel HA, Saed-Nejad F, Ratcliffe A. Early diagnosis of osteoarthritis of the temporomandibular joint: correlation between arthroscopic diagnosis and keratan sulfate levels in the synovial fluid. *J Oral Maxillofac Surg*. 1991;49(7):708-11.
30. Stegenga B, de Bont LG, Boering G. Osteoarthritis as the cause of craniomandibular pain and dysfunction: a unifying concept. *J Oral Maxillofac Surg*. 1989;47(3):249-56.
31. Milam SB. Pathogenesis of degenerative temporomandibular joint arthritides. *Odontology*. 2005;93(1):7-15.
32. Arthur C, Watt K, Nussey DH, Pemberton JM, Pilkington JG, Herman JS, et al. Osteoarthritis of the temporomandibular joint in free-living Soay sheep on St Kilda. *Vet J*. 2015;203(1):120-5.
33. Emshoff R, Brandimaier I, Bertram S, Rudisch A. Magnetic resonance imaging findings of osteoarthritis and effusion in patients with unilateral temporomandibular joint pain. *Int J Oral Maxillofac Surg*. 2002;31(6):598-602.
34. Brooks SL, Westesson PL, Eriksson L, Hansson LG, Barsotti JB. Prevalence of osseous changes in the temporomandibular joint of asymptomatic persons without internal derangement. *Oral Surg Oral Med Oral Pathol*. 1992;73(1):118-22.
35. Ericson S, Lundberg M. Structural changes in the finger, wrist and temporomandibular joints. A comparative radiologic study. *Acta Odontol Scand*. 1968;26(2):111-26.
36. Westesson PL, Brooks SL. Temporomandibular joint: relationship between MR evidence of effusion and the presence of pain and disk displacement. *AJR Am J Roentgenol*. 1992;159(3):559-63.