

بیان پروتئینهای مرتبط با اپوپتوزیس (Fas, Bcl2) در لیکن پلان دهانی

فاطمه مشهدی عباس (DDS)^۱، آزاده غلامی (DDS)^۲، پویان امینی شکیب (DDS)^{۳*}، نغمه جماعت لو (DDS)^۲، شیما عباسی (DDS)^۳

۱- گروه پاتولوژی دهان، فک و صورت، دانشکده دندانپزشکی، دانشگاه علوم پزشکی شهید بهشتی

۲- گروه پاتولوژی دهان، فک و صورت، دانشکده دندانپزشکی، دانشگاه علوم پزشکی بابل

۳- گروه پاتولوژی دهان، فک و صورت، دانشکده دندانپزشکی، دانشگاه علوم پزشکی تهران

دریافت: ۹۱/۱۲/۲۸، اصلاح: ۹۲/۲/۱۱، پذیرش: ۹۲/۴/۱۹

خلاصه

سابقه و هدف: لیکن پلان دهانی یک اختلال شایع ایمنولوژیک وابسته به لنفوسیت ها است که در آن کراتینوسیت های لایه بازال، هدف لنفوسیت های T قرار می گیرند و بدنبال پدیده "اپوپتوزیس" دچار دژنراسانس هیدروپیک می گردند. تاکنون چندین پروتئین در آغاز و پیشرفت اپوپتوزیس معرفی شده اند. هدف از این مطالعه، ارزیابی بیان ایمنو هیستوشیمی دو پروتئین مهم پروآپوپتوتیک (Fas) و آنتی اپوپتوتیک (Bcl2) در نمونه های لیکن پلان دهانی و ارزیابی نقش آنها در روند این بیماری می باشد. **مواد و روشها:** در این مطالعه مقطعی، رنگ آمیزی ایمنو هیستوشیمی با آنتی بادی های ضد Fas و Bcl2 برای برش های بافتی بلوک های پارافینه ۱۲ نمونه لیکن پلان دهانی (۹ عدد مخاط باکال و ۳ عدد مخاط لثه) و ۱۲ نمونه مخاط غیر بیمار (۸ عدد فیبروم تحریکی از مخاط باکال و ۴ عدد مخاط نرمال لثه)، که تمامی آنها از آرشیو بخش پاتولوژی دهان، فک و صورت دانشکده دندانپزشکی دانشگاه علوم پزشکی شهید بهشتی استخراج شده بود، انجام شد. رنگ پذیری سلول ها در دو منطقه اپیتلیوم و بافت همبند زیر اپیتلیوم در هر نمونه مورد بررسی قرار گرفت. شدت رنگ پذیری سلول ها به صورت رنگ پذیری ضعیف (+)، متوسط (++) و شدید (+++) طبقه بندی شد. نتایج بدست آمده مورد بررسی و مقایسه قرار گرفت.

یافته ها: بیان ایمنو هیستوشیمیایی Fas در اپیتلیوم بین دو گروه بیمار و غیر بیمار اختلاف معنی داری نشان نداد (هر دو ۵۰٪ ضعیف و بقیه متوسط و شدید) و در ناحیه زیر اپیتلیوم نیز اختلاف معنی داری مشاهده نشد (۸۳/۳٪ ضعیف و متوسط و بقیه شدید در مقابل ۹۰/۹٪ ضعیف و متوسط و بقیه شدید). همچنین بیان Bcl2 در اپیتلیوم بین دو گروه بیمار و غیر بیمار اختلاف معنی داری نشان نداد (۱۰۰٪ ضعیف در مقابل ۶۶/۷٪ ضعیف و بقیه متوسط و شدید) ولی بیان Bcl2 در زیر اپیتلیوم دارای اختلاف معنی داری بین دو گروه بود (۹۱/۷٪ متوسط در نمونه های بیمار در مقابل ۶۶/۷٪ ضعیف در نمونه های غیر بیمار؛ $p=0/01$).

نتیجه گیری: براساس نتایج این مطالعه احتمالاً پروتئین های Fas و Bcl2 نقش قابل توجهی در فرآیند اپوپتوزیس، که در اتیولوژی لیکن پلان دهانی پیشنهاد شده ندارند و ارزیابی سایر پروتئین های حاضر در این فرآیند توصیه می شود.

واژه های کلیدی: لیکن پلان دهانی، مرگ برنامه ریزی شده سلولی، بیان پروتئین.

مقدمه

Fas (۵۶) یک گیرنده پروتئینی غشایی است که چنانچه به ساتوکین Fas-L که به وسیله T-cell ها تولید می شود متصل گردد می تواند اپوپتوزیس را فعال نماید. پروتئین های خانواده Bcl2 نیز مهمترین دسته از پروتئین های تنظیم کننده اپوپتوزیس هستند که در آن ها پروتئین های Bad و Bax نقش تحریک کنندگی و پروتئین های Bcl_x و Bcl2 نقش بازدارندگی بر پدیده اپوپتوزیس دارند. Bcl2 در غشای میتوکندری و غشای هسته سلول قرار دارد (۹-۷). علیرغم مطالعات کلینیکی متعدد درباره لیکن پلان پاتوژنز دقیق آن هنوز روشن نشده است؛ اما اخیراً اپوپتوزیس مورد توجه ویژه پژوهشگرانی که پاتوژنز لیکن پلان را بررسی می کنند قرار گرفته است. تفاوت های بارز در ایندکس اپوپتوز

لیکن پلان یک بیماری پوستی- مخاطی نسبتاً شایع (با شیوع ۲/۲-۰/۱٪ از جمعیت) با علت نامشخص است که دارای ویژگی های هیستوپاتولوژیک منحصر به فرد می باشد (۱ و ۲) و احتمال ایجاد بدخیمی در آن ۱/۱-۲٪ گزارش شده است (۳). ویژگی های میکروسکوپی لیکن پلان شامل هیپرکراتوز، دژنراسانس هیدروپیک لایه بازال با کراتینوسیت های اپوپتوتیک و نفوذ عوامل لنفوفاگوسیتیک به محل اتصال اپی تلیوم و بافت همبند است (۴). اپوپتوزیس یا مرگ فیزیولوژیک سلول، فرآیند مرگ برنامه ریزی شده سلول به صورت ژنتیکی است که در آن سلول های پیر و آسیب دیده از بدن حذف می شوند. این فرآیند با نکرورز تفاوت دارد و شامل تغییرات میکروسکوپی منحصر به فردی می باشد

این مقاله حاصل پایان نامه پویان امینی شکیب دانشجو دندانپزشکی، دانشگاه علوم پزشکی شهید بهشتی می باشد.

* مسئول مقاله:

آدرس: بابل، دانشگاه علوم پزشکی، دانشکده دندانپزشکی، گروه پاتولوژی، دهان، فک و صورت، تلفن: ۰۱۱۱-۲۲۹۱۴۰۸

e-mail: pouyanshakib@yahoo.com

-Clone 124: a primary monoclonal mouse antihuman bcl2 protein antibody (DAKO, Denmark; diluted at 1: 50)

کنترل مثبت برای هر دو آنتی بادی، سلولهای توبولار کلیه در نظر گرفته شد.

مشاهده میکروسکوپی: در بررسی میکروسکوپی نمونه ها، شدت رنگ پذیری سیتوپلاسمی سلول ها در دو منطقه اپیتلیوم (کراتینوسیت ها) و زیر اپیتلیوم (لنفوسیت ها) به کمک میکروسکوپ نوری (Olympus BX41) مورد بررسی قرار گرفتند؛ بدین ترتیب که ابتدا با درشت نمایی ۱۰۰، چهار منطقه با بیشترین میزان رنگ پذیری (hot spot) انتخاب شده، سپس در هر منطقه با درشت نمایی ۴۰۰ تعداد ۱۰۰ سلول مورد بررسی قرار گرفت و میانگین درصد سلولهای رنگ گرفته چهار منطقه به صورت زیر طبقه بندی شدند (۱۵):

بدون رنگ پذیری (-): 0%

رنگ پذیری ضعیف (+): <10% cells

رنگ پذیری متوسط (++) : 10-50% cells

رنگ پذیری شدید (+++) : <50% cells

آنالیز آماری:

اطلاعات با استفاده از آزمون آماری Mann- و Fisher exact Test

Odds Ratio Whitney test تجزیه و تحلیل گردید و $p < 0.05$ معنی دار

در نظر گرفته شد.

بیماران مبتلا به لیکن پلان و افراد سالم دیده شده است و رابطه ای میان بیان بالای Fas و لیگاند آن از یک طرف و پیشرفت بیماری از طرف دیگر مشاهده گردیده است. همچنین نشان داده شده است که تخریب سلول های لایه بازال در لیکن پلان دهانی با مکانیسم های اپوپتوز، به صورت بیان بالای Fas و لیگاند آن در مقایسه با لایه سوپرابازال، مرتبط است (۱۲-۱۰).

بعضی از محققین نشان داده اند که مقاومت سلولی در برابر اپوپتوزیس با واسطه Fas ممکن است منجر به فرار این سلول ها از سیستم ایمنی میزبان گردد (۱). همچنین اگرچه میزان کلی بیان پروتئین Bcl2 به عنوان یک پروتئین ضد اپوپتوزیس در کراتینوسیت ها در لیکن پلان دهانی کم گزارش شده است و افزایش میزان بیان آن در ماکروفاژها و لنفوسیت های موجود در بافت همبند مجاور نیز تنها به مژمن شدن روند ضایعه نسبت داده می شود (۷)، لکن میزان بیان بیشتر این پروتئین در لایه بازال در مقایسه با لایه خاردار سبب می گردد که هنوز به عنوان عامل تماس دخیل در روند اپوپتوز مورد بحث باشد (۱۳).

لذا هدف از این مطالعه بررسی میزان بیان پروتئین های Fas و Bcl2 در اپی تلیوم گروهی از افراد مبتلا به لیکن پلان دهانی (نوع رتیکولر) و ارزیابی میزان تأثیر آن ها در اتیولوژی بیماری از طریق فرآیند اپوپتوزیس است.

مواد و روشها

انتخاب نمونه ها: نمونه های گروه بیمار از بلوک های پارافینی بیمارانی که ابتلای آن ها به لیکن پلان دهانی (نوع رتیکولر) بر اساس معیارهای Modified WHO (۱۴) که طی مدت پنج ساله در بخش پاتولوژی دهان و فک و صورت دانشکده دندانپزشکی دانشگاه علوم پزشکی شهید بهشتی تأیید شده و به هیچ بیماری پوستی- مخاطی دیگری مبتلا نبوده و حجم کافی بافت جهت تهیه اسلاید داشته اند، انتخاب شدند. نمونه های گروه غیر بیمار نیز از بلوک های پارافینی بیمارانی که ابتلای آن ها به فیبروم تحریکی (ضایعه ای که پیش سرطانی یا انتهایی نمی باشد) در همان بخش تأیید شده بود یا لته نرمال بیمارانی که تحت جراحی افزایش طول تاج قرار گرفته بودند، انتخاب شدند. سپس این ۲۴ بلوک پارافینی برای رنگ آمیزی ایمونوهیستوشیمیایی به مرکز تحقیقاتی، پژوهشی و درمانی بیماری های ریوی مسیح دانشوری انتقال داده شد.

رنگ آمیزی نمونه ها: مقطع های ۴ میکرونی از بلوک های مربوطه تهیه شد؛ نمونه ها به مدت ۱۵ دقیقه در بافر سترات با $\text{pH}=6$ و دمای $^{\circ}\text{C} 100$ قرار داده شدند. برای بلوکه کردن پراکسیداز اندوژن، نمونه ها به مدت ۳۰ دقیقه در H_2O_2 ، ۳ درصد قرار گرفتند. باندینگ غیراختصاصی توسط سرم روده ای ۱۰٪ بلوکه شد. سپس نمونه ها با آنتی بادی اولیه در $^{\circ}\text{C} 4$ و در طول شب آماده سازی شدند.

آنتی بادی ثانویه به مدت ۱ ساعت و در دمای اتاق به کار برده شد. از DAB به عنوان سوبسترا و از هماونوکسیلین به عنوان Counterstain استفاده شد. کنترل منفی با حذف آنتی بادی اولیه به دست آمد.

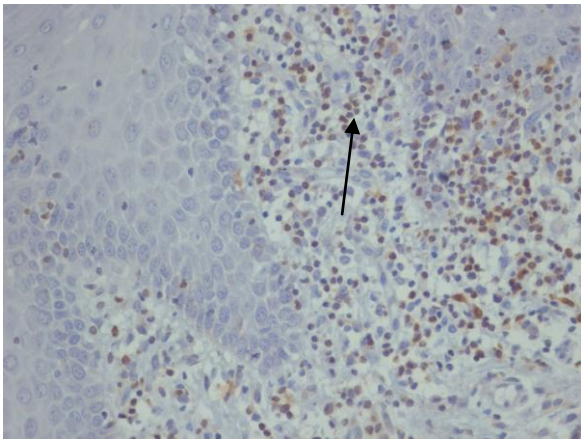
آنتی بادی های به کار رفته:

-Fas (Ab-1): polyclonal rabbit antihuman Fas antibody (Oncageue Research Products, Cambridge, MA, USA; dilution of 1: 40).

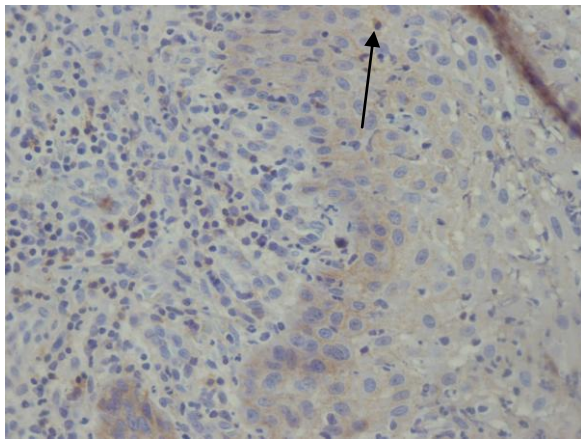
یافته ها

نمونه های گروه بیمار شامل ۱۲ عدد بود که ۹ نمونه از مخاط ناحیه باکال و ۳ نمونه از مخاط لته برداشته شده بود. ۱۰ نفر از مراجعه کنندگان زن و ۲ نفر مرد بودند. محدوده سنی افراد مورد مطالعه ۲۵ تا ۵۸ سال با میانگین $40 \pm 2/1$ سال بود. نمونه های گروه غیر بیمار نیز شامل ۱۲ عدد بود که ۸ نمونه از مخاط باکال و ۴ نمونه از مخاط لته برداشته شده بود. ۹ نفر از مراجعه کنندگان این گروه زن و ۳ نفر مرد بودند. محدوده سنی افراد این گروه نیز ۱۵ تا ۶۲ سال با میانگین $35 \pm 2/6$ سال بودند. رنگ آمیزی Bcl2 در اپی تلیوم نمونه ها نشان داد که تمامی ۱۲ نمونه بیمار (۱۰۰٪) ضعیف بودند (تصویر ۱) و هیچ نمونه متوسط یا شدیدی مشاهده نشد؛ در حالی که ۸ نمونه غیر بیمار (۶۶٪) ضعیف، ۳ نمونه (۲۵٪) متوسط و ۱ نمونه (۸٪) شدید بود (نمودار ۱). هیچ اختلاف معنی داری بین دو گروه مشاهده نگردید. رنگ آمیزی Bcl2 در ناحیه زیر اپی تلیوم نمونه ها نشان داد که ۱ نمونه بیمار (۸٪) ضعیف و ۱۱ نمونه (۹۱٪) متوسط بودند (تصویر ۲) و هیچ نمونه شدیدی مشاهده نشد؛ در حالی که ۸ نمونه غیر بیمار (۶۶٪) ضعیف، ۳ نمونه (۲۵٪) متوسط و ۱ نمونه (۸٪) شدید بود (نمودار ۱). که اختلاف معنی داری بین دو گروه مشاهده شد ($p=0/01$).

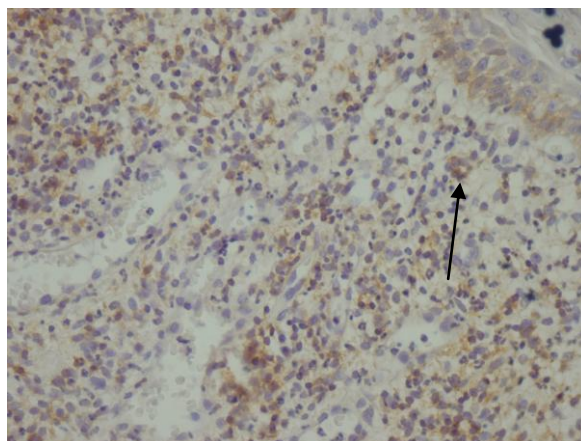
رنگ آمیزی Fas در اپی تلیوم نمونه ها نشان داد که ۶ نمونه بیمار (۵۰٪) ضعیف، ۱ نمونه (۸٪) متوسط و ۵ نمونه (۴۱٪) شدید بودند (تصویر ۳) در حالی که ۶ نمونه غیر بیمار (۵۰٪) ضعیف و ۶ نمونه (۵۰٪) شدید بودند و هیچ نمونه متوسطی مشاهده نشد (نمودار ۲). اختلاف معنی داری بین دو گروه مشاهده نگردید. رنگ آمیزی Fas در ناحیه زیر اپی تلیوم نمونه ها نشان داد که ۴ نمونه بیمار (۳۳٪) ضعیف، ۶ نمونه (۵۰٪) متوسط و ۲ نمونه (۱۶٪) شدید بودند (تصویر ۴)؛ در حالی که ۱۰ نمونه غیر بیمار (۸۱٪) ضعیف، ۱ نمونه (۹٪)



تصویر ۲: رنگ آمیزی ایمونوهیستوشیمیایی Bcl2 با شدت متوسط در ناحیه زیر اپیتلیوم در نمونه لیکن پلان دهانی (بزرگنمایی ۴۰۰×).



تصویر ۳: رنگ آمیزی ایمونوهیستوشیمیایی Fas با شدت بالا در ناحیه اپیتلیوم در نمونه لیکن پلان دهانی (بزرگنمایی ۴۰۰×).

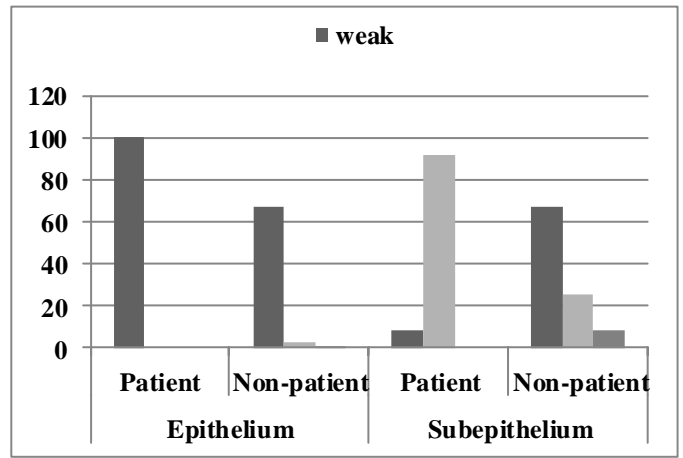


تصویر ۴: رنگ آمیزی ایمونوهیستوشیمیایی Fas با شدت بالا در ناحیه زیر اپیتلیوم در نمونه لیکن پلان دهانی (بزرگنمایی ۴۰۰×).

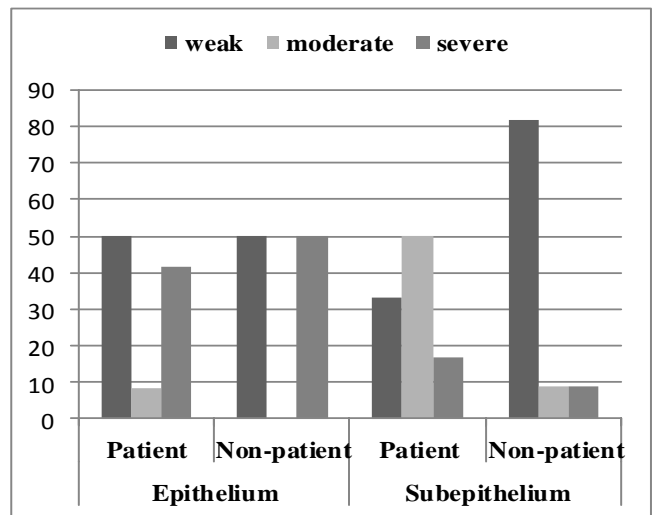
بحث و نتیجه گیری

نتایج این مطالعه هیچ اختلاف معنی داری بین دو گروه بیمار و غیر بیمار در دو ناحیه اپی تلیوم و بافت همبند مجاور اپی تلیوم نشان نداد. از آن جا که در این

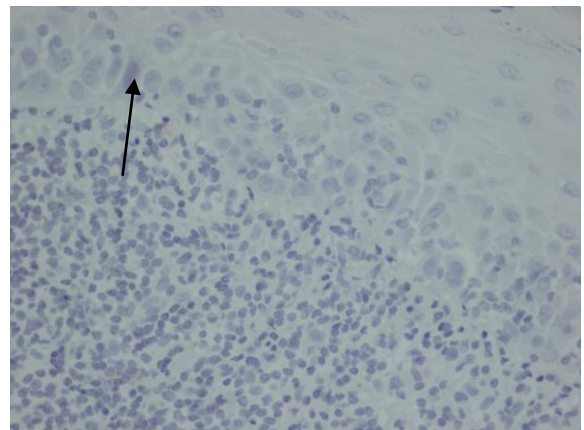
متوسط و ۱ نمونه (۹/۱٪) شدید بود (نمودار ۲ و اختلاف معنی داری بین دو گروه مشاهده نگردید.



نمودار ۱: مقایسه شدت بروز Bcl2 در نمونه های افراد مبتلا و غیر مبتلا به لیکن پلان دهانی.



نمودار ۲: مقایسه شدت بروز Fas در نمونه های افراد مبتلا و غیر مبتلا به لیکن پلان دهانی.



تصویر ۱: رنگ آمیزی ایمونوهیستوشیمیایی Bcl2 با شدت پایین در ناحیه اپیتلیوم در نمونه لیکن پلان دهانی (بزرگنمایی ۴۰۰×).

نتیجه گرفتند که احتمالاً OLP یک ضایعه پیش بدخیم است (۱۹).

Abdel-Latif و همکاران نیز اختلاف معنی داری در بیان Bcl2 و Bax بین OLP و مخاط نرمال نیافتند (۲۰): اگرچه آنان اختلاف معنی دار یافت شده در بیان این دو مارکر بین لیکن پلان پوستی و مخاطی را به رفتار متفاوت آنان نسبت دادند. در توجیه این امر که اختلاف معنی داری بین دو گروه بیمار و غیر بیمار در ناحیه اپی تلیوم مشاهده نمی شود باید به دو تئوری اشاره کرد که اولاً علیرغم اهمیت Bcl2 در فرایند آپوپتوزیس ممکن است این پروتئین در فرایند آپوپتوزیس در OLP، اهمیت زیادی نداشته باشد؛ ثانیاً ممکن است فعالیت آن به وسیله سایر پروتئین های تنظیم کننده آپوپتوزیس محدود شده باشد که برای بررسی بیشتر این موضوع باید سایر پروتئین های خانواده Bcl2 از قبیل Bax و Bcl_x نیز بررسی شوند.

همچنین وجود اختلاف معنی دار بین دو گروه در رنگ آمیزی لئوسیت های ناحیه بافت همبند زیر اپی تلیوم می تواند بیانگر نقش ضد آپوپتوزیس Bcl2 در جهت بقای سلول های التهابی بدنال مزمن شدن ضایعه باشد. سایر پژوهش های انجام گرفته در زمینه Bcl2 نتایج تقریباً مشابهی را ارائه می دهند به طوری که در بررسی Sklavounou و همکاران (۱۲) کراتینوسیت ها هیچ واکنشی با Anti-Bcl2 نشان ندادند اما بیان این پروتئین در نوار لئوسیتیک انفیلتره مجاوره ناحیه بازال مشهود بود، همان طوری که Sklavounou و همکاران با بررسی سطح سرمی Bcl2 در ۱۳ نمونه OLP نوع رتیکولار و ۱۳ نمونه نوع آروزیو و ۲۶ نمونه سالم نشان دادند که حتی سطح سرمی Bcl2 با فعال تر شدن بیماری کاهش می یابد (۱۸). در بررسی Tanda و همکاران نیز که بیان Bcl2 در OLP با لوکوپلاکیا مقایسه شده بود، میزان بیان آن کم گزارش گردید (۱۳). مطالعه حاضر پیشنهاد می کند که احتمالاً پروتئین های Fas و Bcl2 نقش قابل توجهی در فرایند آپوپتوزیس، که در اتیولوژی لیکن پلان دهانی پیشنهاد شده ندارند. بنابراین اگر چه وقوع آپوپتوزیس در OLP به اثبات رسیده است اما نتایج این پژوهش نشان می دهد که پروتئین های Fas و Bcl2 به عنوان دو پروتئین شناخته شده در فرایند این پدیده، احتمالاً در پاتوژنز این بیماری نقشی ندارند و ارزیابی سایر پروتئین های حاضر در این فرایند توصیه می شود.

تقدیر و تشکر

بدینوسیله از راهنمایی و حمایت آقای دکتر محمد مشرف و آقای دکتر بهنام اسلامی و از آقای دکتر اکبرزاده که آنالیز های آماری این پژوهش را انجام دادند، تشکر و قدردانی می گردد.

تحقیق تنها رنگ آمیزی پروتئین Fas صورت گرفته است بنابراین قضاوت دقیق در مورد وقوع آپوپتوزیس که نیازمند اتصال بین Fas و Fas L است امکان پذیر نیست. اگر چه مثبت شدن ۵۰٪ نمونه ها در ناحیه اپی تلیوم شرایط تقریباً غیر قابل توجهی را ایجاد می کند اما در ناحیه بافت همبند مجاور اپی تلیوم اگر چه اختلاف معنی دار نیست لکن مثبت شدن ۶۶/۷٪ نمونه های مورد در مقابل ۱۸/۲٪ از نمونه های شاهد مؤید فعالیت بیشتر این پروتئین در لئوسیت های ناحیه بافت همبند زیر اپی تلیوم نمونه های مورد است. در تحقیق Dekker و همکاران نیز هیچ تفاوت مشخصی بین دو گروه بیمار و غیر بیمار مشاهده نشد (۶) و لذا نتایج حاصل از رنگ آمیزی Fas و Fas L غیر قابل توجیه بیان شد که با نتایج مطالعه ما مطابقت دارد.

اما در تحقیق Shen و همکاران میزان مثبت شدن Fas در گروه مورد به طور مشخصی بالاتر از مخاط نرمال و در نوع آروزیو نیز به طور مشخصی بالاتر از نوع غیر آروزیو گزارش شد و لذا این وضعیت در ارتباط با روند پیشرفت بیماری بیان گردید (۱۶). همچنین Bascones-Ilundain و همکاران در پژوهشی به مقایسه بیان Bax (به عنوان یک پروتئین پروآپوپتوتیک) در نوع آتروفیک-آروزیو با رتیکولر OLP پرداختند، نشان دادند که اگرچه civatte body و lymphocyte exocytosis بیشتری در نوع آتروفیک-آروزیو مشاهده شد اما اختلاف بیان Bax بین دو نوع OLP معنی دار نبود (۱۷).

Sklavounou-Andriko poulou و همکاران نیز در بررسی سطح سرمی Fas مشاهده کردند که این میزان به طور معنی داری در مبتلایان به OLP افزایش یافته و لذا پیشنهاد کردند که اختلال عمل Fas در پاتوژنز لیکن پلان دهانی می تواند مؤثر باشد (۱۸). طی تحقیقاتی که Dekker و همکاران (۶) انجام دادند، بیان Bcl2 در ناحیه اپی تلیوم گروه شاهد منفی بود و تنها یک نمونه از بین ۱۳ نمونه OLP در لایه بازال به میزان کم، رنگ گرفته بود. این در حالی است که ۵۰٪ از سلول های انفیلتره مثبت گزارش شدند. این وضعیت تقریباً مشابه نتایج این مطالعه است که در آن اکثر کراتینوسیت ها (۶۶/۷٪) رنگ نگرفته بودند و حدود ۳۳٪ از لئوسیت های ناحیه زیر اپی تلیوم نیز مثبت گزارش شدند. در گروه مورد نیز Dekker و همکاران نتیجه Bcl2 را در اپی تلیوم منفی و در بافت همبند زیر اپی تلیوم مثبت، با محدوده ۳۰ تا ۸۰ درصد رنگ شده گزارش دادند که این موارد نیز با تحقیق ما که در آن ۱۰۰٪ نمونه ها در ناحیه اپی تلیوم، منفی و ۹۱٪ نمونه ها در ناحیه زیر اپی تلیوم مثبت شده بودند، مشابهت داشت. در مطالعه Sousa و همکاران نیز اختلاف معنی داری بین بیان Bcl2 در نمونه های OLP و Epithelial Dysplasia مشاهده شد. البته این محققین با استناد به افزایش معنی دار بیان PCNA در Epithelial Dysplasia

Expression of Apoptosis Associated Proteins (Fas, Bcl2) in Oral Lichen Planus

F. Mashhadiabbas (DDS)¹, A. Gholami (DDS)², P. Amini Shakib (DDS)^{2*},
 N. Jamaatlou (DDS)², Sh. Abbasi (DDS)³

1. Oral and Maxillofacial Pathology Department, Dental School, Shahid Beheshti University of Medical Sciences, Tehran, Iran
2. Oral and Maxillofacial Pathology Department, Dental School, Babol University of Medical Sciences, Babol, Iran.
3. Oral and Maxillofacial Pathology Department, Dental School, Tehran University of Medical Sciences, Tehran, Iran

J Babol Univ Med Sci; 16(1); Jan 2014; pp: 16-21

Received: Mar 18th 2013, Revised: May 1st 2013, Accepted: Jul 10th 2013.

ABSTRACT

BACKGROUND AND OBJECTIVE: Oral lichen planus (OLP) is a lymphocyte-mediated immunologic disorder in which basal keratinocytes appear to be the target of T-lymphocytes, and after “Apoptosis” phenomenon, it leads to hydropic degeneration of basal cells. Several proteins have been introduced in this process that may have major role in beginning and progression of apoptosis. The purpose of this study was to evaluate the immunohistochemical expression of two important pro-apoptotic (Fas) and anti-apoptotic (Bcl2) proteins in oral lichen planus and furthermore to evaluate the role of them in developing process of the lesion.

METHODS: In this cross sectional study, the paraffin embedded tissue sections of 12 OLP specimens (9 buccal mucosa and 3 gingival mucosa) and 12 non-lesional specimens (8 irritation fibroma and 4 normal gingival mucosa), from archive of Oral and Maxillofacial Pathology Department of Dental School of Shahid Beheshti University of Medical Sciences were immunohistochemically stained using anti-Bcl2 and anti-Fas antibodies. The staining was eventually evaluated within epithelium and subepithelial connective tissue in each specimen. The intensity of staining was graded as weak (+), moderate (++) and high (+++). The results were statistically analyzed to determine any probably significant relationship.

FINDINGS: The immunohistochemical expression of Fas between lesional and non-lesional groups in epithelial region was not significant (50% weak in both of them). No significant difference was also observed in expression of Fas in subepithelial region (83.3% weak and moderate versus 90.9% weak and moderate). The expression of Bcl2 showed no significant difference between two groups in epithelial region (100% weak versus 66.7% weak). Also a significant difference of subepithelial expression of Bcl2 was noted between two groups (91.7% moderate in lesional specimens versus 66.7% in non-lesional ones (p=0.01).

CONCLUSION: The present study suggests that Bcl2 and Fas proteins probably may have no significant role in apoptosis in OLP and it is recommended to evaluate the other interfering proteins in this process.

KEY WORDS: *Oral Lichen Planus, Apoptosis, Bcl2, Fas.*

Please cite this article as follows:

Mashhadiabbas F, Gholami A, Amini Shakib P, Jamaatlou N, Abbasi SH. Expression of apoptosis associated proteins (Fas, Bcl2) in oral lichen planus. J Babol Univ Med Sci 2014;16(1): 16-21.

*Corresponding Author; P. Amini Shakib (DDS)

Address: Oral and Maxillofacial Pathology Department, Faculty of Dentistry, Babol University of Medical Sciences, Babol, Iran

Tel: 98 111 2291408

E-mail: pouyanshakib@yahoo.com

References

1. Becker J, Schuppan D. Altered expression of extracellular matrix proteins and integrins in oral lichen planus (OLP). *J Oral Pathol Med* 1995;24(4):159-64.
2. Regezi JA, Sciubba JJ. *Oral Pathology: Clinical pathologic correlations*. 5th ed. Philadelphia: W.B Saunders 2008; pp: 90-7.
3. Eisen D. The clinical features, malignant potential and systemic associations of oral lichen planus: a study of 723 patients. *J Am Acad Dermatol* 2002;46(2):207-14.
4. Neville BW, Damm DD, Allen CM, Bouquout JE. *Oral and maxillofacial pathology*. 3rd ed. Missouri: Saunders Co 2009; pp: 782-6.
5. Neppelberg E, Johannessen AC, Jonsson R. Apoptosis in oral lichen planus. *Eur J Oral Sci* 2001;109(5):361-4.
6. Dekker NP, Lozada-Nur F, Lagenaur LA, MacPhail LA, Bloom CY, Regezi JA. Apoptosis-associated markers in oral lichen planus. *J Oral Pathol Med* 1997;26(4):170-5.
7. Kumar V, Abbas AK, Fausto N, Aster JC. *Robbins basic pathology*. 8th ed. Philadelphia: Elsevier, Saunders 2007; pp:19-26.
8. Inoue S, Salah-Eldin AE, Omoteyama K. Apoptosis and anticancer drug resistance. *Hum Cell* 2001;14(3):211-21.
9. Kaufmann T, Strasser A, Jost PJ. Fas death receptor signalling: roles of Bid and XIAP. *Cell Death Differ* 2012;19(1):42-50.
10. Bloor BK, Malik FK, Odell EW, Morgan PR. Quantitative assessment of apoptosis in oral lichen planus. *Oral Surg Oral Med Oral Pathol Oral Radiol Endod* 1999;88(2):187-95.
11. Rajentheran R, McLean NR, Kelly CG, Reed MF, Nolan A. Malignant transformation of oral lichen planus. *Eur J Surg Oncol* 1999;25(5):520-3.
12. Sklavounou A, Chrysomali E, Scorilas A, Karameris A. TNF-alpha expression and apoptosis-regulating proteins in oral lichen planus: a comparative immunohistochemical evaluation. *J Oral Pathol Med* 2000;29(8):370-5.
13. Tanda N, Mori S, Saito K, Ikawa K, Sakamoto S. Expression of apoptotic signaling proteins in leukoplakia and oral lichen planus: quantitative and topographical studies. *J Oral Pathol Med* 2000;29(8):385-93.
14. van der Meij EH, van der Waal I. Lack of clinicopathologic correlation in the diagnosis of oral lichen planus based on the presently available diagnostic criteria and suggestions for modifications. *J Oral Pathol Med*. 2003;32(9):507-12.
15. Sejima T, Miyagawa I. Significance of Fas expression alteration during tumor progression of renal cell carcinoma. *Int J Urol* 2006;13(3):257-64.
16. Shen LJ, Ruan P, Xie FF, Zhao T. Expressions of Fas/FasL and granzyme B in oral lichen planus and their significance. *Di Yi Jun Yi Da Xue Xue Bao* 2004;24(12):1362-6.
17. Bascones-Ilundain C, Gonzalez-Moles MA, Campo-Trapero J, et al. No differences in caspase-3 and Bax expression in atrophic-erosive vs. reticular oral lichen planus. *J Eur Acad Dermatol Venereol* 2008;22(2):204- 12.
18. Sklavounou-Andrikopoulou A, Chrysomali E, Iakovou M, Garinis GA, Karameris A. Elevated serum levels of the apoptosis related molecules TNF-alpha, Fas/Apo-1 and Bcl-2 in oral lichen planus. *J Oral Pathol Med* 2004;33(7):386-90.
19. Sousa FA, Paradella TC, Carvalho YR, Rosa LE. Immunohistochemical expression of PCNA, p53, bax and bcl-2 in oral lichen planus and epithelial dysplasia. *J Oral Sci* 2009;51(1):117-21.
20. Abdel-Latif AM, Abuel-Ela HA, El-Shourbagy SH. Increased caspase-3 and altered expression of apoptosis-associated proteins, Bcl-2 and Bax in lichen planus. *Clin Exp Dermatol* 2009;34(3):390-5.