مقاله تحقیقی

مجلهٔ دانشگاه علوم پزشکی بابل
دوره سیزدهم، شمارهٔ ۴، تیر ۱۳۹۰، صفحه ۱۳-۷

بیان نشانگرهای P53 و P63 در لیکن پلان و ضایعات لیکنوئید دهانی

مریم سیدمجیدی(DDS, MS)[۱*]، شهریار شفایی(MD)[۲]، ماندانا حجازی(DDS)[۳]، محمود حاجی احمدی(MSc)[۴]،

سپیده سیادتی(MD)[۵]

۱- مرکز تحقیقات مواد دندانی دانشکده دندانپزشکی، دانشگاه علوم پزشکی بابل
۲- مرکز تحقیقات بیولوژی سلولی و مولکولی دانشگاه علوم پزشکی بابل
۳- کمیته تحقیقات دانشجویی دانشکده دندانپزشکی، دانشگاه علوم پزشکی بابل
۴- مرکز تحقیقات بیماریهای عفونی و گرمسیری دانشگاه علوم پزشکی بابل
۵- گروه پاتولوژی دانشگاه علوم پزشکی بابل

دریافت: ۸۹/۷/۱۳، اصلاح: ۸۹/۹/۱۷، پذیرش: ۸۹/۱۱/۲۰

خلاصه

سابقه و هدف: تعداد کمی از نمونه هایی که به عنوان لیکن پلان و ضایعات لیکنوئید دهانی شناخته شده اند، می توانند به بدخیمی تبدیل شوند. تشخیص هیستولوژیکی همیشه در افتراق لیکن پلان از ضایعات لیکنوئید دهانی به تشخیص صحیح نمی رسد. لذا این مطالعه به منظور بررسی ایمونوهیستوشیمیایی بیان نشانگرهای P53 و P63 در لیکن پلان و ضایعات لیکنوئید دهانی با توجه به اتیولوژی متفاوت، رفتار بالینی و تمایل متفاوت به تغییرات نئوپلاستیک ضایعات مذکور انجام شد.

مواد و روشها: این مطالعه مقطعی بر روی ۸۰ عدد بلوک پارافینه (۴۰ عدد لیکن پلان دهانی و ۴۰ عدد ضایعات لیکنوئیدی دهان) به دست آمده از بایگانی بخش پاتولوژی دهان و فک و صورت دانشکده دندانپزشکی و بخش پاتولوژی بیمارستان شهید بهشتی بابل انجام شد. برشهای به دست آمده از بلوکهای پارافینه مذکور با روش ایمونوهیستوشیمی با آنتی بادی ضد P53 و P63 رنگ آمیزی شدند. درصد سلول های رنگ گرفته در لایه بازال، لایه های سوپرا بازال و ارتشاح التهابی براساس میزان رنگ پذیری درجه بندی شدند ۰٪ سلولها رنگ گرفته بودند (-)، کمتر از ۱۰٪ (+)، ۲۵-۱۰٪ (++)، ۵۰-۲۶٪ (+++) و در صورتیکه بیشتر از ۵۰٪ سلولها رنگ گرفته بودند (++++)، در نظر گرفته شد. سپس نتایج به دست آمده مورد مقایسه و بررسی قرار گرفت.

یافته ها: بیان p53 در لیکن پلان بیش از ضایعات لیکنوئید دهانی بود (p<۰/۰۰۰۱) ولی بیان p63 در ضایعات مذکور تفاوت آماری معنی داری نشان نداد (p=۰/۳۷۹). در مقایسه بیان P53 و P63 در نوع رتیکولر و اروزیو لیکن پلان تفاوت آماری معنی داری نداشت. بیان نشانگر P53 در لایه های بازال و سوپرابازال لیکن پلان و ضایعات لیکنوئید دهانی بیش از ارتشاح التهابی و در لایه سوپرابازال نیز بیشتر از ارتشاح التهابی بود. نتایج فوق در مورد بیان نشانگر P63 نیز در ضایعات مذکور به دست آمد (p<۰/۰۵). بیان P53 در لیکن پلان، در لایه بازال (p=۰/۰۱۲) و سوپرابازال (p<۰/۰۰۰۱) و ارتشاح التهابی (p=۰/۰۰۳) بیش از ضایعات لیکنوئید دهانی بود، ولی ارتباط آماری معنی داری از لحاظ بیان P63 برای موارد فوق یافت نشد.

نتیجه گیری: نتایج مطالعه نشان داد که بین فعالیت دو پروتئین p53 و p63 هماهنگی برای حفاظت مخاط دهان از تاثیرات مخرب التهاب وجود دارد.

واژه های کلیدی: ***لیکن پلان، ضایعات لیکنوئید دهانی، P63، P53، ایمونوهیستوشیمی.***

مقدمه

لیکن پلان یک بیماری مزمن سیستمیک با پاتوژنز ایمنی واسطه ای می باشد که اغلب مخاط حفره دهان را درگیر می کند (۱). نماهای هیستوپاتولوژیک لیکن پلان، مشخص و بارز هستند اما اختصاصی بیماری نمی باشند زیرا واکنش های لیکنوئیدی نیز ممکن است دارای الگوهای هیستوپاتولوژیک مشابه با لیکن پلان باشند (۲). واکنش های لیکنوئید بیانگر گروهی از ضایعات با اتیولوژی های مختلف هستند که دارای نماهای بالینی و بافت شناسی مشترک می باشند. آزمایش های هیستوپاتولوژیک قادر به افتراق بین واکنش های لیکنوئیدی مختلف نیست اما برای تمایز واکنش های لیکنوئید از

▣ این مقاله حاصل پایان نامه ماندانا حجازی دانشجو دندانپزشکی و طرح تحقیقاتی به شماره ۷۲۴۱۲۲۰۱۲ دانشگاه علوم پزشکی بابل می باشد.

* مسئول مقاله:
آدرس: بابل، دانشکده دندانپزشکی دانشگاه علوم پزشکی، تلفن: ۲۲۹۱۴۰۸-۰۱۱۱
e-mail:ms_majidi79@yahoo.com

[DOR: 20.1001.1.15614107.1390.13.4.1.6]

سایر وضعیت های پاتولوژیک مخاط دهان قابل استفاده هستند (۳). اولین مورد از کارسینوم ایجاد شده از لیکن پلان غشای مخاطی برای اولین بار در سال ۱۹۱۰ معرفی شد و تاکنون موارد متعددی در این زمینه منتشر شده است (۴). اغلب مواردی که به عنوان تغییرات بدخیمی گزارش شده اند فاقد مستندات قوی هستند. برخی از این موارد یک لیکن پلان حقیقی نمی باشند بلکه لکوپلاکیای دیسپلاستیکی هستند که در آنها بطور ثانویه، ارتشاح التهابی لیکنوئیدی رخ داده و شرایطی مشابه لیکن پلان ایجاد شده است (دیسپلازی لیکنوئیدی) (۴). دامنه تغییرات بدخیمی لیکن پلان دهانی در هر سال بین ۰/۰۴٪ تا ۱/۷۴٪ عنوان شده است (۳). البته برخی محققین پیشنهاد کرده اند که میزان تبدیلات بدخیمی بسیار کمتر از آن چیزی است که بتوان برنامه های گرانقیمت ویزیتهای مجدد بیماران را برای آن توجیه کرد (۵).

ژن P53 روی کروموزوم ۱۷ قرار داشته و یک تومور ساپرسورژن (Tumor suppressor gene) است. موتاسیون در آن بسیار معمول بوده و در محدوده وسیعی از تومورهای انسانی و مراحل مختلف تغییرات نئوپلاستیک دیده می شود (۶).

پروتئین P53 در سلول های نرمال با غلظت کم وجود دارد که به واسطه نیم عمر کم از طریق آزمایشات ایمونوهیستوشیمی غیر قابل تشخیص است. تعیین پروتئین P53 از نظر ایمونوهیستوشیمی تنها محدود به زمانی است که پروتئین به مقدار زیادی بیان شده باشد یا اینکه در اثر جهش، این پروتئین در سلول ها تجمع یابد. نوع wild این ژن، به عنوان ممانعت کننده پرولیفراسیون و تبدیل به بدخیمی با واسطه انکوژن، عمل می کند. سلول هایی که حاوی ژن P53 نوع wild هستند، قادرند سیکل سلولی را به تأخیر انداخته و اجازه ترمیم DNA تخریب شده را بدهند یا منجر به آپوپتوز سلولی شوند. وقتی پروتئین ،جهش پیدا می کند یا وجود ندارد، سلول ها، DNA تخریب شده را همانند سازی کرده، نتیجه آن موتاسیون بیشتر خواهد بود. موتاسیون ژن سرکوب کننده تومور P53، رایج ترین نقص مولکولی در بدخیمی های انسان شامل کارسینوم سلول سنگفرشی دهان است. این موتاسیون ممکن است نتیجه شکل گیری ناقص پروتئین های شدیداً تثبیت شده با نیمه عمر افزایش یافته در بافتها در مقایسه با پروتئین نوع wild با نیمه عمر ۲۰ دقیقه باشد. بر این اساس است که با استفاده از ایمونوهیستوشیمی می توان محصولات جهش یافته P53 را که نشان دهنده پروتئین جهش یافته است، شناسایی کرد. مطالعات زیادی، رنگ آمیزی ایمونوهیستوشیمی P53 را با پیش آگهی، طبقه بندی هیستولوژیک و تظاهرات بالینی ضایعه پیش بدخیمی مرتبط می دانند (۷).

ژن P63 یک همولوگ از تومور ساپرسورژن P53 است که نقش مهمی را در تنظیم تکثیر اپی تلیالی و تمایز آن ایفا می کند و به شدت در لایه بازال و لایه های پیش ساز بسیاری از بافتهای اپی تلیالی با تمایز اندک بروز می کند و در هسته سلول ها بیان می شود (۹و۸). ژن P63 روی کروموزم 3q27-29 شش پروتئین مختلف، ۳ تا با طول کامل (TAp63δ, TAp63β, TAp63α) و ۳ تا بدون N-Terminus Transactivation domain (ΔNp63α, ΔNp63β, ΔNp63δ) را کد گذاری می کند (۱۰). با توجه به اینکه آنتی بادی 4A4 ایزوفرمهای TAP63 را در برشهای بافتی نمی شناسد (۱۰)، بنابراین مطالعه حاضر تنها محدود به بیان ایزوفرم های ΔNP63 می شود. تعداد کمی از نمونه هایی که به عنوان لیکن پلان و ضایعات لیکنوئید دهانی شناخته شده اند، می توانند به بدخیمی تبدیل شوند. تشخیص هیستولوژیکی یک وسیله تشخیصی است ولی همیشه در افتراق لیکن پلان از ضایعات لیکنوئید دهانی صحیح نیست. با توجه به نتایج تحقیقات انجام شده توسط Gonzalez-Moles و Li که با بیان بیشتری از P53 نوع Wild در لیکن پلان مواجه شدند (۱۲و۱۱) و Ebrahimi که سطوح کاهش یافته ای از P63 را در لیکن پلان دهانی یافت (۱۳) و از آنجایی که اتیولوژی، رفتار بالینی و تمایل به تغییرات نئوپلاستیک در لیکن پلان و ضایعات لیکنوئید دهانی با هم متفاوت می باشد، انتظار می رود که بیان پروتئین P63 و P53 نیز در ضایعات متفاوت باشد. لذا این تحقیق با هدف بررسی بیان پروتئین P63 و P53 توسط روش ایمونوهیستوشیمیایی در لیکن پلان و ضایعات لیکنوئید دهانی انجام شد.

مواد و روشها

این مطالعه مقطعی بر روی ۸۰ عدد بلوک پارافینه (۴۰ عدد لیکن پلان دهانی و ۴۰ عدد ضایعات لیکنوئیدی دهان) استخراج شده از بایگانی بخش پاتولوژی دهان و فک و صورت دانشکده دندانپزشکی بابل و بخش پاتولوژی بیمارستان شهید بهشتی بابل انجام شد. از هر بلوک برش ۳ میکرونی تهیه و با هماتوکسیلین و ائوزین رنگ آمیزی شد، تا تشخیص تایید شود و موارد مناسب با طول مناسب اپی تلیوم انتخاب شدند. لام ها را در حرارت ۳۷ درجه به مدت ۱۶ ساعت و سپس ۶۰ درجه به مدت ۱ تا ۲ ساعت قرار دادیم تا کاملاً خشک شده و بافت به لام بچسبد. سپس به ترتیب درگزیلل، اتانل مطلق، اتانل ۹۶ درجه و آب جاری هر کدام ۲ بار به مدت ۵ دقیقه قرار داده شد. بافت هایی که به مایکروویو احتیاج نداشتند در بافر TBS(Tris Buffered Saline) قرار داده شدند. سایر بافت ها را در بافر سیترات قرار داده و به مایکروویو منتقل شدند. مایکروویو در حداکثر قدرت قرار داده شد تا بافر به نقطه جوش برسد. قدرت مایکروویو را به ۴۰٪ کاهش داده و بافت ها در این درجه به مدت ۱۲ دقیقه قرار گرفتند سپس بافت ها را به همراه بافر از مایکروویو خارج کرده و اجازه داده شد تا در دمای اتاق به مدت ۱۵ دقیقه بمانند تا خنک شوند و سپس در بافر TBS شسته شدند. بافت ها را در اتاقک تاریک مرطوب قرار داده و محلول آب اکسیژنه بر روی لام ها ریخته شد، به شکلی که کاملاً سطح بافت را بپوشاند (محلول آب اکسیژنه : ۱ میلی لیتر آب اکسیژنه در ۹ میلی لیتر متانول). برای رسیدن به بهترین نتیجه بافت ها در معرض نور به مدت ۱۰ دقیقه قرار گرفتند. بار دیگر در بافر به مدت ۵ دقیقه شستشو داده شدند.

بافر اضافی را از سطح لام پاک کرده و با قلم داکو اطراف بافت محدود و مشخص شدند. بافت ها را در اتاقک مرطوب قرار داده و سطح آنها را با آنتی بادی اولیه (monoclonal mouse anti-human p53 protein -clone DO-7 و monoclonal mouse anti-human p63 protein, DakoCytomation, Glostrup, Denmark(clone clone4A4 با رقت Ready-to-use بطور کامل پوشانده شدند. بافت های شاهد منفی با بافر TBS پوشانده شدند. در این مرحله اتاقک مرطوب را در دمای اتاق یا دمای ۳۷ درجه به مدت ۳۰ دقیقه قرار داده و در بافر TBS شستشو داده؛ سپس در اتاقک مرطوب قرار داده شدند. سطح بافت با پلیمر نشان دار شده با پراکسیداز پوشانده شد. اتاقک مرطوب در دمای اتاق یا دمای ۳۷ درجه به مدت ۳۰ دقیقه

[DOR: 20.1001.1.15614107.1390.13.4.1.6]

قرار گرفت. در بافر TBS ۲ بار به مدت ۵ دقیقه شستشو داده و بافت ها در اتاقک مرطوب قرار گرفتند. سطح بافت ها با محلول کروموژن + سوبسترا (یک قطره کروموژن در یک میلی لیتر سوبسترا) پوشانده شد. اتاقک مرطوب در دمای اتاق یا دمای ۳۷ درجه به مدت ۱۰ تا ۳۰ دقیقه قرار گرفت. در بافر TBS به مدت ۵ دقیقه قرار داده شد، سپس در آب جاری شسته و با هماتوکسیلین به مدت ۱ دقیقه رنگ آمیزی گردید. سپس نمونه ها در آب جاری شسته شدند. آنها را ۵ دقیقه در محلول کربنات لیتیوم غوطه ور کرده، در آب جاری شسته، در اتانل ۹۶ درجه، اتانل مطلق، گزیلل هرکدام ۲ بار به مدت ۵ دقیقه قرار گرفتند. لام ها با entellan و لامل پوشانده شد. در ضمن یک شاهد مثبت (کارسینوم سلول سنگفرشی دهان) و یک شاهد منفی (سرم غیر ایمونیزه موش با حذف آنتی بادی اولیه) در کنار مقاطع در نظر گرفته شد. سپس لامهای آماده شده توسط پاتولوژیست با میکروسکوپ نوری Olympus 41 (Olympus, Japan) BX با درشت نمایی ۴۰× دیده شد و سلول های مثبت از نظر P53 و P63 در نظر گرفته شدند. درصد سلول های رنگ گرفته شده در لایه بازال، سوپرا بازال و ارتشاح التهابی براساس میزان رنگ پذیری درجه بندی شدند:۰٪ سلولها رنگ گرفته (−)، کمتر از ۱۰٪ سلولها رنگ گرفته (+)، ۲۵−۱۰٪ (++)، ۵۰−۲۶٪ (+++) و بیشتر از ۵۰٪ سلولها رنگ گرفته (++++) در نظر گرفته شدند (۱۱). جهت مقایسه نشانگرها در دو بیماری از آزمون من−ویتنی و برای همبستگی دو نشانگر از ضریب همبستگی اسپیرمن استفاده شد. همچنین از آزمون ویلکاکسون جهت تفاوت بیان نشانگرهای P53 و P63 در یک ضایعه استفاده شد و $p<۰/۰۵$ معنی دار در نظر گرفته شد.

یافته ها

در این مطالعهٔ از بلوکهای پارافینه مربوط به بیوپسی نمونه های دهانی، ۴۰ بیمار دارای لیکن پلان (۲۶ نفر مؤنث و۱۴نفر مذکر با میانگین سنی ۱۴/۹۲±۴۶/۴۰ سال) و ۴۰ بیمار دارای ضایعات لیکنوئید دهانی (۲۳ نفر مؤنث و ۱۷ نفر مذکر با میانگین سنی ۱۵/۷۵±۴۵/۴۳ سال) بودند و نتیجهٔ رنگ آمیزی ایمونوهیستوشیمی جهت بیان نشانگرهای P63 وP53 در لیکن پلان و ضایعات لیکنوئید دهانی مورد بررسی قرار گرفت (تصاویر ۱ تا ۴).

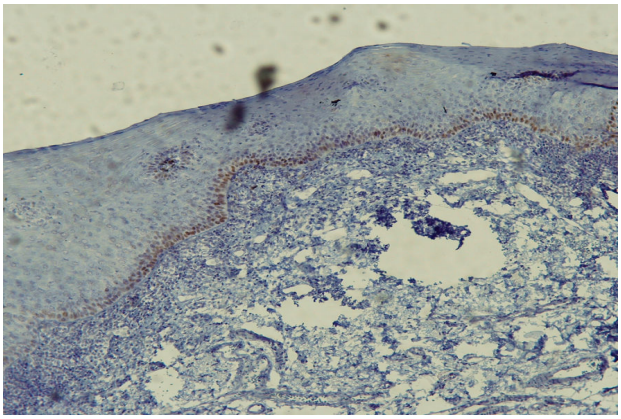

تصویر ۱: بیان نشانگر P53 در لیکن پلان (رنگ آمیزی ایمونوهیستوشیمی ۱۰×)

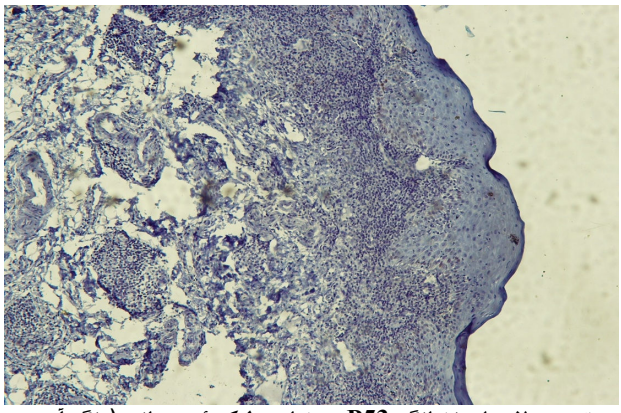

تصویر ۲: بیان نشانگر P53 در ضایعه لیکنوئید دهانی (رنگ آمیزی ایمونوهیستوشیمی ۱۰×)

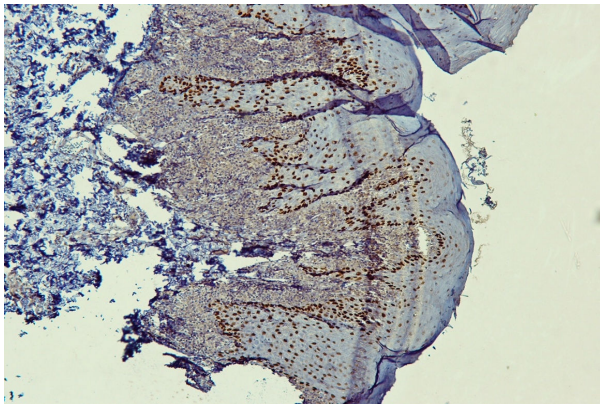

تصویر ۳: بیان نشانگر P63 در لیکن پلان (رنگ آمیزی ایمونوهیس توشیمی ۱۰×)

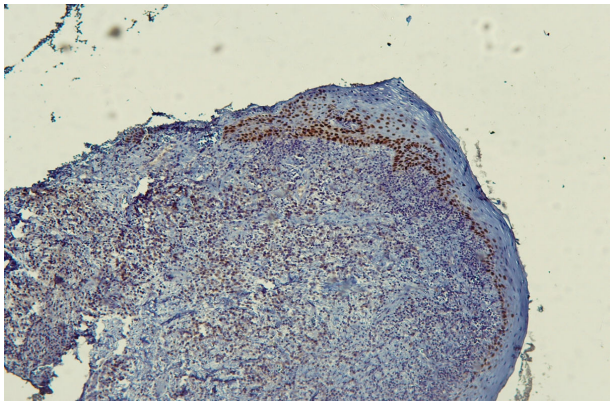

تصویر ۴: بیان نشانگر P63 در ضایعه لیکنوئید دهانی (رنگ آمیزی ایمونوهیستوشیمی ۱۰×)

از لحاظ سن و جنسیت بین دو گروه لیکن پلان و ضایعات لیکنوئید دهانی اختلاف آماری معنی داری وجود نداشت (بترتیب$p=۰/۷۷۷$ و $p=۰/۶۴۸$). بیان P53 در لایه بازال بیشتر از لایه سوپرابازال (به ترتیب $p=۰/۰۰۱$ و $p=۰/۰۲۵$) و ارتشاح التهابی (به ترتیب $p<۰/۰۰۰۱$ و $p=۰/۰۰۶$)و در لایه سوپرابازال بیشتر از ارتشاح التهابی بود ($p=۰/۰۰۱$ و $p=۰/۰۲۵$).

[DOR: 20.1001.1.15614107.1390.13.4.1.6]

بیان نشانگر P63 در لیکن پلان و ضایعات لیکنوئیدی دهانی در لایه بازال بیشتر از سوپرابازال (بترتیب p<۰/۰۰۰۱ و p<۰/۰۰۰۱) و ارتشاح التهابی (بترتیب p<۰/۰۰۰۱ و p<۰/۰۰۰۱) بود. همچنین در هر دو ضایعه بیان نشانگر مذکور در لایه سوپرابازال بیشتر از ارتشاح التهابی بود (بترتیب p<۰/۰۰۰۱ و p<۰/۰۰۰۱). جهت مقایسه درصد سلولهای رنگ گرفته در لایه های بازال و سوپرابازال و ارتشاح التهابی در لیکن پلان و ضایعات لیکنوئید دهانی نتیجه شد که بیان P53 در لیکن پلان، در لایه بازال (p=۰/۰۱۲) و سوپرابازال (p<۰/۰۰۰۱) و ارتشاح التهابی (p=۰/۰۰۳) بیشتر از ضایعات لیکنوئید دهانی بود. ولی ارتباط آماری معنی داری از لحاظ بیان P63 در لایه های بازال و سوپرابازال و ارتشاح التهابی در بیماری لیکن پلان و ضایعات لیکنوئید دهانی بدست نیامد (جدول ۱). ارتباط نزدیکی بین بیان P63 در لیکن پلان و ضایعات لیکنوئید دهانی در ارتشاح التهابی وجود دارد (بیان P63 در ارتشاح التهابی در لیکن پلان بیشتر از ضایعات لیکنوئید دهانی بود). بیان P53 در لیکن پلان بیش از ضایعات لیکنوئید دهانی (p<۰/۰۰۰۱) بود ولی بیان P63 در لیکن پلان به لحاظ آماری تفاوت معنی داری با ضایعات لیکنوئید دهانی نداشت (p=۰/۳۷۹).

در مقایسه بیان نشانگرهای P53 و P63 در دو نوع رتیکولر و اروزیو لیکن پلان رابطه آماری معنی داری در هیچ یک از دو مورد وجود نداشت (بترتیب p=۰/۴۷۵ و p=۰/۹۴۱).

جدول شمارهٔ ۱. نتیجه رنگ آمیزی ایمونوهیستوشیمی با آنتی بادی ضد P53 و P63 بر اساس درصد سلولهای رنگ گرفته بین دو نوع ضایعه لیکن پلان و ضایعه لیکنوئید دهانی (n=۴۰)

نوع نشانگر/ محل بررسی		نوع نمونه بافتی	Score(-)	Score(+)	Score(++)	Score(+++)	Score(++++)	pvalue
P53	لایه بازال	لیکن پلان	(۵۰)۲۰	(۵)۲	(۱۵)۶	(۱۲/۵)۵	(۱۷/۵)۷	۰/۰۱۲
		ضایعه لیکنوئید	(۱۵)۶	(۲۲/۵)۹	(۲۵)۱۰	(۱۷/۵)۷	(۲۰)۸	
	لایه سوپرابازال	لیکن پلان	(۵۲/۵)۲۱	(۳۷/۵)۱۵	(۱۰)۴	(۰)۰	(۰)۰	۰/۰۰۰
		ضایعه لیکنوئید	(۲۵)۱۰	(۳۲/۵)۱۳	(۳۵)۱۴	(۷/۵)۳	(۰)۰	
	ارتشاح التهابی	لیکن پلان	(۸۰)۳۲	(۲۰)۸	(۰)۰	(۰)۰	(۰)۰	۰/۰۰۳
		ضایعه لیکنوئید	(۸۵)۳۴	(۱۲/۵)۵	(۲/۵)۱	(۰)۰	(۰)۰	
P63	لایه بازال	لیکن پلان	(۷۵)۳۰	(۱۰)۴	(۱۲/۵)۵	(۰)۰	(۲/۵)۱	۰/۳۴۱
		ضایعه لیکنوئید	(۱۵)۶	(۳۵)۱۴	(۲۲/۵)۹	(۱۲/۵)۵	(۱۵)۶	
	لایه سوپرابازال	لیکن پلان	(۸۷/۵)۳۵	(۱۲/۵)۵	(۰)۰	(۰)۰	(۰)۰	۰/۵۳۲
		ضایعه لیکنوئید	(۳۰)۱۲	(۴۰)۱۶	(۱۷/۵)۷	(۱۲/۵)۵	(۰)۰	
	ارتشاح التهابی	لیکن پلان	(۱۰۰)۴۰	(۰)۰	(۰)۰	(۰)۰	(۰)۰	۰/۰۹۰
		ضایعه لیکنوئید	(۹۵)۳۸	(۵)۲	(۰)۰	(۰)۰	(۰)۰	

بحث و نتیجه گیری

در این مطالعه بیان نشانگر P53 در لیکن پلان بیش ازضایعات لیکنوئید دهانی بود ولی بیان P63 در دو ضایعه اختلاف آماری معنی داری نداشت. البته شاید بتوان از میزان بیان P63 در ارتشاح التهابی در افتراق دو ضایعه استفاده کرد. در مطالعه Acay و همکاران، P53 تفاوت مشخصی را با میانگین بالاتر در لیکن پلان نسبت به ضایعات لیکنوئید دهانی نشان داد و فرض شد که بیان بالاتر نشانگر P53 در لیکن پلان احتمالاً وابسته به شدت ارتشاح التهابی است و عدم بیان نشانگرP53 در برخی نمونه ها می تواند به علت موتاسیون P53 باشد (۷) که مشابه نتایج این مطالعه می باشد. در مطالعه Schifter و همکارانش نیز نتایج مشابهی به دست آمد. طبق این مطالعه بیان بیش از حد P53 در نمونه های لیکن پلان ممکن است یک پاسخ فیزیولوژیک به وضعیت تکثیری بالا باشد (۱۴). تنها با استفاده از درجه دیسپلازی نمی توان رفتار بالقوه بدخیم ضایعات را پیشگویی کرد. علاوه بر این ضایعات دیسپلاستیک ممکن است به بدخیمی

[DOR: 20.1001.1.15614107.1390.13.4.1.6]

تبدیل نشوند، در حالیکه ضایعات ظاهراً خوش خیم ممکن است به بدخیمی تبدیل شوند. بنابراین ضروری است که اگر تفاوتی در پتانسیل بدخیمی بین دو ضایعه لیکن پلان و ضایعات لیکنوئید دهانی وجود داشته باشد، بررسی شود (۷).

P63 از اعضای جدید خانوادهٔ تومور ساپرسور P53 است که اکنون بطور فزاینده ای نقش آن در سرطانزایی انسان شناخته می شوند (۱۵). NyLander و همکاران نیز طی یک تحقیق بر روی بیان P63 در ضایعات خوش خیم و بدخیم اپی تلیوم دهان به این نتیجه رسیدند که بیان زیاد P63 در کارسینوم ها مشاهده می گردد (۱۶).

عقیدهٔ Choi و همکاران این بود که P73 و P63 ژنهایی هستند که اخیراً شناخته شده اند و شباهت ساختاری و عملکردی زیادی با تومور ساپرسورژن P53 دارند و در کارسینوم ها P63 بیشترین ژنی است که بیان می شود (۱۷). Ebrahimi و همکارانش نشان دادند که در لیکن پلان تظاهر کاهش یافته ای از همه ایزوفرم های P63 نسبت به مخاط نرمال مشاهده می شود، در حالیکه پروتئین P53 در مقایسه با مخاط نرمال بیشتر بیان شده بود. P53 در تمامی ضایعات لیکن پلان و بافت های نرمال پدیدار شده است، در حالی که سطوح ایزوفرم های P63 در ضایعات لیکنوئید دهانی در مقایسه با بافت نرمال پائین تر بود (۱۳). در مطالعه Dekker و همکارانش، الگوی رنگ آمیزی P53 در لیکن پلان به بیان بیش از حد پروتئین Wild-type اشاره می کند. پدیده ای که سیکل سلولی را متوقف می کند و اجازه ترمیم DNA تخریب شده و یا آپوپتوز را می دهد (۱۸). اگرچه فرم Wild و موتانت p53 را نمی توان به وضوح در روش ایمونوهیستوشیمی افتراق داد، اما می توان اینطور گزارش کرد که افزایش بیان p53 در لیکن پلان در ارتباط با فرم Wild است که سیکل سلولی را برای ترمیم DNA یا القای آپوپتوز متوقف می کند (۱۹) که در مورد نتایج حاصل از مطالعه حاضر نیز صدق می نماید.

در مطالعه Gonzalez-Moles بیان آنتی بادی مونوکلونال DO7 (مربوط به فرم Wild) بیشتر از pAb 240 (مربوط به فرم موتانت) بوده است (۱۱). در مطالعه حاضر نیز از آنتی بادی DO7 استفاده شد و افزایش بیان P53 نوع wild دیده شد که با نتایج مطالعه مذکور همسو است.

در مطالعه حاضر بیان نشانگرهای P53 و P63 در لیکن پلان رتیکولر و اروزیو تفاوتی به لحاظ آماری نداشت. در مطالعه Montebugnoli و همکارانش نیز میانگین بیان P53 در لیکن پلان رتیکولر و اروزیو تفاوت مشخصی وجود نداشت (۲۰) که با نتایج مطالعه حاضر همخوانی دارد.

نتیجه تحقیق منتشر شده توسط Lo Muzio و همکاران وجود یک زنجیرهٔ Transactivation دوم در انتهایN پروتئین P63 را نشان داد و همچنین نشان داد که ایزوفرم ΔNp63β کارآمدترین ایزوفرم در Transactivation، به اندازهٔ خود P63 است. این امر باعث روشن شدن این نظریه می شود که انتهای کربوکسیل P63 می تواند فعالیت نسخه برداری پروتئین p63 را تغییر دهد. قطعهٔ Δ Np63α بعنوان شایعترین ایزوفرم بیان شده در اپتیلیوم سنگفرشی شناخته شده و اغلب در تومورهای سر و گردن و ریه یافت می شود. بنابراین، شواهد پیشنهاد می کند که Δ Np63α می تواند بعنوان یک انکوژن عمل نماید (۲۱). با توجه به اینکه آنتی بادی بکار رفته در مطالعه حاضر ایزوفرمهای TAP63 را در برشهای بافتی نمی شناسد، بنابراین مطالعه حاضر تنها محدود به بیان ایزوفرم های ΔNP63 می شود که با توجه به عدم وجود ارتباط آماری معنی دار در بروز p63 بین لیکن پلان و ضایعات لیکنوئید دهانی، می توان گفت که از نظر بروز ایزوفرم ΔNP63 نشانگر مذکور نمی توان بین ضایعات مذکور اختلافی قائل شد. علاوه بر آن این ایزوفرم ها که می توانند به عنوان انکوژن عمل نمایند در سطح پایینی در ضایعات مذکور بیان شدند که به نظر می رسد می توان این مورد را به مکانیسم حفاظتی بدن در جهت جلوگیری از بروز بدخیمی در ضایعات مورد مطالعه نسبت داد. در مطالعه حاضر بیان P53 و P63 در لیکن پلان و ضایعات لیکنوئید دهانی در لایه بازال بیش تر از ارتشاح التهابی و سوپرابازال و نیز در لایه سوپرابازال بیشتر از ارتشاح التهابی بود. این یافته با مطالعه Gonzalez و همکاران که بیان P53 در لیکن پلان در لایه بازال بیشتر از لایه های سوپرابازال و ارتشاح التهابی بود تطابق داشت، ولی بیان P53 در ارتشاح التهابی در مطالعه مذکور بالاتر از لایه سوپرابازال بود (۱۱).

مطالعه Acay و همکاران نیز بیان P53 را منحصراً در لایه اپی تلیومی بازال و سوپرابازال در لیکن پلان و ضایعات لیکنوئید دهانی نشان داد (۷) که با نتیجه مطالعه حاضر همسو می باشد. Li و همکارانش بیان کردند که آپوپتوز و ژن های مرتبط با آن مثل P53 در پیشرفت کلینیکی لیکن پلان به سوی بدخیمی نقش دارند. آنها معتقد هستند که تغییرات آپوپتوزی در لیکن پلان وابسته به التهاب مزمن ضایعه است (۱۲).

طبق مطالعه Girod و همکارانش، آنالیز های ایمونوهیستوشیمی و بیولوژی مولکولی در ضایعات پارانئوپلاستیک و نئوپلاستیک که از مخاط دهان منشأ گرفته اند، نشان داده اند که تغییر در ژنهای سرکوبگر تومور مثل P53 ممکن است نقش مهمی در کارسینوژنز دهان داشته باشند و آنها به طور بالقوه بیونشانگرهای پروگنوستیک مفیدی هستند (۲۲).

با توجه به اینکه آنتی بادی بکار رفته در مطالعه حاضر جهت بیان P63، تنها ایزوفرم های ΔNP63 را بیان می دارد می توان گفت که کاهش بیان آنها – که همراه با آپوپتوز بیشتر و مهارکنندگی بیشتر فعالیت تکثیری همراه است – نسبت به P53 در ضایعات مذکور نیز دلیلی بر فعالیت حمایتی بدن در جهت جلوگیری از بروز بدخیمی در ضایعات مورد مطالعه می باشد. بیان بالای پروتئین P53 نوع wild در مطالعه حاضر در لیکن پلان نسبت به ضایعات لیکنوئید دهانی نیز نشاندهنده پاسخ حفاظتی به افزایش سطوح DNA تخریب شده در نتیجه التهاب مزمن می باشد که در مجموع نشانه هماهنگی فعالیت دو پروتئین P53 و P63 برای حفاظت مخاط دهان از تأثیرات مخرب التهاب است.

تقدیر و تشکر

بدینوسیله از حمایت مالی معاونت تحقیقات و فناوری و زحمات همکاران مرکز تحقیقات بیولوژی سلولی ملکولی دانشگاه علوم پزشکی بابل به ویژه آقای آقاجانپور به خاطر انجام رنگ آمیزی ایمونوهیستوشیمی، قدردانی بعمل می آید.

[DOR: 20.1001.1.15614107.1390.13.4.1.6]

Expression of P53 and P63 in Oral Lichen Planus and Oral Lichenoid Lesions

M. Seyedmajidi (DDS, MS) [*1], Sh. Shafaee (MD) [2], M. Hejazi (DDS) [3], M. Haji Ahmadi (MSc) [4], S. Siadati (MD) [5]

1. Dental Materials Research Center, Department of Oral & Maxillofacial Pathology, Dental School, Babol University of Medical Sciences, Babol, Iran
2. Cellular and Molecular Biology Research Center, Babol University of Medical Sciences, Babol, Iran
3. Student Research Committee, Babol University of Medical Sciences, Babol, Iran
4. Infectious Diseases & Tropical Medicine Research Center, Babol University of Medical Sciences, Babol, Iran
5. Department of Pathology, Babol University of Medical Sciences, Babol, Iran

J Babol Univ Med Sci; 13(4); Jul 2011
Received: Oct 5th 2010, Revised: Dec 8th 2010, Accepted: Feb 9th 2011.

ABSTRACT

BACKGROUND AND OBJECTIVE: A few samples of oral lichen planus and lichenoid reactions may be change to malignancy. Histopathological diagnosis is a tool for diagnosis but it is not correct for segregation of these lesions. The aim of this survey was to examine immunohistochemistry expression of P53 and P63 in oral lichen planus and oral lichenoid lesions according to different aetiopathogenesis, clinical behavior and neoplastic changes of these diseases.

METHODS: The cross sectional study was done on 80 cases (40 cases of oral lichen planus and 40 cases of oral lichenoid lesions) gotten from pathology department of Babol dental faculty and Shahid Beheshti hospital. Slices gotten from paraffined block stained by P63 and P53 antibody, using immunohistochemical procedure. The percent of stained cells in basal layer, suprabasal layers and inflammatory inflammation was graded. when none of cells were stained (-); the stained cells were included < 10% of the total cell population (+); when the stained cells were included from 10% to 25% of the total cell population (++); when the stained cells were included from 26% to 50% of the total cell population (+++); and (++++) for the stained cells were accounted >50%. The obtained results were assessed and compared.

FINDINGS: The expression of P53 in oral lichen planus was more than oral lichenoid lesions, ($p<0.0001$), but there was not significant statistical relation regarding to P63 expression between oral lichen planus and oral lichenoid lesions ($p=0.379$). Expression of P53 and P63 in two types of oral lichen planus (Reticular, Erosive) did not have significant difference ($p>0.05$). The expression of P53 in oral lichen planus and lichenoid lesions, in basal layer was more than suprabasal layer and inflammatory infiltration and in suprabasal layer was more than inflammatory infiltration. The same result gotten about P63 expression ($p<0.05$). The rate of P53 in oral lichen planus, in basal layer ($p=0.012$) suprabasal layers ($p<0.0001$) and inflammatory infiltration ($p=0.003$), was more than oral lichenoid lesions, but there was not significant statistical relation between oral lichen planus and oral lichenoid lesions in expression of P63 in basal layer, suprabasal layer and inflammatory infiltration.

CONCLUSION: The results showed the coordination activity of P63 and P53 proteins to protect oral mucosa from harmful effects of inflammation.

KEY WORDS: *Lichen planus, Oral lichenoid lesions, P53, P63, Immunohistochemistry.*

[*]**Corresponding Author;**
Address: Department of Oral & Maxillofacial Pathology, Dental Faculty, Babol University of Medical Sciences, Babol, Iran. Post Box–853
Tel: +98 111 2291408
E-mail: ms_majidi79@yahoo.com

[DOR: 20.1001.1.15614107.1390.13.4.1.6]

References

1. Al-Hashimi I, Schifter M, Lockart PB, et al. Oral lichen planus and oral lichenoid lesions: diagnostic and therapeutic considerations. Oral Surg Oral Med Oral Pathol Oral Radiol Endod 2007; 103(Suppl 1):S25.e1-12.
2. Neville BW, Damm DD, Allen C, Bouqout JE. Oral and maxillofacial pathology. 3rd ed. Philadephia: W.B. Saunders 2009; pp:782-8.
3. Greenberg MS. Burket's oral medicine, 11th ed. India: BC Decker 2008; p: 90.
4. Van der Meij EH, Schepman KP, Van der Waal I. The possible premalignant character of oral lichen planus and oral lichenoid lesions. Oral Surg Oral Med Oral Pathol Oral Radiol Endod 2003;96(2):164-71.
5. Larsson A, Warfvinge G. Malignant transformation of oral lichen planus. Oral Oncol 2003;39(6):630-1.
6. Cotran RS, Robbins SL, Kumar V. Robbins basic pathology. 7th ed. Philadephia: W.B. Saunders 2002; pp: 187-8.
7. Acay RR, Felizzola CR, de Araujo N, de Sousa SO. Evaluation of proliferative potential in oral lichen planus and oral lichenoid lesions using immunohistochemical expression of P53 and Ki67. J Oral Oncol 2006;42(5):475-80.
8. Poli Neto OB, Ferreira HM, Ramalho LN, Rosa e Silva JC, Candido dos Reis FJ, Nogueira AA. Expression of P63 differs in peritoneal endometriosis, endometriomas, adenomyosis, rectovaginal septum endometriosis, and abdominal wall endometriosis. Arch Pathol Lab Med 2007;131(17):1099-102.
9. Suh KY, Lacouture M, Gerami P. P63 in primary cutaneous carcinosarcoma. Am J Dermatopathol 2007;29(4):374-7.
10. Ebrahimi M, Boldrup L, Wahlin YB, Coates PJ, Nylander K. Decreased expression of the P53 related proteins ß-Catenin, E- Cadherin and EGFR in oral lichen planus. J Oral Oncol 2008;44(7):634-8.
11. Gonzalez-Moles MA, Gil Montoya JA, Ruiz- Avila I, Esteban F, Bascones- Martines A. Differences in the expression of P53 protein in oral lichen planus based on the use of monoclonal antibodies DO-7 and pAb 240. Oral Oncol 2008;44(5):496-503.
12. Li HR, Zhao HO, Yaun SJ, Sun GO. Study of apoptosis and expression of apoptotic related genes P53, bcl2, c-myc in oral lichen planus. Shanghai Kou Qiang Yi Xue 2001;10(4):357-60.
13. Ebrahimi M, Wahlin YB, Coates PJ, Sjöström B, Nylander K. Decreased expression of P53 in oral lichen planus and graft versus – host disease associated with oral inflammation. J Oral Pathol Med 2006;35(1):46-50.
14. Schifter M, Jones AM, Walker DM. Epithelial P53 gene expression and mutational analysis, combined with growth fraction assessment in oral lichen planus. J Oral Pathol Med 1998;27(7):318-24.
15. Hong SM, Cho H, Moskaluk CA, Yu E, Zaika AI. P63 and P73 expression in extrahepatic bile duct carcinoma and their clinical significance. J Mol Histol 2007;38(3):167-75.
16. Nylander K, Coates PJ, Hall PA. Characterization of the expression pattern of P63 alpha and delta Np63 alpha in benign and malignant oral epithelial lesions. Int J Cancer 2000;87(3):368-72.
17. Choi HR, Batsakis JG, Zhan F, Sturgis E, Luna MA, El- Naggar AK. Differential expression of P53 gene family members P63 and P73 in head and neck squamous tumorgenesis. J Hum Pathol 2002;33(2):158-64.
18. Dekker NP, Lozada-Nur F, Lagenaur LA, MacPhail LA, Bloom CY, Regezi JA. Apoptosis-associated markers in oral lichen planus. J Oral Pathol Med 1997; 26(4):170-5.
19. Gonzalez- Moles MA, Bascones – Ilundain C, Gil Montoya JA, Ruiz- Avila I, Delgado- Rodriguez M, Bascones-Martines A. Cell cycle regulating mechanisms in oral lichen planus: Molecular, bases in epithelium predisposed to malignant transformation. Arch Oral Biol 2006;51(2):1093-103.
20. Montebugnoli L, Farnedi A, Marchetti C, Magrini E, Pession A, Foschini MP. High proliferative activity and chromosomal instability in oral lichen planus. Int J Oral Maxillofac Surg 2006; 35(12):1140-4.
21. Lo Muzio L, Santarelli A, Caltabiano R, et al. P63 expression in odontogenic cysts. Int J Oral Maxillofac Surg 2005; 34(6):668-73.
22. Girod SC, Dfeiffer P, Ries J, Pape HD. Proliferative activity and loss of function of tumor suppressor genes as biomarkers in diagnosis and prognosis of benign and preneoplastic oral lesions and oral squamous cell carcinoma. Br J Oral Maxillofac Surg 1998;36(4):252-60.

[DOR: 20.1001.1.15614107.1390.13.4.1.6]