مقاله تحقیقی

مجلهٔ دانشگاه علوم پزشکی بابل
دوره یازدهم، شمارهٔ ۶، بهمن – اسفند ۱۳۸۸، صفحه ۶۳-۵۸

# مطالعه ایمونوهیستوشیمیایی بیان کلاژن نوع ۴ در خلال شکل گیری عدسی

مهدی جلالی (PhD)[۱]، محمدرضا نیکروش (PhD)*[۲]، عباسعلی معینی (PhD)[۳]، محمدحسن کریم فر (PhD)[۴]، شبنم محمدی (MSc)[۵]، هوشنگ رفیقدوست (PhD)[۶]

۱- گروه علوم تشریحی و بیولوژی سلولی دانشگاه علوم پزشکی مشهد
۲- گروه علوم تشریحی و بیولوژی سلولی و مرکز تحقیقات ارتوپدی دانشگاه علوم پزشکی مشهد
۳- گروه علوم تشریحی دانشگاه علوم پزشکی زابل
۴- گروه آناتومی دانشگاه علوم پزشکی قزوین
۵- دانشگاه علوم پزشکی مشهد
۶- گروه علوم تشریحی دانشگاه علوم پزشکی زاهدان

دریافت: ۸۷/۱۱/۱۹ ، اصلاح: ۸۸/۲/۲۳، پذیرش: ۸۸/۴/۲۴

## خلاصه

**سابقه و هدف:** ماده خارج سلولی و غشاء پایه نقشهای مهمی در فرآیند تکامل دارند و از بین ترکیبات غشاء پایه، کلاژن نوع ۴ اصلی ترین ساختار آن را تشکیل میدهد. هدف از این مطالعه بررسی بیان کلاژن نوع ۴ در غشاء پایه عدسی در طی دوران جنینی موش می باشد.

**مواد و روشها:** در این مطالعه تجربی، از ۲۲ موش ماده نژاد Balb/c استفاده گردید. بعد از جفت گیری، وجود پلاک واژینال در آنها به منزله روز صفر حاملگی تلقی شد. بعد از روزهای ۱۰ تا ۲۰ حاملگی، موشها به روش در رفتگی مهره های گردن کشته و سر جنین های حاصل مورد فیکس و آماده سازی بافتی قرار گرفت. همین عمل پس از تولد نیز در نوزادان ۱۰ و ۲۰ روزه نیز انجام شد. سپس با استفاده از تکنیک ایمونوهیستوشیمی ردیابی کلاژن نوع ۴ در کپسول عدسی چشم صورت گرفت. درجه بندی شدت رنگ پذیری کلاژن بر اساس متد firth انجام و مورد ارزیابی قرار گرفت.

**یافته ها:** در روز یازدهم جنینی، عدسی اولیه بصورت یک توده سلولی در قطب قدامی جام بینایی متمرکز شده و حالتی تمایز نیافته داشت. اولین واکنش مربوط به ظهور کلاژن در روز دوازدهم جنینی در غشای پایه اپی تلیوم قدامی مشاهده شد که تا روزهای ۱۷جنینی بر شدت این واکنش در این ناحیه و نیز قطب خلفی عدسی افزوده شد. در روزهای بعد شدت واکنش رنگ پذیری کلاژن در بخشهای مختلف عدسی تغییری پیدا نکرد.

**نتیجه گیری:** با توجه به نتایج این مطالعه که کلاژن نوع ۴ در روز ۱۲ جنینی در غشاء پایه اپی تلیوم قدامی لنز ظاهر شده و تا روز۱۷ جنینی بر مقدار این واکنش در اپی تلیوم قدامی و خلفی کپسول افزوده گردید، نقش کلاژن نوع ۴ را در تکامل عدسی بسیار با اهمیت نشان می دهد.

**واژه های کلیدی:** *کلاژن نوع ۴، کلاژن غیر رشته ای، تروپوکلاژن، ماتریکس خارج سلولی، تکامل عدسی، کپسول عدسی، موش.*

## مقدمه

عدسی یکی از ساختار های شفاف و انعطاف پذیر دستگاه بینایی است که به موازات شکل گیری سایر اجزای چشم تکامل می یابد و علاوه بر اینکه باعث عبور نور به داخل محیط های بعدی دستگاه بینایی می گردد در امر تطابق نیز حائز اهمیت است (۲و۱). بنابراین لازم است که در خصوص نحوه شکل گیری و مولکول های ساختمانی آن در حین تکامل توجه شود و تغییرات آن در مراحل بعدی زندگی و همچنین در رابطه با بیماریهای چشمی و نقایص بینایی مد نظر

هزینه انجام این پژوهش در قالب طرح تحقیقاتی شماره ۸۷۰۴۰ طرح مشترک دانشگاه علوم پزشکی مشهد و زابل می باشد.

* مسئول مقاله:
آدرس: مشهد، دانشگاه علوم پزشکی مشهد، گروه علوم تشریح، تلفن: ۰۵۱۱-۸۰۰۲۴۹۰
e-mail: nikravesh@hotmail.com

[ DOR: 20.1001.1.15614107.1388.11.6.9.4 ]

قرار گیرد. حضور ترکیبات الاستیک در مراحل اولیه تکامل عدسی این امکان را به کپسول جنینی و استرومای سازنده عدسی می دهد تا با بعضی از پدیده های فیزیکی از قبیل کشیده شدن و نازک شدن و باز گشت به حالت اولیه سازگاری حاصل کند (۳). مطالعات انجام شده نشان می دهد که در ۹/۵ روزگی، سلولهای اکتودرم سطحی مجاور وزیکول بینایی ضخیم می شوند و پلاکود عدسی را می سازند. در ۱۱/۵ روزگی، پلاکود عدسی به سمت داخل می رود و غشاء پایه در این ناحیه شکل می گیرد. سپس گودی عدسی از اکتودرم سطحی جدا و دو لبه آن به هم متصل شده و وزیکول عدسی را می سازد (۴).

یکی از عمده ترین پروتئین های سازنده عدسی، کلاژن نوع ۴ است که از زیر واحد های $\alpha_1$ تا $\alpha_6$ تشکیل گردیده است (۴و۵). ساختمان عدسی و کپسول آن در طی مراحل تکاملی غنی و گسترده از زنجیره های $\alpha_5, \alpha_4, \alpha_3$ می گردد و از آنجایی که این زنجیره ها ضمن اتصال به همدیگر در وضعیتی متقاطع قرار می گیرند، قدرت لازم جهت انجام نیروی تطابق، در ساختار عدسی فراهم می گردد (۶). بنابراین با توجه به اینکه ظهور به موقع و کافی کلاژن نوع ۴ در طی تکامل عدسی تضمین کننده سلامت و عملکرد صحیح آن است می توان به این نتیجه رسید که در روند تکامل طبیعی، عدسی نوزادان بسیار انعطاف پذیر تر از افراد مسن باشد و همین موضوع باعث می شود که عمل تطابق و عبور نور در آن نسبت به افراد مسن که تطابق خود را از دست داده یا به عارضه هایی از قبیل کاتاراکت مبتلا می شوند با سهولت انجام پذیرد. تحقیقات به عمل آمده در این زمینه نشان داد که نقص در بیان کلاژن نوع ۴ می تواند زمینه بروز برخی از نقایص مادرزادی دستگاه بینایی منجمله سندروم آلپورت را فراهم کند (۷و۸). در این وضعیت اگر چه کمپلکسی از ناهنجاریها از قبیل نقص ماکولا یا جدا ماندن شبکیه نیز پدید می آید اما آنچه که در رابطه با عدسی بوقوع می پیوندد نمونه ای از اختلال بینایی است که به خاطر ضعف در کپسول، به برآمدگی قدامی یا خلفی عدسی و مخروطی شدن آن منجر می شود (۹). در این شرایط و در غیاب زیر واحدهای $\alpha_5, \alpha_4, \alpha_3$ کلاژن نوع ۴ نه تنها عدسی شکل طبیعی خود را از دست می دهد بلکه به شکنندگی و پارگی کپسول منجر می شود که این یکی از مهمترین وقایع مربوط به سندروم آلپورت می باشد (۱۰). براساس مطالعات انجام شده انواع دیگری از پروتئین ها، در ساختار عدسی و کپسول آن شرکت می کنند که از جمله می توان به مولکول هایی از قبیل انتاکتین/ نیدوژن (entactin/nidogen)، لامینین (Laminin)، گلیکوپروتئین هپاران سولفات و کلاژن نوع XVIII نیز اشاره نمود (۱۱). در عین حال اگرچه نقش ساختمانی هیچیک از پروتئین های عدسی را نباید از نظر دور داشت اما در نهایت به لحاظ تراکم و نقش کلیدی کلاژن نوع ۴ این نوع پروتئین خاص را باید به عنوان فراوان ترین نوع کلاژن تشکیل دهنده ساختمان عدسی دانست که از سه مارپیچ اولیه یا protomer تشکیل شده که هر یک از آنان به عنوان یک تروپوکلاژن تشکیل دهنده این پلیمر محسوب می شوند (۱۲). به اعتبار اینکه در ساخت این مارپیچ ها ترکیب های متنوعی از ۶ زیر واحد گروه کلاژن نوع ۴ شرکت می کنند که هر کدام از آنها بواسطه یک ژن مستقل بیان می شوند هر گونه جهشی که به نقص در بیان یکی از ژنهای یاد شده منجر شود می تواند به نقص در سنتز این نوع کلاژن و تغییر در ساختار بسیاری از اجزای ساختمان بینایی از جمله عدسی منجر گردد (۱۴و۱۳). هدف از این مطالعه بررسی بیان کلاژن نوع ۴ و نحوه توزیع آن در خلال شکل گیری عدسی می باشد.

## مواد و روشها

این مطالعه تجربی بر روی ۲۲ موش ماده نژاد Balb/c انجام شد. حیوانات تحت شرایط استاندارد محیطی (دمای $25^{\circ}C$-۲۳، رطوبت ۵۵-۵۰٪ و سیکل روشنایی و تاریکی ۱۲ ساعته) و غذایی نگهداری شدند. موش های ماده در قفسهایی سه تایی با موش نر (دو موش ماده و یک موش نر) قرار گرفتند و روز بعد از نظر تشکیل پلاک واژینال بررسی شدند. وجود پلاک واژینال در هر یک از آنها به منزله روز صفر حاملگی تلقی شد.

سپس در هریک از روزهای ۱۰ تا ۲۰ حاملگی، ۲ موش تحت بیهوشی و پرفیوژن بافتی قرار گرفته و سر جنین های مربوط به آنان جمع آوری و در فیکساتیو فرمالین (Merk آلمان) قرار داده شد. مشابه این عمل برای نوزادان موش های باقیمانده در روز های ۱ تا ۵ پس از تولد انجام شد. بدین ترتیب که در هر یک از روزهای یاد شده چشم های نوزادان متعلق به ۲ موش مطابق روش های یاد شده مورد آماده سازی قرار گرفت. سر انجام از همه نمونه های جنینی و نوزادی بلوک های پارافینی و برش هایی با ضخامت ۸ میکرون تهیه گردید. پس از پارافین زدایی و آب دهی نمونه ها جهت انجام تکنیک ایمونوهیستوشیمی آماده شدند.

تکنیک ایمونوهیستوشیمی در این تحقیق روش آویدین- بیوتین پراکسیداز بود. برش هایی که از کره چشم در جنین ها و نوزادان بدست آمد دو بار و هر بار به مدت ۵ دقیقه در بافر تریس (حاوی ۱/۵٪ کلرور سدیم در pH =۷/۴) شستشو داده شد. جهت بلوک کردن آنتی ژنهای غیر اختصاصی، ابتدا برای مدت ۳ ساعت، برش ها در مجاورت تریتون۰/۳٪ X100 در بافر تریس و goat serum (شرکت Gibco انگلستان) و پس از آن برای مهار فعالیت آندوژناز پراکسیداز به مدت ۱ ساعت در محلول ۳٪ آب اکسیژنه در متانول قرار گرفت و در ادامه با آنتی بادی کلاژن ۴ محصول شرکت DAKO آمریکا (کانژوگه شده با Horse radish peroxidase) با رقت ۱ به ۵۰ به مدت ۲۴ ساعت انکوبه شد و سپس مجدداً در محلول تریس بافر حاوی تریتون ۳٪ و سرم ۲٪ قرار گرفت و آنگاه ۳ بار و هر بار به مدت ۱۰ دقیقه در بافر تریس شستشو داده شد. پس از این مرحله، برشها برای مدت ۱۵ دقیقه در معرض Di-amingbenzidine حاوی ۰/۰۳٪ آب اکسیژنه قرار داده شد و در نهایت پس از شستشوی نمونه ها برای ایجاد رنگ زمینه از هماتوکسیلین استفاده گردید. برش ها با ژل گلیسرول تثبیت و با میکروسکوپ نوری (bh2 Olympts) مورد بررسی قرار گرفتند.

در پایان، تکنیک ایمونوهیستوشیمی محصول نهایی واکنش کلاژن نوع ۴ به شکل رسوب قهوه ای رنگ دیده شد که در واقع محل قرار گرفتن پروتئین کلاژن را نشان می دهد.

با توجه به اینکه تغییر رنگ پدیده کیفی می باشد برای تبدیل داده ها از کیفی به کمی از علائم مثبت و منفی استفاده شد. از درجهٔ رنگ پذیری بر اساس متد Firth به عنوان معیار تراکم کلاژن استفاده شد. در این درجه بندی عدم واکنش با منفی و معادل صفر و واکنشهای ضعیف، ملایم، شدید و بسیار شدید به ترتیب از یک تا چهار مثبت نشان داده می شود که برای تبدیل آن به اعداد کمی از اعداد ۱، ۲، ۳و ۴ استفاده شد.

سپس داده ها با استفاده از آزمون کروسکال والیس و من ویتنی مورد تجزیه و تحلیل قرار گرفت و $p<0/05$ معنی دار در نظر گرفته شد.

[ DOR: 20.1001.1.15614107.1388.11.6.9.4 ]

## یافته ها

در روز یازدهم جنینی، عدسی اولیه همانند سایر نقاط با رنگ زمینه آبی به چشم می خورد و بصورت یک توده سلولی در قطب قدامی جام بینایی متمرکز شده و حالتی تمایز نیافته داشت (تصویر ۱– a). اولین واکنش مربوط به ظهور کلاژن در روز دوازدهم جنینی در غشای پایه اپی تلیوم قدامی به صورت رسوب قهوه ای رنگی مشاهده شد که تا روز ۱۷ جنینی بر شدت این واکنش افزوده شد. در روز دوازدهم جنینی، اکثر سلول های پیش ساز عدسی دژنره شده و ماتریکس عدسی جایگزین آن گردید. با وجودیکه اپیتلیوم قدامی عدسی شکل گرفت اما هنوز از واکنش کلاژن در ناحیه غشای پایه مربوط به آن اثری دیده نشد (تصویر۱– b). در روز سیزدهم جنینی، اولین علائم مربوط به بیان کلاژن بصورت بسیار ضعیف (با رنگ قهوه ای کم رنگ) در غشای پایه اپیتلیوم قدامی (پیکانها) به چشم خورد اما در هیچ نقطه دیگری از این واکنش خبری نبود (تصویر ۱– c). در روز پانزدهم جنینی، شدت واکنش اپیتلیوم قدامی به طرز چشمگیری افزایش یافته و بسمت هسته عدسی نیز کشیده شد اما در این ناحیه ضعیف شده و در قطب خلفی به جز واکنش خفیفی که در بخش خلفی کپسول دیده می شود اثری از ظهور کلاژن نوع ۴ دیده نمی شود(تصویر۱– d). بخشی از عدسی در روز پانزدهم با درشتنمایی بیشتر واکنش کلاژن در هسته عدسی (ستاره ها) را به وضوح نشان داد (تصویر ۱– e). در روز هفدهم جنینی، الیاف کلاژن (ستاره ها) تا نزدیکی قطب خلفی گسترش یافت (تصویر ۱– f). در این وضعیت با وجود اینکه بخش خلفی کپسول نیز بخوبی نسبت به آنتی کلاژن عکس العمل نشان داد اما نوار باریکی از ماتریکس قطب خلفی نسبت به ظهور کلاژن بی اثر مانده و بقایای اولیه سلولی پیش ساز عدسی در این ناحیه به چشم می خورد (جدول و نمودار ۱).

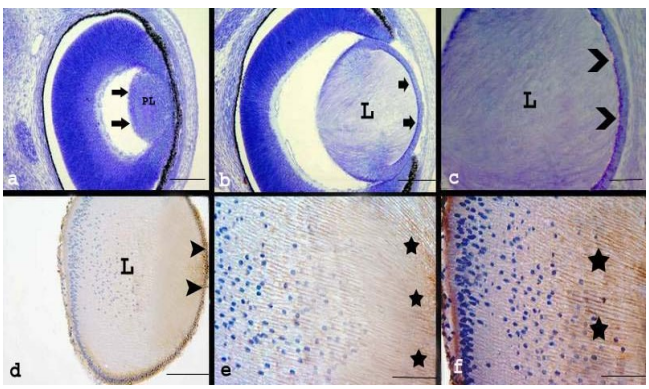


**شکل ۱. مقاطع مربوط به کره چشم در روزهای دهم تا هفدهم جنینی موش که تکامل عدسی را مرحله به مرحله نشان داده است. a- روز یازدهم، پیکانهای نشانه عدسی اولیه (PL) را در قطب قدامی جام بینایی نشان می دهند b- روز دوازدهم، نمای ماتریکس عدسی (L) و اپیتلیوم قدامی عدسی (پیکانهای نشانه) نشان داده شده است c- روز سیزدهم، واکنش ضعیفی کلاژن در غشای پایه اپیتلیوم قدامی (پیکانهای دو شاخه). d- مقطع عدسی مربوط به روز پانزدهم با واکنش مشخص اپیتلیوم قدامی. e- بخشی از عدسی در روز پانزدهم با درشتنمایی بیشتر و واکنش مشخص در هسته عدسی (ستاره ها). f- مقطع عدسی در روز هفدهم جنینی که کلاژن (ستاره ها) تا مجاورت قطب خلفی گسترش دارد (Scale bar =۱۰۰µm).**

**جدول ۱. نحوه توزیع و فراوانی کلاژن نوع ۴ در تکامل عدسی بر اساس روزهای مختلف جنینی و درجه بندی براساس شدت واکنش کلاژن: عدم واکنش (–) و واکنش ضعیف، ملایم، شدید و بسیار شدید از ۱ تا ۴ (+) منظور گردیده است.**

| روز جنینی | قطب قدامی | هسته عدسی | اپی تلیوم قدامی | قطب خلفی |
|---|---|---|---|---|
| ۱۰ | – | – | – | – |
| ۱۱ | – | – | – | – |
| ۱۲ | – | – | (+) | – |
| ۱۴ | (++) | (+) | (+++) | (+) |
| ۱۵ | (++++) | (+++) | (++++) | (++) |
| ۱۷ | (++++) | (++++) | (++++) | (++) |

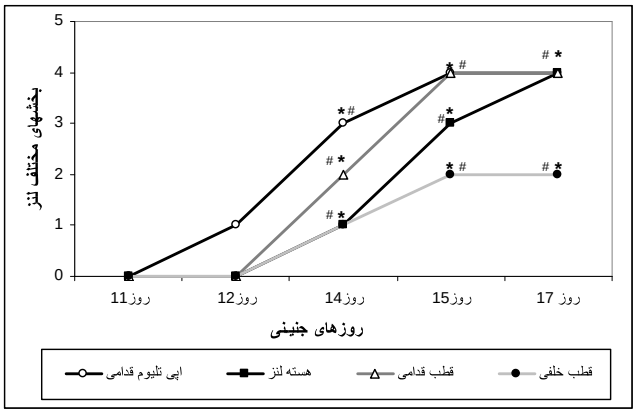


**نمودار ۱. آنالیز ایمونوهیستوشیمیایی کلازن نوع ۴ در خلال شکل گیری عدسی چشم *: تفاوت معنی دار نسبت به روز یازدهم جنینی #: تفاوت معنی دار نسبت به روز دوازدهم جنینی ($P \leq 0.05$).**

## بحث و نتیجه گیری

مطالعه ایمونو هیستوشیمی مربوط به ظهور کلاژن نوع ۴ در حین شکل گیری و تکامل عدسی نشان داد که تا روز دوازدهم زندگی داخل رحمی هیچ نوع واکنشی که دلیل بر بیان کلاژن باشد بروز نمی کند. با ظهور اولین علائم از ردیابی کلاژن در غشای پایه کپسول قدامی اهمیت آن در امر تکامل عدسی آشکار می گردد زیرا کپسول این بخش از عدسی دارای غشا پایه تخصص یافته ای است که زمینه اتصال سلول های اپیتلیالی را در قطب قدامی عدسی فراهم می نماید (۱۵). به موازات کامل شدن ترکیبات ساختمان عدسی نقش کلاژن اختصاصی این بخش از دستگاه بینایی بهتر مشخص می شود زیرا در روز های بعد نه تنها در بخش قدامی و کپسول آن بلکه در ماده زمینه تشکیل عدسی وقایعی رخ می دهد که نقش کلاژن نوع ۴ را بسیار با اهمیت نشان می دهد. به اعتبار اینکه حاشیه کپسول محل اتصال زونولا هایی است که بصورت الیاف همبندی ظریف و مقاوم، عدسی را به جسم مژگانی متصل می کنند نیروی

[ DOR: 20.1001.1.15614107.1388.11.6.9.4 ]

کششی بکار گرفته شده از این طریق بر سطح عدسی انتشار یافته و ترکیباتی نظیر کلاژن، تضمین کننده این مقاومت و انعطاف پذیری است (۱۶). کلاژن نوع ۴ موجود در ساختمان عدسی علاوه بر وظیفه مهمی که در ساختار حیرت انگیز عدسی از خود نشان می دهد ممکن است از طریق انتقال سیگنال هایی که تکامل طبیعی را در این بخش از دستگاه بینایی به عهده می گیرد نیز ایفای نقش کند (۱۷). این باور از آنجا ناشی می شود که زیر واحد های این نوع کلاژن قابلیت اتصال به گیرنده های سطح سلولی و داخل سلولی را دارند و از این طریق بر فنوتیپ، تکثیر و مهاجرت سلول های تشکیل دهنده کپسول و همچنین بر فرآیند شکل گیری و ترکیب ماده زمینه ای عدسی تأثیر می گذارند (۱۸). ارزیابی ظهور کلاژن در طی روز های بعد نشان داد که تراکم پیدایش و تراکم این نوع پروتئین حیاتی از قطب قدامی به قطب خلفی در حال افزایش است چنانکه در حدود روز پانزدهم جنینی اگر چه علاوه بر ناحیه کپسول، ترکیب ساختمانی داخل عدسی نیز سر شار از کلاژن است، اما تراکم آن در قطب قدامی نسبت به قطب خلفی دارای افزایشی معنی دار است. این اختلاف زمانی شکل واقعی به خود می گیرد که تا روز هفدهم زندگی داخل رحمی که تراکم کلاژن به حد اکثر می رسد، اگر چه واکنش ضعیفی از بروز کلاژن در ماده زمینه ای قطب خلفی قابل رد یابی است اما نسبت به سایر بخش های عدسی بسیار کمتر است و در روز های بعد نیز نحوه توزیع آن تغییری نشان نمی دهد. لذا این موضوع حائز اهمیت است که برای دستیابی به فهم دقیقتر مکانیسم شکل گیری و تکامل عدسی و نقش تعیین کننده ای که در امر تطابق از خود نشان می دهد ظهور کلاژن نوع ۴ و تغییرات آن در کنار سایر جنبه ها و عوامل ساختاری در نظر گرفته شود (۱۹). به عبارت دیگر می توان گفت که ظهور کلاژن نوع ۴ در روز دوازدهم و افزایش آن تا روز هفدهم جنینی در عدسی شاخص تغییرات مهم تکاملی این بخش از دستگاه بینایی است و زمانیکه ساختار عدسی به تکامل نهایی منتهی می شود سنتز کلاژن نیز در حد اپتیموم باقیمانده و تغییری نمی کند (۲۰). در طی این مراحل توده سلولی متراکمی که به عنوان پیش ساز عدسی شناخته می شوند به تدریج از بین می روند و ماکرومولکولهایی جایگزین آنها می شوند که کلاژن نوع ۴ از با اهمیت ترین آنهاست (۲۱).

مطالعه ایمنوهیستوشیمی مشابهی که بر روی زیر واحدهای کلاژن $(IV)\alpha_6, \alpha_1$ عدسی موش در مرحله قبل و بعد از تولد صورت گرفت نیز بیانگر این موضوع است که با شکل گیری کیسه عدسی که کپسول فرضی آینده را شکل می دهد ابتدا کلاژن $\alpha_1(IV)$ در قطب قدامی و خلفی و سپس تا ۱۶/۵ روزگی داخل رحمی به نقاط دیگر گسترش می یابد (۲۲). همچنین نتایج مطالعه lovicu و همکاران نشان داد که اولین علائم ظهور کلاژن در ۱۱/۵ روزگی در کپسول عدسی موشها مشاهده می شود. در ۱۵ روزگی ضخامت این غشاء در سطح خلفی کپسول عدسی نسبت به سطح قدامی بیشتر است و اندازه آن به ۳۵۰ نانومتر می رسد. هنوز هم در این مرحله از تمایز به سختی می توان بین غشاء پایه عدسی و غشاء پایه پوشش عروقی تمایزی قائل شویم. در ۱۷/۵ روزگی، تیغه های کلاژن کمتری در عدسی دیده می شوند و در ۱۹/۵ روزگی (حدود زمان تولد)، کپسول عدسی تقریباً ضخامت یکنواختی حدود ۵۰۰ نانومتر پیدا می کند (۲۳).

نتایج مطالعه حاضر نیز با گزارشات فوق همخوانی دارد. بطوریکه کلاژن نوع ۴ در روز دوازدهم جنینی در غشای پایه اپی تلیوم قدامی عدسی ظاهر شده و در روزهای بعد شدت این واکنش تا روز هفدهم پس از تولد ادامه یافت، ولی پس از آن تغییری پیدا نکرد. بعلاوه نتایج حاصل از این مطالعه نشان می دهد همانگونه که کلاژن نتوانسته تا روز هفدهم قطب خلفی را به تراکم مشابه کلاژن نسبت به سایر نقاط عدسی برساند بقایایی از سلول های جنینی پراکنده پیش ساز عدسی در این نواحی دیده می شود. اگر چه برای تغییر ماهیت عدسی و شفاف شدن آن در روز های بعد این سلول ها نیز از میان رفته و در روز های اولیه پس از تولد ناپدید خواهند شد اما به اثرات القایی کلاژن بر مرگ برنامه ریزی سلولی عدسی می توان توجه داشت که حضور ضعیف کلاژن در قطب خلفی عدسی در مرحله جنینی نتوانسته است به سرعت به مرگ سلولی این ناحیه منجر شود. بنابراین در بیماریهایی از قبیل سندروم آلپورت باید در نظر داشت که به علت تغییر در بیان کلاژن ترکیب ساختاری عدسی بگونه ای دستخوش تغییر می شود که به نقایص چشمی متفاوتی از قبیل کاتاراکت می انجامد. چنین تغییراتی در سنین کهنسالی یا بیماری دیابت نیز می تواند تراکم کلاژن و ماهیت آن را تغییر داده و علاوه بر نقایصی از قبیل پیر چشمی، کاتاراکت را نیز به دنبال داشته باشد. در مجموع نتایج این تحقیق نشان داد که ظهور کلاژن نوع ۴ از روز ۱۲ جنینی در غشاء پایه اپی تلیوم قدامی لنز مشاهده می شود و تا حدود روز هفدهم پس از تولد بر گسترش و نقش ساختمانی آن افزوده می شود زیرا در طول این دوره روند شکل گیری و تمایز عدسی ادامه دارد و کلاژن نوع ۴ یکی از پروتئینهای عمده غشای پایه است که در روند پیشرفت این پدیده مداخله می نماید.

## تقدیر و تشکر

بدینوسیله از مساعدت های دانشگاههای علوم پزشکی مشهد و زابل به دلیل حمایت مالی از تحقیق و همچنین از خدمات تکنیکی خانم متجدد در آزمایشگاه هیستوتکنیک دانشکده پزشکی مشهد قدردانی و تشکر می گردد.

[ DOR: 20.1001.1.15614107.1388.11.6.9.4 ]

# Immunohistochemical Study of Type IV Collagen during Lense Development

**M. Jalali (PhD)[1], M.R. Nikravesh (PhD) [2*], A. Moeeni (PhD) [3], M.H. Karimfar (PhD)[4], Sh. Mohammadi (MSc) [5], H. Rafighdoost (PhD) [6]**

1. Department of Anatomy & Cell Biology, Mashhad University of Medical Sciences, Mashhad, Iran
2. Department of Anatomy & Cell Biology, Research Center for Orthopedics, Mashhad University of Medical Sciences, Mashhad, Iran
3. Department of Anatomy, Zabol University of Medical Sciences, Zabol, Iran
4. Department of Anatomy, Qazvin University of Medical Sciences, Qazvin, Iran
5. Department of Anatomy, Mashhad Medical School, Mashhad, Iran
6. Department of Anatomy, Zahedan University of Medical Sciences, Zahedan, Iran

**Received: Feb 7th 2009, Revised: May 13th 2009, Accepted: Jul 15th 2009.**

## ABSTRACT

**BACKGROUND AND OBJECTIVE:** Extracellular matrix (ECM) and basement membrane (BM) play important roles in many developmental processes during development and after birth. Among the components of the BM, collagen fibers especially type IV is the most important part of BM. The aim of this study was to determine expression of collagen type IV in the BM of lens structure during embryonic mouse development.

**METHODS:** In this experimental study, 22 female Balb/C mice were selected randomly and were kept under normal condition, finding vaginal plug was assumed as day zero of pregnancy. From embryonic day 10 to 20, all specimens were sacrificed by cervical dislocation and their head embryos were fixed, serially sectioned and it was also done after birth in 10-20 day neonates. Immunohistochemistry study for tracing of collagen type IV in eye capsule region was carried out. Grading served according to the firth method.

**FINDINGS:** Primary lens was visible in anterior pole of optic cup as an undifferentiated cellular mass on day 11 of gestation. Collagen IV immunostaining appeared at the early stage of embryonic day 12 in BM of anterior epithelial and gradually increased until day 17 in ECM and posterior pole. After this period, severe reaction staining collagen IV was not changed in any part of the lens.

**CONCLUSION:** Our results indicated high levels of collagen IV is present at the BM of anterior epithelial lens during early development (E-12) and increases in anterior and posterior epithelial capsule (E-15 to E-17) days. These findings establish the importance of collagen IV during critical period of developing lens.

**KEY WORDS:** *Collagen type IV, Non fibrillar collagen, Tropocollagen, Extracellular matrix, Lens development, lens capsule, Mouse.*

[*] **Corresponding Author;**
**Address:** Department of Anatomy, Mashhad University of Medical Sciences, Mashhad, Iran
**Tel:** +98 511 8002490
**E-mail**: nikravesh@hotmail.com

[ DOR: 20.1001.1.15614107.1388.11.6.9.4 ]

## References

1. Frost MR, Norton TT. Differential protein expression in tree shrew sclera during development of lens-induced myopia and recovery. Mol Vis 2007; 13: 1580-8.
2. Danysh BP, Czymmek KJ, Olurin PT, Sivak JG, Duncan MK. Contributions of mouse genetic background and age on anterior lens capsule thickness. Anat Rec (Hoboken) 2008; 291(12): 1619-27.
3. Biro Z, Kereskai L, Tsorbatzoglou A, Vasavada AR, Berta A. Histological examination of primary posterior capsule plaques. J Cataract Refract Surg 2007; 33(3): 439-42.
4. BrianPD, Melinda KD. The lens capsule. Experimental Eye Research. 2008; 8: 1-14.
5. Johar K, Vasavada AR, Tatsumi K, Dholakia S, Nihalani B, Rao SS. Anterior capsular plaque in congenital cataract: occurrence, morphology, immunofluorescence, and ultrastructure. Invest Ophthalmol Vis Sci 2007; 48(9): 4209-14.
6. McMonnies CW, Schief WK. Biomechanically coupled curvature transfer in normal and keratoconus corneal collagen. Eye Contact Lens 2006; 32(1): 51-62.
7. Ohkubo S, Takeda H, Higashide T, et al. Immunohistochemical and molecular genetic evidence for type IV collagen alpha5 chain abnormality in the anterior lenticonus associated with Alport syndrome. Arch Ophthalmol 2003; 121(6): 846-50.
8. McCarthy PA, Maino DM. Alport syndrome: a review. Clin Eye Vis Care 2000; 12(3-4): 139-50.
9. Colitz CM, Malarkey D, Dykstra MJ, McGahan MC, Davidson MG. Histologic and immunohistochemical characterization of lens capsular plaques in dogs with cataracts. Am J Vet Res 2000; 61(2): 139-43.
10. Kelley PB, Sado Y, Duncan MK. Collagen IV in the developing lens capsule. Matrix Biol 2002; 21(5): 415-23.
11. Colville DJ, Savige J. Alport syndrome. A review of the ocular manifestations. Ophthalmic Genet 1997; 18(4):161-73.
12. Mishra G, Das GB, Behera HN. Possible role of lens collagen in cataractogenesis. Indian J Ophthalmol 1997; 45(4): 227-31.
13. Olivero DK, Furcht LT. Type IV collagen, laminin, and fibronectin promote the adhesion and migration of rabbit lens epithelial cells in vitro. Invest Ophthalmol Vis Sci 1993; 34(10): 2825-34.
14. Shahan T, Grant D, Tootell M, et al. Oncothanin, a peptide from the alpha 3 chain of type IV collagen, modifies endothelial cell function and inhibits angiogenesis. Connect Tissue Res 2004; 45(3): 151-63.
15. Hartmann U, Sistani F, Steinhorst UH. Human and porcine anterior lens capsule as support for growing and grafting retinal pigment epithelium and iris pigment epithelium. Graefes Arch Clin Exp Ophthalmol 1999; 237(11): 940-5.
16. Saika S, Miyamoto T, Ishida I, Barbour WK, Ohnishi Y, Ooshima A. Accumulation of thrombospondin-1 in post-operative capsular fibrosis and its down-regulation in lens cells during lens fiber formation. Exp Eye Res 2004; 79(2): 147-56.
17. Danielsen CC. Tensile mechanical and creep properties of Desceme's membrane and lens capsule. Exp Eye Res 2004; 79(3): 343-50.
18. Fitch JM, Kidder JM, Linsenmayer TF. Cellular invasion of the chicken corneal stroma during development: regulation by multiple matrix metalloproteases and the lens. Dev Dyn 2005; 232(1): 106-18.
19. Futter CE, Crowston JG, Allan BD. Interaction with collagen IV protects lens epithelial cells from Fas-dependent apoptosis by stimulating the production of soluble survival factors. Invest Ophthalmol Vis Sci 2005; 46 (9): 3256-62.
20. Linnola RJ, Sund M, Yl?nen R, Pihlajaniemi T. Adhesion of soluble fibronectin, vitronectin, and collagen type IV to intraocular lens materials. J Cataract Refract Surg 2003; 29(1): 146-52.
21. Johnson MC, Beebe DC. Growth, synthesis and regional specialization of the embryonic chicken lens capsule. Exp Eye Res 1984; 38(6): 579-92.
22. Kelley P B, Sado Y, Duncan MK. Collagen IV in the developing lens capsule. Matrix Biol 2002; 21(5): 415-23.
23. Lovicu FJ, McAvoy JW. Growth factor regulation of lens development. Dev Biol 2005; 280(1): 1-14.

[ DOR: 20.1001.1.15614107.1388.11.6.9.4 ]

This document was created with Win2PDF available at http://www.daneprairie.com.
The unregistered version of Win2PDF is for evaluation or non-commercial use only.

[ DOR: 20.1001.1.15614107.1388.11.6.9.4 ]