

گزارش یک مورد شکستگی دوطرفه همزمان گردن فمور در یک کودک ۴ ساله

علیرضا جلیلی^۱، علیرضا سعید^{۲*}

۱- استادیار گروه ارتوپدی دانشگاه علوم پزشکی هرمزگان

۲- استاد گروه ارتوپدی دانشگاه علوم پزشکی کرمان

دریافت: ۸۷/۱۰/۲۸، اصلاح: ۸۷/۱۱/۳۰، پذیرش: ۸۸/۲/۲۳

خلاصه

سابقه و هدف: شکستگی دوطرفه گردن فمور یک ضایعه نادر است که بیشتر در افراد بالغ و اغلب با مشکل استخوانی و متابولیک دیده می شود. این ضایعه بسیار بندرت در کودکان اتفاق می افتد. این مورد شکستگی دو طرفه گردن فمور در یک کودک ۴ ساله است که گزارش می شود.

گزارش مورد: کودک پسر ۴ ساله ای است که بعثت سقوط از ارتفاع یک متری مراجعه کرد و اجازه معاینه دقیق را نمی داد اما در معاینه حرکات هر دو هیپ دردناک بود رادیوگرافی لگن انجام شد. رادیوگرافی شکستگی هر دو گردن فمور به همراه شکستگی بال ایلیوم و هر دو استخوان پوبیس را گزارش کرد. تحت جراحی زودرس، بصورت ثابت کردن شکستگی با پین از درون انسیزبون جراحی و بدون باز کردن محل شکستگی پس از تخلیه هوماتوم قرار گرفت. کودک تا ۲ سال پس از عمل جراحی پیگیری شد و خوشبختانه مشکل خاصی برای وی پیش نیامد.

نتیجه گیری: با توجه به اینکه شکستگی دوطرفه گردن استخوان ران در کودکان بی نهایت نادر است، لازم است در سقوط از ارتفاع و یا تروما، رادیوگرافی کامل (دو طرفه) درخواست شود تا در صورت وجود شکستگی اقدامات درمانی هر چه زودتر شروع شود.

واژه های کلیدی: شکستگی دو طرفه گردن استخوان ران، کودک.

مقدمه

شکستگی دو طرفه گردن فمور ضایعه نادری می باشد که بصورت گزارش مورد ذکر می گردد (۳-۱). اکثریت این شکستگی ها در افراد بزرگسالی در اثر تروماهای شدید اتفاق افتاد که استخوانشان مشکل متابولیک (استئوپوروز ناشی از حاملگی یا کهولت یا استئومالاسی) داشت (۶-۴). همچنین مواردی از این نوع صدمه بدنبال شوک الکتریکی یا تشنج گزارش شده است (۷و۸). شکستگی دو طرفه گردن فمور در کودکان کلا در افراد نابالغ از نظر اسکلتی نادر می باشد (۹-۱۲). شکستگیهای ناحیه سر و گردن فمور در کودکان ضایعه شایعی محسوب نمی شوند، بطوریکه کمتر از ۱٪ کل شکستگی های اطفال را تشکیل می دهند (۱۳). در مقایسه با بزرگسالان نیز این شکستگی ها کمتر از یک صدم شایع هستند و بنابراین ممکن است یک ارتوپد عمومی در کل دوران کاری خود با موارد بسیار معدودی برخورد کند (۱۴). تقریباً تمامی این شکستگی ها در اثر تروماهای شدید اتفاق می افتند و اکثراً نتیجه تصادفات جاده ای یا سقوط از ارتفاع هستند، شکستگی های دوطرفه گردن فمور در یک فرد نابالغ از نظر اسکلتی بی نهایت نادر است. از آنجاییکه تشخیص صحیح و درمان سریع این شکستگی ها از اهمیت زیادی برخوردار است و بایستی هر کودک با صدمه لگن بدقت از این نظر معاینه شود، در این کودک با سن بسیار پایین گزارش می شود.

گزارش مورد

کودک پسر ۴ ساله ای است که در اثر سقوط از یک بلوک سیمانی از ارتفاع حدود ۱ متری به روی لگن به اورژانس آورده شد. اگرچه کودک اجازه معاینه دقیق نمی داد، ولی حرکات هر دو هیپ بشدت دردناک بودند و تندرین موضعی نیز روی هر دو هیپ و بال ایلیوم در سمت چپ وجود داشت. رادیوگرافی انجام شده از لگن شکستگی هر دو گردن فمور بیمار را به همراه شکستگی بال ایلیوم چپ و شکستگی هر دو استخوان پوبیس نشان داد (شکل شماره ۱). در سمت راست شکستگی از نوع transcervical و در سمت چپ از نوع اپی فیزیال (در هر دو سمت بدون جابجایی) بود. از آنجا که شکستگی ها بوضوح به داخل استابولوم کشیده نشده بودند و حتی در صورت وقوع این احتمال یا بهم خوردگی حلقه لگنی، با توجه به سن بیمار برنامه درمانی با CT-Scan تغییر نمی کرد و با توجه به اشعه زیاد و احتمال لزوم بیهوشی برای انجام آن، در این روش، از انجام آن صرفنظر شد. بعد از ویزیت توسط همکاران جراح عمومی و اطمینان از عدم وجود مسئله اورژانس شکمی، بیمار کمتر از ۱۲ ساعت پس از شکستگی به اطاق عمل منتقل شد و در هر دو سمت با اپروچ لترال بدون باز کردن محل شکستگی ها، تحت فلوروسکوپی، شکستگی گردن فمور با دو عدد پین نرم فیکس شد. قبل از دادن انسیزبون در هر دو سمت هماتروز حاوی چربی

* مسئول مقاله:

دو طرفه مشاهده نمود (۱۵). مکانیسم تروما در شکستگی های گردن فمور در اکثر موارد ضایعات با انرژی بالا ولی بصورت غیر مستقیم است یعنی با یک نیروی ابداعکن و چرخش به خارج (۱۳) که کل اندام تحتانی را به بیرون می برد، در نتیجه گردن فمور روی لبه استابولوم اهرم می شود و می شکند. در بیمار معرفی شده با کمترین شک می توان گفت که مکانیسم شکستگی ترومای مستقیم بوده، زیرا یک بلوک سیمانی مستقیماً به لگن وی اصابت کرده بود، ولی چنین ضربه سنگینی که علاوه بر گردن هر دو فمور باعث شکستگی بال ایلیوم و هر دو پوییس نیز شده بود، به امعا و احشای شکمی وی صدمه ای نرسانید.

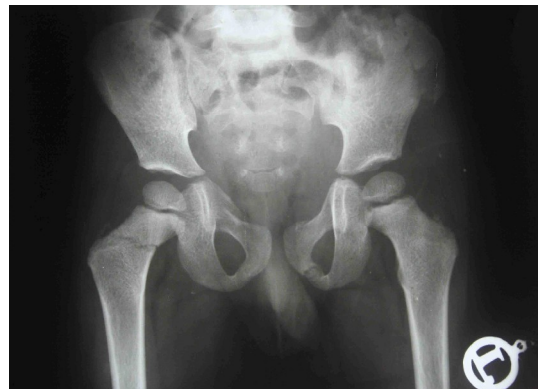جدی ترین و شایع ترین عارضه بدنبال شکستگی گردن فمور در کودکان، نکروز آواسکولار سر فمور است که ۳۰٪ موارد را درگیر می کند (۱۳). اگر چه این عارضه معمولاً تا یک سال پس از شکستگی خود را نشان می دهد ولی تا ۲ سال بعد هم امکان دارد (۱۳). البته باید توجه داشت که مهم ترین عامل در ایجاد این عارضه شدت ترومای اولیه و جابجایی شکستگی است ولی این عامل در اختیار جراح نیست تا آن را تغییر دهد و تنها کاری که می توان انجام داد عمل جراحی، در اولین فرصت ممکن و ترجیحاً در ۲۴ ساعت اول است (۱۳). از طرفی توصیه شده که قبل از عمل جراحی هماتوم شکستگی تخلیه شود تا فشار روی سر کاهش یابد (۱۶)، که البته بعضی این کار را بی اثر دانسته اند (۱۷). در این کودک عارضه نکروز آواسکولار سر حتی در پیگیری دو سال بعد اتفاق نیفتاد، که احتمالاً بدلیل پایین بودن سن کودک و شکستگی بدون جابجایی می باشد. معمولاً زیر دو یا سه سالگی شانس نکروز آواسکولار بسیار پایین است (۱۳)، همچنین در مورد گزارش شده هم عمل جراحی بسیار زود انجام گرفت و هم هماتوم آسپیره شده بود. موارد گزارش شده قبلی از این نوع صدمه در کودکان، اکثراً افرادی را گزارش کرده اند که البته نابالغ از نظر اسکلتی و بنا به تعریف از این نظر کودک، ولی در نزدیکی بلوغ بوده اند. کمترین سن گزارش شده در این مورد، کودک ۵/۵ ساله ای بود که در اثر تصادف با وسایط نقلیه شکستگی دوطرفه پایه گردن فمور پیدا کرده بود (۱۰) بنابراین کودک مورد گزارش، با سن چهار سال، کمترین سن را در این مورد داشته است.

بنابراین تشخیص صحیح و درمان جراحی زودرس بهترین کاری است که می توان در مورد هر شکستگی های گردن فمور انجام داد. گاهی ممکن است تشخیص شکستگی از درون صفحه رشد گردن فمور به راحتی امکان پذیر نباشد، ولی در بیمار گزارش شده، مقایسه با سمت مقابل که بوضوح عریض شدن صفحه رشد را نشان می داد و همچنین آسپیراسیون مفصل که وجود هماتوم حاوی چربی را ثابت کرد تاییدی بر وجود شکستگی بودند، بنابراین بررسی دقیق رادیوگرافی در هر بیمار با صدمه لگن بی نهایت مهم است و در صورت وجود شکستگی گردن فمور بایستی هر چه سریعتر عمل جراحی انجام گیرد، تا شانس عوارض به حداقل برسد.

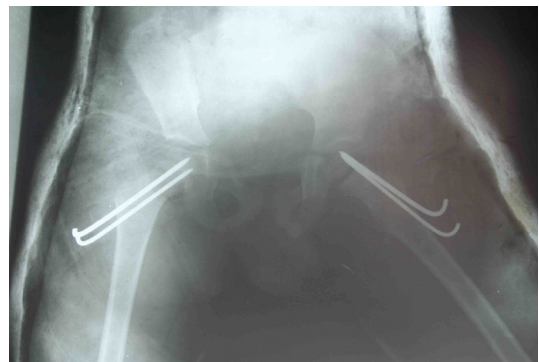
تقدیر و تشکر

بدینوسیله مراتب نهایت قدردانی خود را از بیمار و والدین وی که با نهایت مهربانی و بدون هیچگونه چشم داشتی اجازه گزارش کردن مورد را به ما دادند و در تهیه گزارشات مربوط به پیگیری نیز کمال همکاری را داشتند، اعلام می نمایم.

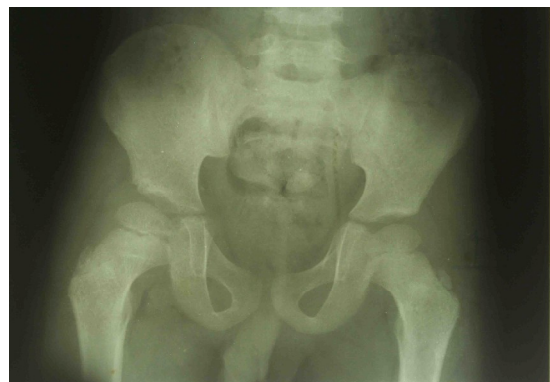تخلیه شد که هم تاییدی بر وجود شکستگی باشد و هم از نظر تئوری فشار وارد بر سر فمور کاهش یابد. پس از عمل گچ اسپایکای دوطرفه گرفته شد (شکل شماره ۲). بیمار هر دو هفته یکبار ویزیت و نهایتاً هشت هفته بعد پین ها خارج شد. در پیگیری دو سال پس از عمل جراحی بیمار بدون لنگش راه می رفت و والدین نیز مشکلی را ذکر نمی کردند. در معاینه هیچ گونه اختلاف طول دو اندام وجود نداشت. رادیوگرافی در این زمان هیچ نشانه ای از نکروز آواسکولار سر فمور نداشت و حتی اسکار شکستگی ها نیز دیده نمی شدند (شکل شماره ۳).



شکل شماره ۱. رادیوگرافی لگن بیمار در موقع ورود به اورژانس



شکل شماره ۲. رادیوگرافی پس از عمل



شکل شماره ۳. رادیوگرافی در پیگیری دو ساله بیمار

بحث و نتیجه گیری

بیمار گزارش شده کم سن ترین کودکی است که با شکستگی گردن فمور دو طرفه معرفی شد و از نظر مکانیسم ایجاد شکستگی نیز قابل توجه می باشد. Togrul در بررسی شکستگی های گردن فمور در ۱۰۲ کودک، فقط یک مورد

Bilateral Simultaneous Femoral Neck Fractures in a 4 Year Child—a Case Report

A.R. Jalili (MD)¹, A.R. Saied (MD)^{2*}

1. Assistant Professor of Orthopedics, Hormozgan University of Medical Sciences, Hormozgan, Iran

2. Assistant Professor of Orthopedics, Kerman University of Medical Sciences, Kerman, Iran

Received: Jan 17th 2009, Revised: Feb 18th 2009, Accepted: May 13th 2009.

ABSTRACT

BACKGROUND AND OBJECTIVE: Bilateral femoral neck fracture is a rare injury, mostly seen in adults often with bony and metabolic disorders. This injury occurs very rarely in children and only few of them have been reported, our case being one of them. In this article the aim is emphasis on early diagnosis and prompt treatment.

CASE: A 4 years old boy was referred after a heavy object fell on his pelvis. The child did not allow for careful physical examination but both hips movements were tender. Pelvis radiogram was obtained which revealed bilateral femoral neck fractures with fractures of iliac wings and pubi. Early surgical treatment with close reduction and pin fixation of the fracture via surgical incision after evacuation of hematoma was performed. The patient was followed up for two years and fortunately developed no problem.

CONCLUSION: Bilateral femoral neck fracture is extremely rare in children, but in patients with pelvis trauma it should be suspected and the radiograms should be carefully reviewed.

KEY WORDS: *Bilateral femoral neck fracture, Case Report.*

References

- Schawartsmann CR, Oliveira GK, Oliveira RK, Carpes D, Werlang PM. Simultaneous bilateral femoral neck fracture. Acta Ortop Bras 2001; 9(4): 58-61.
- Schröder J, Marti RK. Simultaneous bilateral femoral neck fractures: case report. Swiss Surg 2001; 7(5): 222-4.
- Tompkins GS, Henderson RC, Peterson HD. Bilateral simultaneous fractures of the femoral neck: case report. J Trauma 1990; 30(11): 1415-6.
- Aynaci O, Kerimoglu S, Ozturk C, Saracoglu M. Bilateral non-traumatic acetabular and femoral neck fractures due to pregnancy-associated osteoporosis. Arch Orthop Trauma Surg 2008; 128(3): 313-6.
- Chadha M, Balain B, Maini L, Dhal A. Spontaneous bilateral displaced femoral neck fractures in nutritional osteomalacia—a case report. Acta Orthop Scand 2001; 72(1): 94-6.
- Carpintero P, Abad JA, Urbano D, Sánchez GJ. Simultaneous bilateral fracture of femoral neck in elderly patients: report on two cases. Eur J Orthop Surg Trauma 2006; 16(2): 172-4.

*Corresponding Author;

Address: Dr. Bahonar Hospital, Neuroscience Research Center, Kerman, Iran

E-mail: arsaiedmd@yahoo.com

7. Slater RR Jr, Peterson HD. Bilateral femoral neck fractures after electrical injury: a case report and literature review. *J Burn Care Rehabil* 1990; 11(3): 240-3.
8. Joshy S. Bilateral femoral neck fracture following convulsions: Pitfalls in early diagnosis and management. *The Internet J Orthop Surg* 2004; 2(1). /http: www. Ispub.com/ journal/ the_ internet_ journal_ of_ orthopedic_ surgery/.
9. Blanco JS, Dahir G, McCrystal K. Bilateral femoral neck fractures secondary to hypocalcemic seizures in a skeletally immature patient. *Am J Orthop* 1999; 28(3): 187-8.
10. Gilban HM, Mirdad TM, Jenyo M. Simultaneous post traumatic bilateral cervico-trochanteric femoral neck fractures in a child: a case report. *West Afr J Med* 2005; 24(4): 348-9.
11. Kumar P, Singh GK, Singh MP. Traumatic simultaneous bilateral fractures of femoral neck in children-mechanism of injury. *J Orthopaedics* 2006; 3(3): e5.
12. Upadhyay A, Maini L, Batra S, Mishra P, Jain P. Simultaneous bilateral fractures of femoral neck in children-mechanism of injury. *Injury* 2004; 35(10): 1073-5.
13. Blasier RD, Hughes LO. Fractures and traumatic dislocations of the hip in children. In: Beaty JH, Kasser JR, editors, *Rockwood and Wilkin's fractures in children*, 6th ed, Lippincot and Williams, Philadelphia 2006; pp: 861-91.
14. Hughes LO, Beaty JH. Fractures of the head and neck of the femur in children. *J Bone Joint Surg Am* 1994; 76(2): 283-92.
15. Togrul E, Bayram H, Gulsen M, Kalaci A, Ozbarlas S. Fractures of the femoral neck in children: long-term follow-up in 62 hip fractures. *Injury* 2005; 36(1): 123-30.
16. Ng GP, Cole WG. Effect of early hip decompression on the frequency of a vascular necrosis in children with fractures of the neck of the femur. *Injury* 1996; 27: 419-21.
17. Maruendajl, Barrios C, Gomar Saneho F. Intracapsular hip pressure after femoral neck fracture. *Clin Orthop Rel Res* 1997; 340: 172-80.

This document was created with Win2PDF available at <http://www.daneprairie.com>.
The unregistered version of Win2PDF is for evaluation or non-commercial use only.