● مجلهٔ دانشگاه علوم پزشکی بابل، سال ششم، شمارهٔ ۱ (پی‌درپی۲۱)، صفحه ٦٠ الی ٦٣، زمستان ۱۳۸۲
دریافت:۸۱/٦/۱۰، پذیرش: ۸۱/۱۲/۲۰

گزارش سه مورد استئوپتروز در یک خانواده

دکتر نعیمه نخجوانی[1*]، دکتر حاجی قربان نورالدینی[2]
۱- استادیار گروه کودکان دانشگاه علوم پزشکی بابل ۲- متخصص رادیولوژی

سابقه و هدف: استئوپتروز(Osteopetrosis) بیماری استخوانی نادری است که افزایش ژنرالیزه تراکم استخوانی دررادیوگرافی ازعلائم بارز بیماری می باشد. تظاهرات بالینی آن برحسب شدت بیماری متفاوت می باشد.
گزارش مورد: بیمار اول دختر ۲ماهه با علائم بالینی بزرگی کبد و طحال، کم خونی، کوری وافزایش ژنرالیزه تراکم استخوانی بستری و با تشخیص استئوپتروز کانژنیتا مرخص شد. بیماردر سن ۱۱ ماهگی بعلت سپتی سمی فوت نمود. از برادر بیمار اول، بعد از تولد باتوجه به سابقه خانوادگی رادیوگرافی استخوانی گرفته شد و با مشاهده افزایش تراکم استخوانی، تشخیص استئوپتروز داده شد. در پیگیری بیماردوم تا ۳ سالگی هیچگونه علائم بالینی وآزمایشگاهی مثبتی یافت نشد. درپدر بیماران با توجه به سابقه خانوادگی، رادیوگرافی استخوانی انجام و تشخیص آلبرزشونبرگ داده شد.
نتیجه‌گیری: در هر شیرخواری که در رادیوگرافی افزایش تراکم ژنرالیزه مشاهده شود باید به فکر بیماری استئوپتروزبوده، معاینات وبررسی های تکمیلی را انجام داد .
واژه‌های کلیدی: *استئوپتروز، افزایش دانسیته استخوانی، آلبرزشونبرگ.*

مقدمه

استئوپتروز یک بیماری استخوانی نادر است که بصورت اتوزومال غالب (خوش خیم) و اتوزومال مغلوب (بدخیم) منتقل می شود(۲و۱). شیوع بیماری ۱ در ۲۰۰۰۰۰ هزار می باشد. در این بیماری اختلال عملکرد سلول‌های استئوکلاست وجود دارد که در جذب مجدد استخوان و مدل سازی استخوان‌ها نقش مهمی دارند. بنابراین در رادیوگرافی استخوان ها، افزایش ژنرالیزه تراکم استخوانی با نمای سفید گچی و کاهش مغز استخوان دیده می شود(۵-۳). این استخوان‌ها در مقابل استرس‌ها نمی توانند مقاومت کنند و مستعد شکستگی پاتولوژیک می باشند(۳-۱). بطور کلی تشخیص بیماری با رادیوگرافی‌های استخوان داده می‌شود. سایر علائم بالینی مانند کوری، کری، کم خونی از عوارض ثانویه بیماری است. این بیماری به فرم های بالینی متفاوتی تظاهر کرده و به انواع مختلفی تقسیم بندی شده است. در یکی از تقسیم بندی ها آن را به سه شکل خفیف (تاردایا آلبرز شونبرگ)، شدید (کانژنیتا) و بینابینی دسته بندی نموده‌اند(۵و۳). در این مطالعه سه بیمار مبتلا به استئوپتروز در یک خانواده گزارش می شود. هدف از معرفی این بیماران، تشخیص به موقع بیماری و عوارض ناشی از آن و بررسی سایر افراد خانواده می باشد.

گزارش موارد

بیمار اول: دختر (ف-الف) ۳۵روزه، به علت تشنج مراجعه و بستری شد. فرزند اول خانواده، فول ترم و زایمان از طریق سزارین

[DOR: 20.1001.1.15614107.1382.6.1.10.6]

انجام شده بود. پدر و مادر بیمار نسبت فامیلی داشتند. بیمار در معاینه، تب نداشت، تاکسیک نبود معاینات عصبی، اندازه دورسر، قلب و ریه نرمال، شکم نرم و ارگانومگالی نداشت.

آزمایشات Ca=۵mg/dl,P=۱/۸mg/dl,Alk u/L, =۱۱g/dl و Ph=۹۲۳CSF=normal, Hb= Mono=٪۲۰ و Eox=٪۶ و ۷۴ Imph=٪ PMN=٪۱۸ و WBC=۱۱۶۰۰ و PTH=normal و بیمار تحت درمان با شربت کلسیم و فنوباربیتال قرار گرفته، مرخص شد. بیمار مجدداً در دو ماهگی به علت تب و رنگ پریدگی و دیسترس تنفسی مراجعه کرد. در سمع ریه رال و رونکای در هر دو ریه شنیده می شد. کبد حدود چهارسانتی متر و طحال سه سانتی متر زیر دنده قابل لمس بود. سمع قلب نرمال، معاینه پوست ضایعات پورپورا و پتشی داشت و آزمایشات TORCH نرمال بودند. بیمار با تشخیص کم خونی و پنومونی بستری گردید.

آزمایشات Hb=۶/۹g/dl و PMN=٪۷Lymph=٪۷۰ و WBC=۳۱۷۰۰ و Platlet=۴۱۰۰۰ و Ca=۸/۱ Atyplymph=٪۲۳ و در لام خون محیطی گلبول قرمز هسته دار و پویکیلوسیت دیده شد. در رادیوگرافی استخوان های بلند، افزایش ژنرالیزه تراکم استخوانی و کاهش فضای مغز استخوانی وجود داشت(شکل ۱).

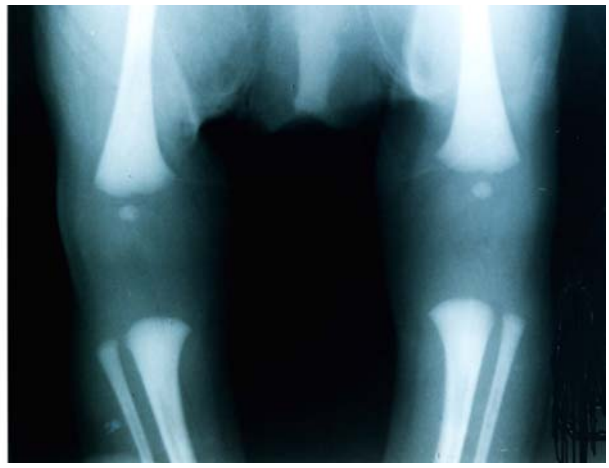

شکل ۱. رادیوگرافی استخوان زانو که افزایش دانسیته استخوانهای بلند را نشان می دهد

در مشاوره چشم پزشکی آتروفی عصب چشمی و عدم بینائی تشخیص داده شد. با توجه به علائم رادیوگرافی مشخص، کوری، بزرگی کبد و طحال، کم خونی و کاهش پلاکت خون، تشخیص بیماری استئوپتروزکانژنیتا داده شد و تحت درمان آنتی بیوتیک و تزریق خون قرارگرفت. ۲۵-۱ دی هیدروکسی ویتامین D3 برای بیمار شروع شد. بیمار مجدداً در یازده ماهگی با حال عمومی بد و اختلال در رشد مراجعه و بستری شد و با تشخیص سپتی سمی در گذشت.

بیمار دوم : پسر(م-الف) و برادر بیمار اول می باشد. این بیمار با توجه به سابقه قبلی بیماری استئوپتروز در خانواده، بلافاصله بعد از تولد مورد بررسی قرار گرفت. در معاینه فیزیکی، نکته پاتولوژیکی نداشت. آزمایشات خون CBC و شمارش پلاکت، کلسیم، فسفر، آلکالین فسفاتاز و ABG طبیعی بودند. در رادیو گرافی استخوان های بلند افزایش تراکم استخوان ها دیده شد(شکل۲).

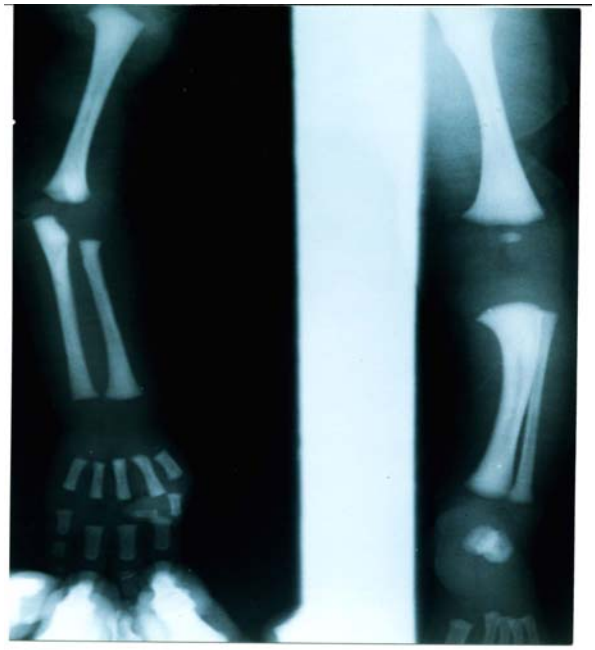

شکل ۲. رادیوگرافی استخوان های بازو و ساعد دست که افزایش دانسیته استخوانها در آن دیده می شود.

در رادیوگرافی جمجمه کلسیفیکاسیون وجود نداشت. بر اساس یافته‌های رادیوگرافی‌های انجام شده استئوپتروز تشخیص داده شد. در پیگیری سه ساله ای که از بیمار بعمل آمد رشد و نمو طبیعی، دور سر طبیعی بود و در معاینه شکم اورگانومگالی نداشت. آزمایشات خون نیز طبیعی بودند.

[DOR: 20.1001.1.15614107.1382.6.1.10.6]

بیمار سوم: پدر بیماران می باشد که سی و دو ساله و نسبت خانوادگی (پسر دائی و دختر عمه) با مادر بیماران دارد. سابقه شکستگی استخوانی در چند نوبت داشته که بهبود یافته بود. معاینه فیزیکی و آزمایشات خون شامل: CBC،کلسیم، فسفر، اسید فسفاتاز و آلکالین فسفاتاز طبیعی بودند. رادیو گرافی که از مهره های کمری او بعمل آمد افزایش تراکم استخوانی را نشان می داد(شکل ۳).



شکل ۳. رادیوگرافی مهره های کمری پدر بیماران که افزایش دانسیته را نشان می دهد.

بحث

استئوپتروز بیماری استخوانی نادری است که به سه شکل تاردا، کانژنیتا و بینابینی تظاهر می‌کند(۵و۳). در هر سه فرم اختلال در عملکرد استئوکلاست‌ها وجود دارد که بطور طبیعی جذب مجدد استخوانی انجام نمی‌شود در نتیجه کورتکس استخوان ضخیم و فضای مغز استخوان کاهش یافته و تراکم استخوانی بیش از حد طبیعی می‌شود(۵و۴).

استئوپتروز تاردا یا بیماری آلبرزشونبرگ یک شکل خوش خیمی از بیماری است که بصورت اتوزومال غالب منتقل می‌شود. این بیماری شکل شایع استئوپتروز میباشد. اغلب بیماران بدون علائم هستند و بطور تصادفی با انجام رادیوگرافی تشخیص داده می‌شوند. بیماری در۴۰٪ موارد با شکستگی استخوانی و یا استئومیلیت، مخصوصاً استخوان فک تحتانی تظاهر می‌کند(۵و۳). در بعضی از بیماران اسید فسفاتاز خون بالاست .با وجود اینکه بیماران مستعد شکستگی هستند ولی بهبودی بطور طبیعی اتفاق می‌افتد. در رادیوگرافی مهرههای کمری، نوارهای متراکم شفاف بطور متناوب بصورت نمای ساندویچی دیده می شود(۶و۴). معاینه فیزیکی، هوشی و آزمایشات خون این بیماران نرمال است و طول عمر طبیعی دارند. استئوپتروز کانژنیتا، فرم شدید و بدخیم بیماری است که در شیرخوارگی تظاهر می‌کند. بیماری بصورت اوتوزومال مغلوب منتقل می‌شود. علائم بالینی بصورت اختلال در رشد، کوری، کری، هیدروسفالی، کم خونی، بزرگی کبد و طحال و شکستگی استخوانی می‌باشد. در رادیوگرافی استخوانها افزایش تراکم ژنرالیزه و نمای bone in bone دیده می شود. اعصاب جمجمهای که از مسیرهای استخوانی عبور می‌کنند مانند عصب بینائی و شنوائی در اثر افزایش رشد استخوانی صدمه دیده، سبب کوری و کری در بیماران می شود. کم خونی و کاهش پلاکت خون از عوارض ثانویه بیماری می باشند. کمبود کلسیم خون غیرشایع نیست. فسفر خون ممکن است پایین باشد. آلکالین فسفاتاز افزایش می‌یابد. تشخیص داخل رحمی با انجام رادیوگرافی داده می‌شود. معمولاً تا دو سالگی به علت کم خونی شدید، خونریزی و یا عفونت فوت می‌کنند(۷و۵).

نوع سوم بیماری بینابینی می باشد که به صورت اتوزومال مغلوب منتقل می‌شود ولی علائم بالینی آن به صورت اتوزومال غالب در شیرخوارگی یا اوایل کودکی تظاهر می‌کند(۲). در رادیوگرافی‌های استخوانی افزایش تراکم استخوانها دیده می شود. کلسیم و فسفر خون طبیعی است. اسیدفسفاتاز بالا است. بعضی از فرمهای بیماری همراه با اسیدوز توبولار کلیوی می باشد. تأخیر در رشد، کوتاهی قد، کلسیفیکاسیون داخل جمجمه و اختلال روانی ـ حرکتی از سایر علائم بالینی بیماری می‌تواند باشد(۷و۳).

تشخیص بیمار اول ما با توجه به یافته های بالینی و آزمایشگاهی استئوپتروزکانژنیتا بوده که تحت درمان با ۲۵-۱ دی هیدروکسی ویتامین D3 قرارگرفت ولی متأسفانه پاسخ به درمان نداشته و فوت نمود. بیمار دوم با مشاهده افزایش تراکم استخوانی، استئوپتروز می باشد ولی در پیگیری سه ساله ای که از کودک بعمل آمده هیچگونه علائم بالینی و آزمایشگاهی غیرطبیعی یافت نشد. پدر

[DOR: 20.1001.1.15614107.1382.6.1.10.6]

بیماران با شرح حال شکستگی مکرر استخوانی و افزایش تراکم استخوانی که در رادیوگرافی مهره های کمری دیده شد، استئوپتروز از نوع تاردا یا آلبرزشونبرگ می باشد. استئوپتروز تاردا نیاز به درمان ندارد. در نوع شدید بیماری که به صورت اوتوزومال مغلوب منتقل می شود، در حال حاضر راه درمانی مؤثر پیوند مغز استخوان می باشد (۸و۲). بعضی از بیماران با ۲۵-۱ دی هیدروکسی ویتامین D3 درمان شدند که بهبودی مؤثری نداشته اند(۷و۴). بیمار اول ما نیز به این درمان پاسخ نداده بود. اریتروپویتین نیز در درمان کم خونی و کاهش پلاکت خون به کار برده می‌شود. استفاده از گاما اینترفرون در ۱۴ بیمار نتایج درمانی طولانی مدت را شان داده است(۹). محققین در حال حاضر با مشخص نمودن ژن بیماری، دریچه امیدی به ژن درمانی را در این بیماران باز کرده اند(۱۰).

****

References

1. Manusov EG, Douville DR, Page LV, Trivedi DV. Osteopetrosis (marble bone disease). Am Fam Physician 1993; 7: 75-80.

2. Elyzouki AA, Harfi HA, Nazer H. Textbook of clinical pediatrics. Lippincott Williams and Wilkins Philadelphia, Oseopetrosis 2001; pp: 140-1.

3. Charles A, Rochwood JR, Wilkins K, Beaty JH. Fractures in children, Vol 3, 4th ed. Lippincott Willams Philadelphia Osteopetrosis 1996; pp: 179-84.

4. Behrman R, Kliegman R, Jenson H. Nelson text book of pediatric, 17th ed, W.B. Saunders Philadelphia 2004; p: 2333.

5. Campbell A, Cintosh N. For Far and Arneil's text book of pediatrics, 5th ed, Churchill Living Stone London 1993; pp: 1581-3.

6. Senel K, Ugur M, Erdal A, Ozdemir H. Type II autosomal dominant oseopetrosis. Rheumatol Int 2002; 22(3): 16-8.

7. Charles J M, Key LL. Developmental spectrom of children with congenital osteopetrosis. J Pediatric 1998; 132: 371.

8. Solh H, Da Cunha AM, Giri N, et al. Bone marrow transplantation for infantile malignant osteopetrosis. J Pediatr Hematol Oncol 1995; 17: 350-5.

9. Kely LL JR, Rodriguiz RM, Willi SM, et al. Long term treatment of osteopetrosis with recombinant human interferon gamma. N Engl J Med 1995; 332: 1594.

10. Carn G, Koller DL, Peacock M. Sibling pair linkage and association studies between peak bone mineral density and the Gene locus for the osteoclast specific subunit (oc 116) of the vacuolar proton pump on chromosome 11P12-13. J Clin Endocrinol Metab 2002; 87(8): 3819-24.

* آدرس نویسنده مسئول: بابل، بیمارستان کودکان امیرکلا، تلفن: ٤-٣٢٤٢١٥١-٠١١١.

[DOR: 20.1001.1.15614107.1382.6.1.10.6]