

گزارش یک مورد سل منفرد معده

شهریار سمنانی^{۱*}، بهناز خدابخشی^۲، محمدرضا فاضلی^۳، رامین آذرهوش^۴، وحیده کاظمی نژاد^۵

۱-استادیار گروه داخلی دانشگاه علوم پزشکی گلستان ۲-استادیار گروه عفونی دانشگاه علوم پزشکی گلستان، ۳-استادیار گروه میکروبیولوژی دانشکده داروسازی دانشگاه علوم پزشکی تهران، ۴-استادیار گروه پاتولوژی دانشگاه علوم پزشکی گلستان

سابقه و هدف: بیماری سل یکی از معضلات عمده بهداشتی جهان و کشور ما می باشد که با وجود شناخته شدن باسیل کخ بعنوان علت بیماری از دیرباز، فرمهای نادر و عجیب آن هنوز از مشکلات تشخیصی در تمام دنیا می باشد. **گزارش مورد:** خانم ۲۰ ساله ای است که بدلیل درد شکم با ماهیت زخم پپتیک و کاهش وزن مراجعه کرده بود. وی از ۴ ماه قبل از مراجعه با تشخیص زخم پپتیک تحت درمان های متفاوت از جمله درمان برای هلیکوباکترپیلوری قرار گرفته بود. بدلیل عدم پاسخ به درمان های انجام شده برای وی آندوسکوپی همراه با بیوپسی انجام شد. در آندوسکوپی ضایعه وژتاتیواولسره با ظاهر بدخیم مشاهده شد که از آن بیوپسی بعمل آمد. در بیوپسی واکنش گرانولوماتوز بدون علائم بدخیمی منطبق با TB گزارش گردید. بیمار تحت درمان با داروهای آنتی TB به مدت شش ماه قرار گرفت. در پایان ماه دوم مجدداً بیمار تحت آندوسکوپی قرار گرفت. هیچگونه آثار زخم یا دفرمیتی وجود نداشت. درمان بیمار ادامه یافت. بیمار ۵ کیلوگرم اضافه وزن پیدا کرد و کاملاً بدون علامت شد. **نتیجه گیری:** سل منفرد معده بدون درگیری ریوی و بدون وجود نقص ایمنی نیز در مناطق آندمیک دیده می شود. **واژه های کلیدی:** سل، سل معده.

مجله دانشگاه علوم پزشکی بابل، دوره هشتم، شماره ۲، فروردین - اردیبهشت ۱۳۸۵، صفحه ۸۳-۸۰

مقدمه

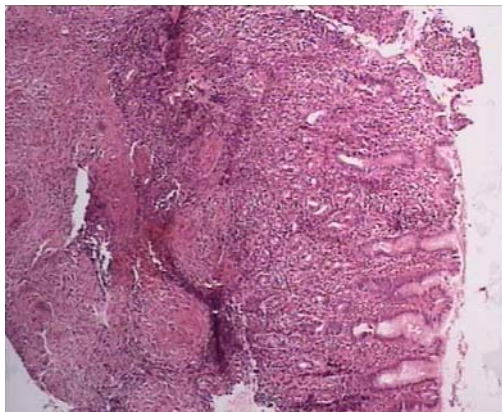
بیماری سل یکی از عفونت های شایع در ایران می باشد. با گذشت سالها از شناخت بیماری و راههای پیشگیری از آن، متأسفانه بروز بیماری همچنان سیر صعودی را طی می کند و بنظر می رسد کنترل آن در کشورهای در حال توسعه دست نیافتنی باشد. سل هر ساله منجر به مرگ ۳ میلیون نفر در جهان می شود، تخمین زده می شود که در صورت ضعف در اقدامات کنترلی، در سال ۲۰۲۰-۲۰۰۰ یک بلیون (میلیارد) فرد آلوده یافت شود که ۲۰۰ میلیون آنها بیمار خواهند شد و ۳۵ میلیون نفر از سل خواهند مرد. به طور کلی یک سوم مردم دنیا آلوده به این باسیل می باشند اما همه افراد آلوده بیماری کلینیکی را بروز نمی دهند. با بهبودی راههای تشخیصی، گزارش غیر معمول این بیماری در حال افزایش است. درگیری خارج ریوی در ۱۵-۱۰ درصد افراد معمولی و ۷۰-۵۰ درصد افراد مبتلا به

ایدز گزارش شده است (۱). اتوپسی بیماران سلی قبل از پیشرفت درمان آنتی بیوتیکی مناسب دال بر گرفتاری ریه در ۹۰-۵۵ درصد موارد بوده است. این همراهی بعد از درمان مؤثر کمتر دیده می شود و در حال حاضر کمتر از ۲۵ درصد موارد سل شکمی عکس سینه غیرطبیعی دارند (۱). هر قسمتی از دستگاه گوارش می تواند گرفتار شود اما ایلئوم و کولون از همه شایع تر و معده و مری از همه نادرترند. سل معده در کمتر از ۱-۰/۲ درصد موارد گزارش شده است (۲) و در موارد بدون درگیری ریوی به صورت انگشت شمار در قالب گزارش مورد وجود دارد. بدلیل وجود علائم غیراختصاصی اغلب این بیماران تا تشخیص قطعی راه درازی را طی می کنند و اغلب تشخیص سل برای پزشکان معالج آن ها غیرمنتظره می باشد.

گزارش مورد

خانم ۲۰ ساله اهل گنبد که در اردیبهشت ۸۲ با درد اپی گاستر مقاوم به درمان از حدود ۴ ماه قبل به کلینیک گوارش مرکز آموزشی درمانی ۵ آذر گرگان مراجعه کرده بود. درد اپی گاستر با گرسنگی تشدید و با خوردن غذا کاهش می یافت، در طول این مدت تحت درمان های متفاوتی از جمله درمان جهت هلیکوباکتریلوری قرار گرفته بود. اما درد شدیدتر شده و کاهش وزن قابل توجهی (۸ کیلوگرم در طول ۴ ماه) نیز پیدا کرد. بیمار شکایتی از سوزش سردل، تهوع و استفراغ، هماتمز و ملنا نداشت. سابقه ای از مصرف سیگار و یا مواد مخدر نمی داد. در سابقه خانوادگی بیمار نیز نکته قابل توجهی وجود نداشت. معاینه فیزیکی کاملاً نرمال بود، در بررسی پاراکلینیکی و باریم میل نتایج زیر به دست آمد:

CBC,diff	LFT	
WBC = 8350/microliter	T.Bil = 0.6 mg/dl	Blood urea=38 mg/dl
Poly = 73%	D.Bil= 0.1 mg/dl	Creat = 0.9 mg/dl
Lym = 20%	AST = 27 IU/L	LDH = 150 U/L
mono = 2%	Alkp = 200 IU/L	Wright = Negative
Eos = 2%	ALT = 30 IU/L	HIVAb=Negative
Band cell = 3%		FBS = 84 mg/dl
MCV = 80.3 fl		CRP = 1+
MCH = 27 pg		ESR = 22 mm/h
Hb = 12.5 gr/dl		
HCT = 37%		
RBC = 4.6*10 ⁶ /microliter		



عکس ۱. نمای میکروسکوپی بیوپسی معده بیمار (سل معده) که نمایانگر التهاب مزمن گرانولوماتوز در مخاط و زیر مخاط می باشد (رنگ آمیزی هماتوکسیلین - ائوزین)

بحث و نتیجه گیری

همانطور که ذکر شد سل معده به صورت منفرد نادر است و تنها ۲-۱۰ درصد بیماران با سل گوارشی مبتلا به سل معده می باشند (۲). به دلیل تنوع در علائم کلینیکی تشخیص بیماری مشکل می باشد. گزارشاتی از سل منفرد معده وجود دارد که با تب با منشاء ناشناخته، کارسینوم معده، انسداد مجرای خروجی معده بوده است (۳-۶).

باریم میل مری نرمال و معده کمی متسع و علائم دال بر وجود اسپاسم همراه با ضخیم شدن چین های مخاطی و نامنظمی آنها در ناحیه آنترال و کناره های آن را نشان می داد. رادیو گرافی ریه نیز طبیعی بود. در سونوگرافی کبد و طحال و کلیه ها کاملاً نرمال بوده و آثاری از آدنوپاتی داخل شکمی یا مایع دیده نشد. در آندوسکوپی هیپرتروفی چین های مخاطی همراه با یک ضایعه پولیپوئید و اولسراتیو با بعد ۳/۳ سانتی متر در ناحیه آنتروم با ظاهر بدخیم گزارش شد که بیوپسی از آن بعمل آمد و بیمار بدلیل مثبت

Mathis و همکاران خانم ۷۰ ساله ای را با سل معده گزارش کردند که همراه با اسپوندیلیت سلی بود (۹). Nussinson و همکاران، خانم ۵۵ ساله ای را با علائم درد شکم و انسداد دهانه خروجی معده گزارش کردند که در آندوسکوپی گرانولوم بدون باسیل اسید فاست داشت. در مایع معده باسیل اسید فاست یافت شد و کشت مایع لاواژ معده از نظر سل مثبت بود. بیمار به درمان ضد سل به خوبی پاسخ داد (۲).

Chowdharg و همکاران ۲ مورد سل معده را گزارش کردند، که در یک مورد با فیستول معده - ریوی همراه بود (۱۰).

سل معده با زخمهای عمیق و بزرگ متعدد تظاهر می کند که به طور عمده روی انحنای کوچک انتروم یا در ناحیه پیلور دیده می شود. ممکن است معده به صورت منتشر هم درگیر شود و حدود نامنظم بخود بگیرد و یا ممکن است شبیه به لینییت پلاستیکا و یا کارسینوم معده شود در موارد پیشرفته ممکن است فیستولهای متعدد نیز دیده شود (۱۱). از عوامل موثر بر نادر بودن سل معده می توان به وجود اسیدکلریدریک در لومن معده، کمبود بافت لنفویید و حرکات فعال معده اشاره کرد (۳). دلیل دیگری که برای نادر بودن بیماری می توان ذکر کرد تاخیر در تشخیص سل معده و یا عدم تشخیص آن می باشد.

در پایان با توجه به شیوع بالای سل در استان گلستان و مشابه بودن علائم سل معده با بیماریهایی نظیر زخم پپتیک و بدخیمی ها پیشنهاد می شود این بیماری در تشخیص افتراقی بیماران با علائم دستگاه گوارش فوقانی قرار گیرد.

تقدیر و تشکر

بدینوسیله از آقای دکتر شهریار علیزاده بخاطر راهنمایی و تجربه و خانم لاله شریفی بخاطر تایپ سپاسگزاری می شود.

References

1. Uygun Bayramicli O, Dabak G, Dabak R. A clinical dilemma: abdominal tuberculosis. *World J Gastroenterol* 2003; 9(5): 1098-101.

Amarapurkar و همکاران پنج مورد از سل معده را بدون وجود نقص ایمنی یا درگیری ریوی گزارش نمودند. در سه بیمار علائم انسداد مجرای خروجی معده وجود داشت که به همین دلیل تحت عمل جراحی تشخیصی قرار گرفتند و در دو مورد دیگر محل اتصال مری - معده درگیر بود. همه بیماران به درمان استاندارد به خوبی پاسخ دادند. در این گزارش تاکید شده که در صورت وجود علائم انسداد مجرای خروجی معده یا شواهد التهابی مزمن منتشر معده هنگام آندوسکوپی، سل معده در تشخیصهای افتراقی مطرح گردد (۷). این محققین همچنین خانم ۳۲ ساله ای را که با درد اپی گاستر، تهوع و استفراغ و کاهش وزن شدید مراجعه نموده بود و رادیوگرافی سینه، تستهای عملکرد کلیوی و کبدی همه نرمال بودند را مورد بررسی قرار داده و با آندوسکوپی معده و بیوپسی ضایعه، سل معده تشخیص دادند (۷).

Ghoshal و همکاران مرد ۳۲ ساله ای را با سابقه درد اپی گاستر از دو سال قبل گزارش کردند. درد بیمار هنگام خالی بودن معده تشدید و با خوردن غذا بهتر می شد. بلع باریم نشان دهنده زخم مزمن دئودنوم بود که با Lansoprazole ۳۰ میلی گرم روزانه بهبودی نسبی پیدا می کرد. سپس بیمار مورد گاستروئودنوسکوپی قرار گرفت که زخم پره پیلوریک و انسداد پیلور گزارش شد. با تشخیص پپتیک اولسر خوش خیم و انسداد پیلور، واگوتومی ترانکال و پوستریور گاستروژنوستومی انجام شد.

بیوپسی التهاب لنفومونوکلتر بدون شواهد بدخیمی را نشان داد. تست مانتو ۷×۷ میلی متر بود. گره لنفاوی سوپراکلاویکولار نیز قابل لمس شد که در بیوپسی، هیستولوژی سلولهای اپی تلیوئید همراه با نکروز کازئوز و سلولهای غول آسای لانگرهانس غول آسا را نشان داد. بدلیل تاخیر تشخیصی، سل معده به غدد لنفاوی گسترش یافته بود (۸).

2. Nussinson E, Segol O, Landman Merdler L, Trougouboff P. Primary gastric tuberculosis. Harefuah 1995; 129(5-6): 183-5.
3. Salpeter SR, Shapiro RM, Gasman JD. Gastric tuberculosis presenting as fever of unknown origin. West J Med 1991; 155: 412-3.
4. Okoro EO, Komolafe OF. Gastric tuberculosis: unusual presentations in two patients. Clin Radiol 1999; 54(4): 257-9.
5. Woudstra M, Van Tilburg AJ, Tjen JS. Two young somalians with gastric outlet obstruction as a first manifestation of gastro duodenal tuberculosis. Eur J Gastroenterol Hepatol 1997; 9(4): 393-5.
6. Lin OS, Wu SS, Yeh KT, Soon MS. Isolated gastric tuberculosis of the cardia. J Gastroenterol Hepatol 1999; 14(3): 258-61.
7. Amarapurkar DN, Patel ND, Amarapurkar AD. Primary gastric tuberculosis, report of 5 cases. BMC Gastroenterology 2003; 3: 6.
8. Ghoshal UC, Guha D, Bandyopadhyay S, et al. Gastric adenocarcinoma in a patient re-infected with H. pylori after regression of MALT lymphoma with successful anti- H. pylori therapy and gastric resection: a case report. BMC Gastroenterol 2002; 2: 6.
9. Mathis G, Dirschmid K, Sutterlutti G. Tuberculous gastric ulcer. Endoscopy 1987; 19(3): 133-5.
10. Chowdharg GN, Dawar R, Misra MC. Coexisting carcinoma & tuberculosis of stomach. Indian J Gastroenterol 1999; 18: 179-80.
11. Suekane H, Lida M, Kuwano Y, Kohrogi N, Yao T, Iwashita A, Fujishima M. Diagnosis of primary early gastric lymphoma. Use fuleness of endoscopic muosal resection for histologic evaluation. Cancer 1993; 71 (4): 1207-13.