Journal of
Babol University of Medical Sciences
مجله علمی دانشگاه علوم پزشکی بابل
e-ISSN: 2251-7170 p-ISSN: 1561-4107

The Effect of Aspartame on the Structure and Function of Prostate and Sperm Parameters in Adult Mice

R. Zare Gashti (PhD)[1], V. Jaderi (Pharm D)[2], M. Shokrzadeh (Pharm D, PhD)[*3]

1.Department of Toxicology and Pharmacology, Faculty of Pharmacy, Mazandaran University of Medical Sciences, Sari, I.R.Iran.
2.Ramsar Campus, Faculty of Pharmacy, Mazandaran University of Medical Sciences, Ramsar, I.R.Iran.
3.Pharmaceutical Sciences Research Center, Hemoglobinopathy Institute, Mazandaran University of Medical Sciences, Sari, I.R.Iran.

[*]Corresponding Author: M. Shokrzadeh (Pharm D, PhD)
Address: Pharmaceutical Sciences Research Center, Hemoglobinopathy Institute, Mazandaran University of Medical Sciences, Sari, I.R.Iran.
Tel: +98 (11) 33543084. **E-mail:** mslamuk@yahoo.com

Article Type
Research Paper

ABSTRACT

Background and Objective: Aspartame is a dipeptide composed of L-phenylalanine methyl ester and L-aspartic acid that is used as an artificial sweetener in diet sodas and chewing gum. It is metabolized in the body to produce phenylalanine, aspartic acid, and methanol. The aim of this study was to investigate the negative effects of aspartame on prostate structure and function and sperm parameters in adult mice.

Methods: 24 male mice weighing 20-25 grams and 8-10 weeks old were used in this experimental study, which were obtained from the university research institute. The mice were divided into 4 groups of 6. The four groups included control group, the sham group that received only the solvent aspartame, and the treatment groups that received aspartame at doses of 16 mg/kg and 32 mg/kg trough intraperitoneal injection. After 28 days, surgery was performed and prostate tissue was removed for histopathological changes and blood was removed from the heart for enzymatic studies. Furthermore, to determine sperm health factors, the epididymis was isolated and sperm count, motility, and structural health were examined.

Findings: Aspartame at doses of 16 mg/kg and 32 mg/kg caused a significant decrease in serum biomarkers of LH hormone (6.34±0.07 and 5.14±0.05) compared to the control group (9.27±0.07) ($p<0.001$). FSH hormone (4.34±0.04 and 3.21±0.07) significantly decreased compared to the control group (6.48±0.04) ($p<0.001$). Testosterone (4.36±0.05 and 3.22±0.06) also significantly decreased compared to the control group (6.08±0.04) ($p<0.001$). In addition, serum PSA levels (6.66±0.07 and 11.99±0.27) significantly increased compared to the control group (0.52±0.03) ($p<0.001$). Aspartame also negatively affected sperm parameters (count, motility, and structural integrity) and caused histopathological damage to prostate tissue.

Conclusion: The results of this study indicate the destructive and dose-dependent effects of aspartame on mouse prostate tissue.

Received: Aug 26th 2024
Revised: Sep 25th 2024
Accepted: Nov 30th 2024

Keywords: *Aspartame, Prostate Tissue, Histopathology, Serum Hormones, PSA Enzyme and Sperm Parameters.*

Cite this article: Zare Gashti R, Jaderi V, Shokrzadeh M. The Effect of Aspartame on the Structure and Function of Prostate and Sperm Parameters in Adult Mice. *Journal of Babol University of Medical Sciences*. 2025; 27: e61.

[DOI: 10.22088/jbums.27.1.61]

Copyright © 2024 Babol University of Medical Sciences. Published by Babol University of Medical Sciences. This work is licensed under a Creative Commons Attribution-NonCommercial 4.0 International license (https://creativecommons.org/licenses/by-nc/4.0/). Noncommercial uses of the work are permitted, provided the original work is properly cited.

Journal of
Babol University of Medical Sciences
مجله علمی دانشگاه علوم پزشکی بابل
e-ISSN: 2251-7170 p-ISSN: 1561-4107

تأثیرات آسپارتام بر ساختار و عملکرد پروستات و پارامترهای اسپرم در موش‌های سوری بالغ

روزبه زارع گشتی (PhD)[۱]، ولید جادری (Pharm D)[۲]، محمد شکرزاده (Pharm D, PhD)[۳*]

۱. گروه آموزشی سم شناسی و فارماکولوژی، دانشکده داروسازی، دانشگاه علوم پزشکی مازندران، ساری، ایران
۲. گروه آموزشی پردیس رامسر، دانشکده داروسازی، دانشگاه علوم پزشکی مازندران، رامسر، ایران
۳. مرکز تحقیقات علوم دارویی، پژوهشکده هموگلوبینوپاتی، دانشگاه علوم پزشکی مازندران، ساری، ایران

نوع مقاله
مقاله پژوهشی

دریافت:
۱۴۰۳/۶/۵
اصلاح:
۱۴۰۳/۷/۴
پذیرش:
۱۴۰۳/۹/۱۰

چکیده

سابقه و هدف: آسپارتام یک دی پپتید متیل استر ال-فنیل آلانین و ال-اسپارتیک اسید است که به عنوان شیرین کننده مصنوعی در نوشابه‌های رژیمی و آدامس‌ها وجود دارد. در بدن متابولیزه می‌شود و فنیل آلانین، اسید آسپارتیک و متانول تولید می‌کند. هدف از این مطالعه بررسی تأثیرات منفی آسپارتام بر ساختار و عملکرد پروستات و پارامترهای اسپرم در موش‌های سوری بالغ می‌باشد.

مواد و روش‌ها: در این مطالعه تجربی از ۲۴ موش سوری نر با وزن ۲۵-۲۰ گرم و سن ۱۰-۸ هفته‌ای که از انسیتو تحقیقات دانشگاه تهیه شده، استفاده شد. موش‌ها در ۴ گروه ۶ تایی قرار گرفتند. گروه کنترل، گروه شم که فقط حلال آسپارتام را دریافت کرده و گروه‌های درمانی آسپارتام در دوزهای ۱۶ mg/kg و ۳۲ mg/kg به صورت تزریق داخل صفاقی به موش‌ها داده شد و پس از ۲۸ روز جراحی صورت گرفت و بافت پروستات برای بررسی تغییرات هیستوپاتولوژیکی و خون از قلب برای بررسی‌های آنزیمی خارج گردید. همچنین برای تعیین فاکتورهای سلامت اسپرم نیز اپیدیدم جدا گردید و شمارش و تحرک و سلامت ساختاری اسپرم نیز بررسی گردید.

یافته‌ها: آسپارتام در دوزهای ۱۶ mg/kg و ۳۲ mg/kg در بیومارکر سرمی هورمون LH (۶/۳۴±۰/۰۷) و (۵/۱۴±۰/۰۵) نسبت به گروه کنترل (۹/۲۷±۰/۰۷) باعث کاهش معنی‌داری گردید (p<۰/۰۰۱). هورمون FSH (۴/۳۴±۰/۰۴) و (۳/۲۱±۰/۰۷) نسبت به گروه کنترل (۶/۴۸±۰/۰۴) به طور معنی‌داری کاهش یافت (p<۰/۰۰۱). همچنین تستوسترون (۴/۳۶±۰/۰۵) و (۳/۲۲±۰/۰۶) نسبت به گروه کنترل (۶/۰۸±۰/۰۴) به طور معنی‌داری کاهش یافت (p<۰/۰۰۱). علاوه بر این، سطوح سرمی PSA (۶/۶۶±۰/۰۷) و (۱۱/۹۹±۰/۲۷) نسبت به گروه کنترل (۰/۵۲±۰/۰۳) به طور معنی‌داری افزایش یافت (p<۰/۰۰۱). آسپارتام همچنین بر پارامترهای اسپرم (شمارش و تحرک و سلامت ساختاری) تأثیر منفی گذاشت و باعث آسیب هیستوپاتولوژیک به بافت پروستات شد.

نتیجه‌گیری: نتایج این مطالعه بیانگر اثرات مخرب و وابسته به دوز آسپارتام بر بافت پروستات موش سوری بوده است.

واژه‌های کلیدی: آسپارتام، بافت پروستات، هیستوپاتولوژی، هورمون‌های سرم، آنزیم PSA و پارامترهای اسپرم.

استناد: روزبه زارع گشتی، ولید جادری، محمد شکرزاده. تأثیرات آسپارتام بر ساختار و عملکرد پروستات و پارامترهای اسپرم در موش‌های سوری بالغ. مجله علمی دانشگاه علوم پزشکی بابل. ۱۴۰۴؛ ۲۷: e۶۱.

[DOI: 10.22088/jbums.27.1.61]

▣ این مقاله مستخرج از پایان نامه آقای ولید جادری دانشجوی رشته داروسازی و طرح تحقیقاتی به شماره ۱۸۲۳۹ دانشگاه علوم پزشکی مازندران می‌باشد.

* مسئول مقاله: دکتر محمد شکرزاده
آدرس: ساری، دانشگاه علوم پزشکی مازندران، موسسه هموگلوبینوپاتی، مرکز تحقیقات علوم دارویی. تلفن: ۰۱۱-۳۳۵۴۳۰۸۴ رایانامه: mslamuk@yahoo.com

مقدمه

آسپارتام یک دی پپتید متیل استر ال- فنیل آلانین و ال- اسپارتیک اسید است که به عنوان شیرین کننده مصنوعی در نوشابه‌های رژیمی و آدامس‌ها وجود دارد و دارای یک گروه آمینه در موقعیت α از کربن پیوند پپتیدی (α-آسپارتام) است (۱). محصولات اصلی هیدرولیز و تجزیه آسپارتام عبارت از L- فنیل آلانین، آسپارتیک اسید، متانول و دی کتو پیپرازین (diketopiperazine) هستند. دی کتو پیپرازین از طریق واکنش درون مولکولی آمین اولیه با گروه متیل استر آسپارتام، β-آسپارتام تشکیل می‌شود. β-آسپارتام یک ایزومر غیر شیرین آلفا آسپارتام است. آسپارتام در بدن متابولیزه می‌شود و فنیل آلانین، اسید آسپارتیک و متانول تولید می‌کند. فنیل آلانین یک اسید آمینه ضروری است که برای سنتز پروتئین مورد نیاز است، در حالی که اسید آسپارتیک یک اسید آمینه غیر ضروری است که در تولید انرژی و سایر فرآیندهای متابولیک نقش دارد. متانول یک ماده سمی است که می‌تواند در دوزهای بالا باعث آسیب شود، اما مقدار کمی که توسط آسپارتام تولید می‌شود عموماً بی خطر در نظر گرفته می‌شود (۲).

متانول به طور گسترده در سراسر بدن از جمله مغز، ماهیچه، چربی و بافت عصبی توزیع می‌شود. سپس به فرمالدئید متابولیزه می‌شود که وارد سلول‌ها می‌شود و به پروتئین‌ها و DNA متصل می‌شود. اثرات سیتوژنتیک آسپارتام ناشی از تماس سلول‌های بدن با فرمالدئید و آسیب DNA از فرمالدئید ناشی از این تماس اتفاق می‌افتد. ماهیت آسیب به طور کلی شامل شکستن و سپس ایجاد پیوند متقابل در ماده ژنتیکی است که سلول‌ها را تغییر می‌دهد. تغییرات در ماده ژنتیکی با سرطان در انسان مرتبط است. افزایشی در تومورهای بدخیم مغزی وجود دارد که با مصرف آسپارتام مرتبط است (۳).

اکثریت قریب به اتفاق مردم می‌توانند آسپارتام را در مقادیر متوسط مصرف کنند. با این وجود، تحقیقات بیشتری برای درک کامل اثرات آن بر سلامت انسان مورد نیاز است. سازمان غذا و داروی ایالات متحده (FDA) میزان مصرف روزانه قابل قبول را ۵۰ میلی‌گرم به ازای هر کیلوگرم وزن بدن تعیین کرده است که معادل حدود ۲۲ قوطی نوشابه رژیمی برای یک بزرگسال متوسط است (۴).

از طرف دیگر، برخی مطالعات عوارض مخرب و کارسینوژن ناشی از آسپارتام گزارش کرده‌اند (۵). نتیجه مطالعه Gezginci Oktayoglu و همکارانشان نشان داد که قرار گرفتن در معرض طولانی مدت آسپارتام جمعیت سلول‌های بنیادی سرطانی و تهاجمی سلول‌های تومور را از طریق p21، NICD، GLI1 افزایش می‌دهد (۶).

در مطالعه دیگری Maghiari و همکارانشان با هدف بررسی نقش بالقوه آسپارتام در سرطان کولورکتال دو مکانیسم احتمالی را در سرطان‌زایی آسپارتام بررسی کردند که یکی غربالگری سمیت سلولی در سلول‌های سرطانی کولورکتال انسانی HT-29 بر اساس بررسی میزان زنده ماندن سلولی، مورفولوژی سلولی و مهاجرت سلولی و دیگری ارزیابی در تخم مرغ از نظر پتانسیل رگ‌زایی و تحریکی با استفاده از روش غشای کوریوآلانتوئیک بود. نتایج این مطالعه یک اثر سیتوتوکسیک وابسته به دوز را با کاهش قابل توجه سلول‌های زنده و تغییرات مورفولوژیکی در بالاترین غلظت‌های آزمایش شده سلولی نشان داد (۷). از این رو هدف از این مطالعه بررسی تأثیرات منفی آسپارتام بر ساختار و عملکرد پروستات و پارامترهای اسپرم در موش‌های سوری بالغ می‌باشد.

مواد و روش ها

این مطالعه تجربی پس از تصویب در کمیته اخلاق دانشگاه علوم پزشکی مازندران با کد اخلاق IR.MAZUMS.AEC.1403.062، بر روی ۲۴ عدد موش سوری نر بالغ نژاد آلبینو به وزن تقریبی ۲۵-۲۰ گرم و سن تقریبی ۱۰-۸ هفته که از موسسه تحقیقات حیوانی مازندران تهیه شدند، انجام گردید. حیوانات در قفس‌های مخصوص با دسترسی راحت به آب و غذا در خانه حیوانات موسسه تحقیقات حیوانی مازندران نگه‌داری شدند. روشنایی محیط به صورت ۱۲ ساعت نور، ۱۲ ساعت تاریکی و دما در محدوده ۲±۲۳ تنظیم شد.

موش‌ها به طور تصادفی در چهار گروه (در هر گروه ۶ سر موش) قرار گرفته که شامل گروه کنترل، گروه شم یا حامل، گروه دریافت کننده آسپارتام ۱۶ mg/kg و ۳۲ mg/kg می‌باشند. مطالعه به مدت ۲۸ روز و از طریق تزریق داخل صفاقی می‌باشد.

۱۲ ساعت بعد از آخرین تزریق موش‌ها را با کتامین-زایلوزین (K, 100 mg/kg; X, 10 mg/kg) بیهوش کرده، نمونه خون برای جداسازی سرم و ارزیابی هورمون‌های LH، FSH، تستوسترون و آنزیم PSA گرفته شد. پس از اینکه مرحله خون گیری انجام شد توسط پنس و قیچی با ایجاد برش بر روی اسکروتوم فوراً بیضه‌ها و اپیدیدیم برداشته شد و پس از شستشو با نرمال سالین، بیضه چپ با ترازوی دقیق وزن گردید. با توجه به وزن اولیه هر حیوان شاخص گنادوسوماتیک برای بیضه‌ها تعیین شد. پس از جدا کردن قسمت انتهایی اپیدیدیم و قرار دادن آن در داخل دیش حاوی ۱ سی سی محیط Ham's F10، به منظور خروج کامل اسپرم‌ها به درون محیط کشت اپیدیدیم به قطعات کوچکی بریده شد. پتری دیش در انکوباتور ۳۷ درجه سانتی‌گراد به مدت ۱۰ دقیقه قرار

[DOI: 10.22088/jbums.27.1.61]

داده شد تا به طور کامل اسپرم‌ها از لوله‌های سمی نیفروس وارد محیط شوند. پس از آن به ارزیابی انواع پارامترهای اسپرم از جمله تحرک، زنده بودن، تعداد و مورفولوژی پرداخته شد و در نهایت بافت پروستات موش برای ارزیابی پاتولوژیک در فرمالین ۱۰٪ قرار داده شد (۸).

اندازه گیری سطح هورمون‌های جنسی و آنزیم PSA: برای اندازه گیری سطح هورمون‌های جنسی ۱/۵ ml نمونه خون از قلب حیوان به وسیله سرنگ دارای هپارین کشیده می‌شود. سپس خون در دور ۳۵۰۰ rpm سانتریفوژ شده تا سرم آن جدا شود. سرم را در ۸۰- درجه سانتی‌گراد نگهداری کرده و هورمون‌های LH، FSH، تستوسترون و آنزیم PSA را با کیت استاندارد به روش الایزا اندازه گیری کردیم (۸).

ارزیابی پارامترهای اسپرم:

تحرک اسپرم: سنجش حرکت اسپرم بر اساس دستورالعمل سازمان جهانی بهداشت (WHO) انجام شد به این ترتیب که قبل از برداشتن نمونه سیمن آن را کاملاً هموژن و میکس می‌کنیم، سپس ۱۰ µL از سوسپانسیون اسپرم و محیط کشت را روی لام قرار دادیم و روی آن لامل گذاشتیم. بلافاصله آن را با بزرگنمایی ۴۰ میکروسکوپ نوری مورد ارزیابی قرار دادیم. حداقل ۵ میدان میکروسکوپی و ۲۰۰ اسپرم را در هر حیوان مورد بررسی قرار دادیم و درصد اسپرم‌های متحرک محاسبه شد. شمارش برای هر نمونه ۳ بار انجام گرفت و میانگین آن اعلام شد. سپس درصد اسپرم‌های متحرک نسبت به تعداد کل اسپرم‌های شمارش شده در هر تکرار محاسبه و در نهایت میانگین اسپرم‌های متحرک در هر حیوان تعیین شد (۸).

مورفولوژی اسپرم: تعداد اسپرم‌های طبیعی در یک نمونه باید بیش از ۵۰٪ باشد و شامل اسپرم‌هایی است که از نظر ریخت شناسی در ناحیه سر، گردن و دم مشکلی نداشته باشند. مقداری از سوسپانسیون اسپرم به نسبت ۱۰ به ۱ با ائوزین ۱٪ میکس شد و بعد از آن اسمیر تهیه شد. اجازه داده شد در هوای آزاد خشک شود و سپس مونته شد. ۲۰۰ اسپرم در هر سوسپانسیون و در هر حیوان با کمک میکروسکوپ نوری و بزرگنمایی ۱۰۰ ارزیابی شد. انواعی از نقص در مورفولوژی اسپرم شامل اسپرم‌های دارای سر کوچک، بدون سر، سر دوکی، گردن خمیده، دو سر، دو دم، دم خمیده، دم پیچ خورده، دم کوتاه و بدون دم بود (۸).

تعداد اسپرم: شمارش اسپرم توسط لام هموسایتومتر و دستورالعمل ارائه شده توسط سازمان جهانی بهداشت انجام شد. پس از تهیه رقت مناسب از سوسپانسیون اسپرم حدود ۱۰ µL از آن به هر اتاقک لام نئوبار منتقل و روی آن لامل گذاشته شد. پس از گذشت ۵ دقیقه به شمارش ۲۰۰ اسپرم در خانه RBC لام نئوبار پرداختیم و بر اساس فرمول ارائه شده تعداد اسپرم در هر حیوان محاسبه شد. کلیه مشاهده‌ها توسط میکروسکوپ نوری و بزرگنمایی ۴۰ آن انجام شد (۸).

فرمول شمارش اسپرم در خانه RBC ⟶ $C= (N/n) \times (1/20) \times X$ sperm per nl

N= مجموع تعداد اسپرم‌های شمارش شده در ۳ تکرار

n= مجموع تعداد ردیف‌ها در ۳ تکرار

X= بر اساس رقت استفاده شده

بررسی هیستوپاتولوژیک: نمونه هایی از پروستات شکمی از پنج حیوان در هر گروه جمع آوری شدند. نمونه‌ها با غوطه‌ور کردن در محلول فرمالین ۱۰٪ فیکس شده و در پاراپلاست قرار داده شدند. نمونه‌های تعبیه شده را به ضخامت ۵ سانتی‌متر برش داده شده و برش‌ها با هماتوکسیلین-ائوزین، اشباع نقره گوموری برای رتیکولین و تری کروم ماسون رنگ آمیزی شدند. با استفاده از دوربین دیجیتال از تصویر میکروسکوپ نوری از اسلایدهای رنگ شده عکس گرفته شده و اندازه هسته و سیتوپلاسم و درصد فضایی که هسته و سیتوزول در سلول اشغال می‌کنند را در هر گروه محاسبه کرده و مقایسه شدند (۹).

کلیه محاسبات آماری با استفاده از نرم افزار آماری Prism Ver.8 و به روش رگرسیون غیرخطی (Nonlinear regression) انجام شد و مقایسه داده‌ها با روش آنالیز واریانس یک طرفه (ANOVA) و Post test مربوطه (Tukey-Kramer multiple comprehension test) صورت گرفت و نمودارها توسط همین برنامه گرافیگی رسم شد و $p<۰/۰۵$ معنی‌دار در نظر گرفته شد.

یافته ها

نتایج بیوشیمیایی سرم موش‌های مورد مطالعه: نتایج مربوط به فاکتورهای بیوشیمیایی سرم موش‌های مورد مطالعه که شامل فاکتورهای LH، FSH، تستوسترون و PSA می‌باشد، مورد ارزیابی قرار گرفت (نمودار ۱). نتایج مطالعه نشان داد که میزان LH، FSH، تستوسترون و PSA در بافت پروستات گروه دریافت کننده گروه حامل یا شم در مقایسه با گروه کنترل دارای تفاوت معنی‌داری نشد. همچنین آسپارتام در دوزهای ۱۶ mg/kg و ۳۲ mg/kg در بیومارکر سرمی هورمون LH (۶/۳۴±۰/۰۷) و (۵/۱۴±۰/۰۵) نسبت به گروه کنترل (۹/۲۷±۰/۰۷) باعث کاهش معنی‌داری گردید ($p<۰/۰۰۱$). هورمون FSH (۴/۳۴±۰/۰۴) و (۳/۲۱±۰/۰۷) نسبت به گروه کنترل (۶/۴۸±۰/۰۴) به طور معنی‌داری کاهش یافت ($p<۰/۰۰۱$). همچنین تستوسترون

[DOI: 10.22088/jbums.27.1.61]

(۴/۳۶±۰/۰۵) و (۳/۲۲±۰/۰۶) نسبت به گروه کنترل (۶/۰۸±۰/۰۴) به طور معنی‌داری کاهش یافت (p<۰/۰۰۱). علاوه بر این، سطوح سرمی PSA (۶/۶۶±۰/۰۷) و (۱۱/۹۹±۰/۲۷) نسبت به گروه کنترل (۰/۵۲±۰/۰۳) به طور معنی‌داری افزایش یافت (p<۰/۰۰۱).

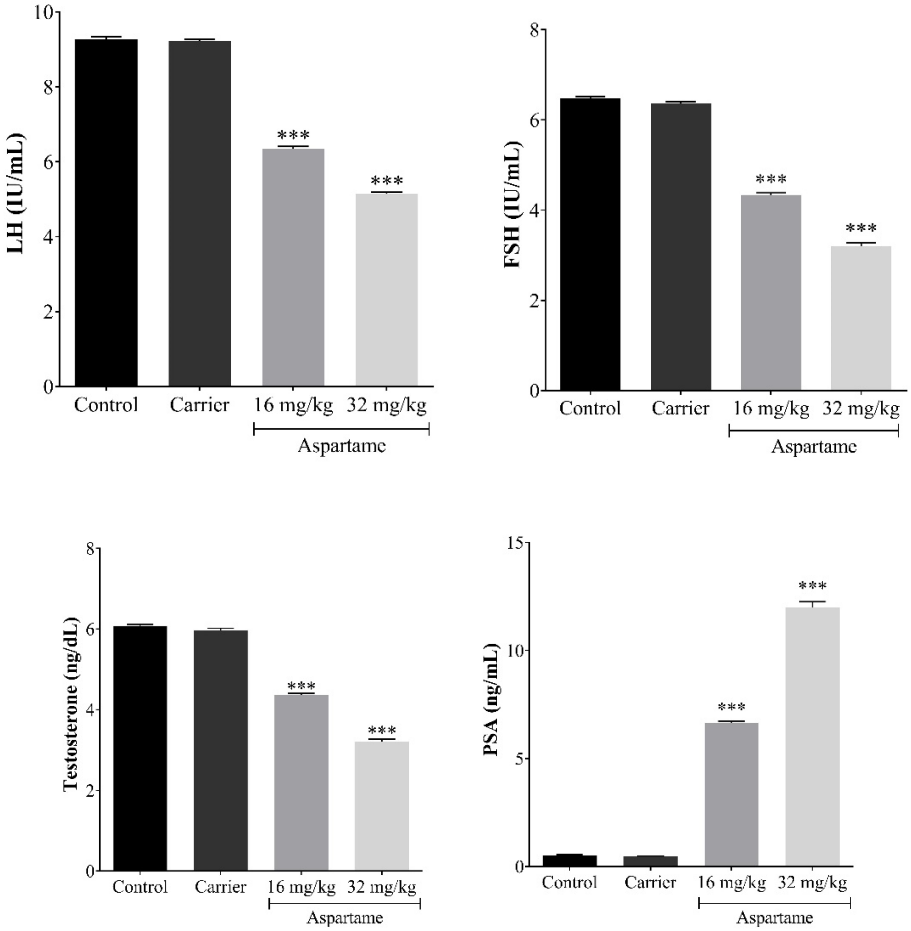

نمودار ۱. اثر آسپارتام در غلظت‌های ۱۶ و ۳۲ میلی‌گرم بر کیلوگرم بر میزان LH، FSH، Testosterone و PSA سرم موش سوری پس از ۲۸ روز تزریق داخل صفاقی. داده‌ها بر اساس Mean±SD در هر گروه (۶ تایی) می‌باشد. *(p<۰/۰۰۱): معنی‌داری نسبت به گروه کنترل می‌باشد.**

نتایج مربوط به پارامترهای حرکت و مورفولوژی و تعداد اسپرم: بر اساس نتایج به دست آمده بیشترین میزان اسپرم در گروه کنترل و کمترین در گروه آسپارتام (۳۲ mg/kg) می‌باشد. حرکت اسپرم در گروهی که آسپارتام (۳۲ mg/kg) دریافت کرده‌اند به طور معنی‌داری نسبت به گروه کنترل کاهش یافته است. مورفولوژی اسپرم‌ها نیز در گروهی که آسپارتام (۳۲ mg/kg) دریافت کرده‌اند به طور معنی‌داری نسبت به گروه کنترل افزایش یافته است و درصد اسپرم‌های ناقص افزایش پیدا کرده است (جدول ۱).

نتایج حاصل از مطالعات هیستوپاتولوژی بافت پروستات: در گروه دریافت کننده آسپارتام ۱۶ mg/kg، تعداد سلول‌های اسپرماتوگونی A و B نسبت به گروه کنترل کاهش داشته است. سلول‌های سرتولی تغییری نداشته است. اسپرماتوژنز کمتر شده و تراتوبول پروستات و ضخامت پروستات کاهش یافته است. تعداد سلول‌های ترشحی پروستات کمتر شده است. همچنین در گروه دریافت کننده آسپارتام ۳۲ mg/kg، تعداد سلول‌های اسپرماتوگونی و اسپرماتوسیت کاهش زیادی داشته، عوارض شدید در پروستات (قطر و ضخامت توبول) دیده می‌شود. تعداد سلول‌های واحد ترشحی پروستات بسیار کاهش یافته است (شکل ۱).

[DOI: 10.22088/jbums.27.1.61]

جدول ۱. نتایج مربوط به پارامترهای حرکت و مورفولوژی و تعداد اسپرم

گروه‌ها	مورفولوژی درصداسپرم‌های غیر عادی	تحرک (٪) غیر متحرک	تحرک (٪) متحرک	شمار اسپرم‌ها×$۱۰^{۶}$ Mean±SD
کنترل	۱۴	۲۹	۷۱	۴۷±۵/۱۱
حامل یا شم	۱۵	۳۱	۶۹	۴۶±۴/۸۲
آسپارتام (۱۶ mg/kg)	۳۱	۳۹	۶۱	۴۰±۶/۲۴
آسپارتام (۳۲ mg/kg)	۴۲	۴۳	۵۷	۳۶/۳۳±۴/۵۱

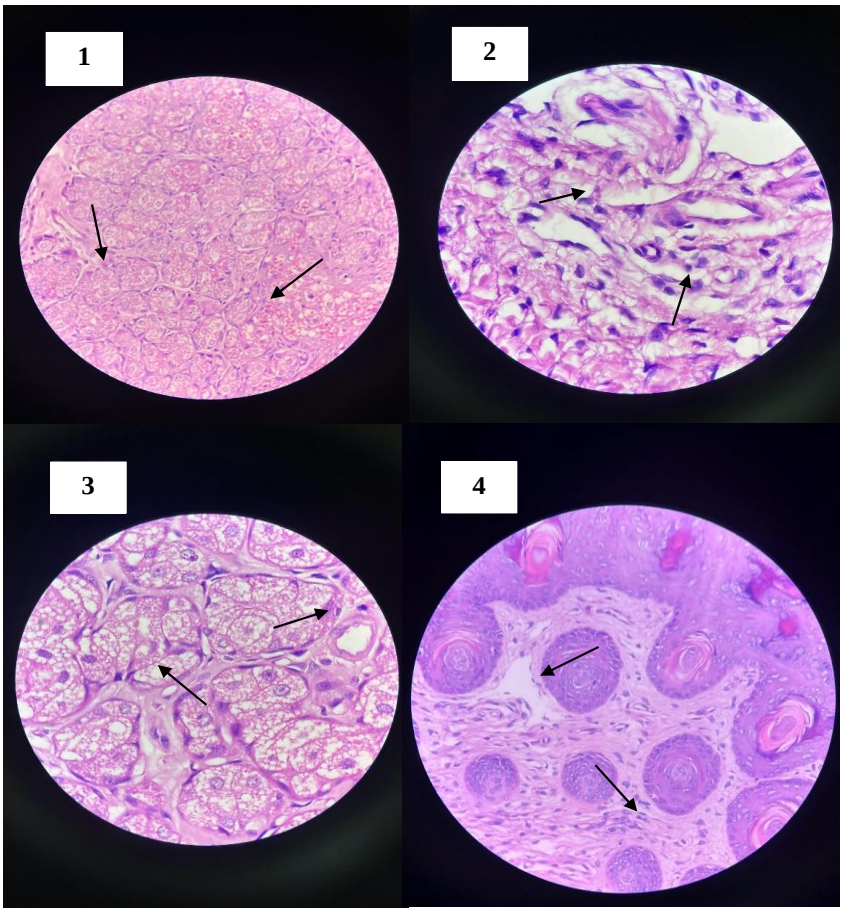

شکل ۱. فتومیکروگراف از بخش‌های پروستات موش که این مقاطع در فرمالین بافر ۱۰٪تثبیت شدند، در پارافین جاسازی شدند، برش داده شدند و با هماتوکسیلین-ائوزین رنگ‌آمیزی شدند. بررسی میکروسکوپی نوری (عدسی شیئی ×٤٠) بافت‌ها. ۱- مقاطع بافتی از گروه کنترل ۲- گروه حامل یا شم ۳- آسپارتام ١٦ mg/kg، ٤- آسپارتام ۳۲ mg/kg

بحث و نتیجه گیری

نتایج این مطالعه نشان می‌دهد که تماس با آسپارتام منجر به آسیب بافت پروستات و مسمومیت تولید مثلی در موش‌های نر می‌شود که با کاهش معنی‌دار غلظت هورمون‌های محور هیپوفیز-بیضه و افزایش معنی‌دار PSA سرم در مقایسه با گروه کنترل همراه می‌باشد. همچنین آسپارتام باعث آسیب هیستوپاتولوژیکی بافت پروستات و کاهش کیفیت اسپرم گردیده است که با مطالعات دیگر محققین همخوانی دارد (۱۱و۱۰). محققان سمیت آسپارتام را به تولید متانول و متابولیت‌های آن به دنبال متابولیسم آسپارتام در بدن نسبت دادند. متانول تقریباً ۱۰٪ از محصولات متابولیزه شده آسپارتام را تشکیل می‌دهد (۱۳و۱۲).

[DOI: 10.22088/jbums.27.1.61]

کاهش غلظت هورمون‌های مشاهده شده در گروه‌های تحت درمان با آسپارتام در مقایسه با گروه کنترل ممکن است به تغییرات نورودژنراتیو، به ویژه در هیپوتالاموس نسبت داده شود. این تغییرات می‌تواند منجر به تغییرات عملکردی و ساختاری قابل توجهی در محور هیپوتالاموس هیپوفیز شود که منجر به کاهش سطوح LH، FSH و تستوسترون و افزایش معنی‌دار PSA سرم شده است (۱۴). در این مطالعه، تزریق آسپارتام در دوزهای ۱۶ و ۳۲ میلی‌گرم بر کیلوگرم منجر به کاهش معنی‌دار سطوح سرمی هورمون‌های LH، FSH و تستوسترون و افزایش معنی‌دار PSA سرم در مقایسه با گروه کنترل گردید. در مطالعه‌ای که توسط Anbara و همکارانشان بر روی مکانیسم سمیت ناشی از آسپارتام در دستگاه تناسلی نر به دنبال مصرف طولانی مدت در مدل موش صورت گرفت، نتایج نشان داد که تجویز طولانی مدت آسپارتام در دوزهای بالا به طور قابل توجهی باعث کاهش شاخص گنادوسوماتیک، غلظت سرمی هورمون‌های محور هیپوفیز-بیضه (LH، FSH و تستوسترون) می‌شود (۱۰). کاهش غلظت LH، FSH و تستوسترون و افزایش سطح PSA در سرم می‌تواند به اثرات منفی مستقیم و یا غیرمستقیم مصرف آسپارتام و متعاقب آن القای استرس اکسیداتیو بر محور هیپوفیز-گناد مربوط باشد. بررسی‌های فراساختاری در موش‌ها و خرگوش‌های جوان در مطالعات Puica و همکارانشان نشان داد که تجویز مزمن آسپارتام ساختار سلول‌های گنادوتروپیک غده هیپوفیز قدامی را تغییر می‌دهد (۱۶و۱۵).

در این مطالعه آسپارتام پارامترهای مرتبط با اسپرم موش‌های سوری از جمله تحرک اسپرم، تعداد اسپرم و مورفولوژی اسپرم را آسیب رسانده است. با توجه به نقش LH، FSH و تستوسترون در اسپرم‌زایی، کاهش تعداد اسپرم در مطالعه ما می‌تواند در نتیجه کاهش تولید این هورمون‌ها باشد (۱۷). همچنین مکانیسم دوم شامل مسمومیت با متانول است که متابولیت اولیه آسپارتام است. تصور می‌شود که با آسیب رساندن به ساختار و عملکرد پروتئین‌های شوک حرارتی (HSP) باعث آسیب مستقیم به پروستات و بیضه‌ها می‌شود. این پروتئین‌ها برای تنظیم اسپرماتوژنز، ارائه اقدامات محافظتی سلولی و افزایش مقاومت سلولی در برابر استرس محیطی حیاتی هستند. این آسیب همچنین می‌تواند به صورت تغییرات هیستوپاتولوژیک قابل توجهی ظاهر شود که با نتایج مطالعات Ali و همکاران و Azeez و همکاران مطابقت داشت (۱۸و۱۴). در مطالعه ما آسپارتام باعث آسیب هیستوپاتولوژیک بافت پروستات گردیده است. در مطالعه‌ای که توسط El-Alfy و همکارانشان بر روی بررسی اثرات بافتی آسپارتام بر بافت بیضه موش آلبینو صورت گرفت، تجزیه و تحلیل بافت شناسی تفاوت‌های قابل توجهی را در گروه‌های تحت درمان در مقایسه با گروه کنترل نشان داد. موش‌های تحت درمان با آسپارتام تغییرات وابسته به دوز را در لوله‌های اسپرم ساز و فضاهای بینابینی نشان دادند. تغییرات در لوله‌های اسپرم‌ساز توسط لوله‌های اسپرم‌ساز آتروفی شده، واکوئلاسیون، سلول‌های زایای لایه برداری شده، هیپوپلازی اپیتلیوم ژرمینال و توقف اسپرماتوژنیک در مراحل مختلف اسپرماتوژنز نشان داده شد. با این حال، تغییرات بین لوله‌ای شامل گرفتگی عروق خونی و ادم بینابینی بود. این یافته‌ها نگرانی‌هایی را در مورد تأثیر بالقوه مصرف آسپارتام بر بافت شناسی بیضه و پروستات ایجاد می‌کند (۱۹). همچنین در مطالعه‌ای که توسط Morovvati و همکارانشان بر روی تاثیر آسپارتام بر ساختار بافت شناسی و بافت سنجی غده پروستات در موش بالغ صورت گرفت، نتایج بافت شناسی و هیستومتری نشان دهنده کاهش معنی‌دار تعداد سلول‌ها و ارتفاع اپیتلیال واحدهای ترشحی در لوب‌های شکمی، قدامی و پشتی پروستات در گروه‌های آسپارتام نسبت به گروه کنترل بود. درصد پارانشیم به لوب شکمی غده پروستات در گروه‌های آسپارتام نسبت به گروه کنترل کاهش معنی‌داری نشان داد (۲۰) که با نتایج حاصل از این مطالعه مطابقت داشتند.

به صورت کلی نتایج حاصل از این مطالعه بیانگر این است تماس آسپارتام در موش‌های سوری می‌تواند از طریق القای استرس اکسیداتیو در اسپرم و بافت پروستات، ایجاد اختلال در محور هیپوفیز-بیضه در سطح سلول‌های زایا، مسمومیت پروستات را القا کند. همچنین تولید متانول و متابولیت‌های آن به دنبال متابولیسم آسپارتام در بدن در نهایت باعث کاهش معنی‌داری در فاکتورهای بیوشیمیایی LH، FSH، تستسترون و افزایش PSA سرم، و همچنین باعث آسیب هیستوپاتولوژیکی بافت پروستات و کاهش کیفیت اسپرم گردیده است که این نتایج بیانگر اثرات مخرب وابسته به دوز آسپارتام می‌باشد. با این حال، مطالعات بالینی بیشتری در مورد اثرات احتمالی مصرف طولانی مدت آسپارتام بر بافت پروستات ضروری به نظر می‌رسد.

تقدیر و تشکر

بدینوسیله از معاونت تحقیقات و فناوری دانشگاه علوم پزشکی مازندران به جهت تصویب و حمایت مالی از این تحقیق و تمـامی افراد شرکت کننده قدردانی می‌گردد.

[DOI: 10.22088/jbums.27.1.61]

References

1.Finamor IA, Bressan CA, Torres-Cuevas I, Rius-Pérez S, da Veiga M, Rocha MI, et al. Long-Term Aspartame Administration Leads to Fibrosis, Inflammasome Activation, and Gluconeogenesis Impairment in the Liver of Mice. Biology (Basel). 2021;10(2):82.

2.Kirkland D, Gatehouse D. "Aspartame: A review of genotoxicity data". Food Chem Toxicol. 2015;84:161-8.

3.Czarnecka K, Pilarz A, Rogut A, Maj P, Szymańska J, Olejnik Ł, et al. Aspartame-True or False? Narrative Review of Safety Analysis of General Use in Products. Nutrients. 2021;13(6):1957.

4.Haighton L, Roberts A, Walters B, Lynch B. Systematic review and evaluation of aspartame carcinogenicity bioassays using quality criteria. Regul Toxicol Pharmacol. 2019;103:332-44.

5.Soffritti M. Understanding the link between aspartame and cancer. Expert Rev Anticancer Ther. 2024;24(9):793-802.

6.Gezginci-Oktayoglu S, Ercin M, Sancar S, Celik E, Koyuturk M, Bolkent S, et al. Aspartame induces cancer stem cell enrichment through p21, NICD and GLI1 in human PANC-1 pancreas adenocarcinoma cells. Food Chem Toxicol. 2021;153:112264.

7.Maghiari AL, Coricovac D, Pinzaru IA, Macaşoi IG, Marcovici I, Simu S, et al. High Concentrations of Aspartame Induce Pro-Angiogenic Effects in Ovo and Cytotoxic Effects in HT-29 Human Colorectal Carcinoma Cells. Nutrients. 2020;12(12):3600.

8.Sadeghzadeh F, Mehranjani MS, Mahmoodi M. Vitamin C ameliorates the adverse effects of dexamethasone on sperm motility, testosterone level, and spermatogenesis indexes in mice. Hum Exp Toxicol. 2019;38(4):409-18.

9.Fávaro WJ, Cagnon VH. Morphometric and morphological features of the ventral prostate in rats submitted to chronic nicotine and alcohol treatment. Tissue Cell. 2006;38(5):311-23.

10.Anbara H, Sheibani MT, Razi M, Kian M. Insight into the mechanism of aspartame-induced toxicity in male reproductive system following long-term consumption in mice model. Environ Toxicol. 2021;36(2):223-37.

11.Anbara H, Sheibani MT, Razi M. Long-Term Effect of Aspartame on Male Reproductive System: Evidence for Testicular Histomorphometrics, Hsp70-2 Protein Expression and Biochemical Status. Int J Fertil Steril. 2020;14(2):91-101.

12.Oyama Y, Sakai H, Arata T, Okano Y, Akaike N, Sakai K, et al. Cytotoxic effects of methanol, formaldehyde, and formate on dissociated rat thymocytes: a possibility of aspartame toxicity. Cell Biol Toxicol. 2002;18(1):43-50.

13.Tephly TR, McMartin KE. Methanol metabolism and toxicity. In: Stegink F, editors. Aspartame: Physiology and Biochemistry, 1st ed. CRC Press; 2020. p. 111-40.

14.Ali WA, Mohamed MA, Ali Salama EH, Ahmed NA, Said AM. Long Term Toxicity of Aspartame on Ovaries and Blood Components of Adult Female Albino Rats. Ain Shams J Forensic Med Clin Toxicol. 2024;42(1):87-93.

15.Puica C, Crăciun C, Rusu M, Cristescu M, Borsa M, Roman I. Ultrastructural aspects concerning the hypothalamus-pituitary complex reactivity following chronic administration of aspartame in juvenile rats. Studia Universitatis "Vasile Goldiş" Seria Ştiinţele Vieţii. 2009;19(1):19-24.

16.Puica C, Craciun C, Rusu M, Cristescu M, Borsa M, Roman I. Ultrastructural Aspects Concerning The Hypothalamus-Pituitary Complex Reactivity Following Chronic Administration of Aspartame In Juvenile Rabbits. Bull Univ Agric Sci Vet Med. 2008;65(1):424-9.

[DOI: 10.22088/jbums.27.1.61]

17.Ramaswamy S, Weinbauer GF. Endocrine control of spermatogenesis: Role of FSH and LH/ testosterone. Spermatogenesis. 2014;4(2):e996025.
18.Azeez OH. Evaluation of some male and female rats' reproductive hormones following administration of aspartame with or without vitamin C or E. Iraqi J Vet Med. 2021;45(2):14-20.
19.El-Alfy NZI, Mahmoud MF, Said MSE, El-Ashry SRGE. Evaluation of The Histological Effects of Aspartame on Testicular Tissue of Albino Mice. Egypt J Hosp Med. 2023;93:7349-55.
20.Morovvati H, Khaksar Z, Sheibani MT, Anbara H, Kafiabad MA, Moradi HR. Effect of aspartame on histological and histometrical structure of prostate gland in adult mice. Qom Univ Med Sci J. 2019;12(12):14-27.

[DOI: 10.22088/jbums.27.1.61]