Journal of
Babol University of Medical Sciences
e-ISSN: 2251-7170 p-ISSN: 1561-4107
مجله علمی دانشگاه علوم پزشکی بابل

A Rare Case of Focal Brucellosis with Multiple Complications: A Case Report

A. Salami Khaneshan (MD)[1], S. Jafari (MD)[1], M. Sohrabi (MD)[1], N. Masoumzadeh (MD)[*2]

1.Imam Khomeini Hospital Complex, Tehran University of Medical Science, Tehran, I.R.Iran.

2.Department of Infectious Diseases and Tropical Medicine, School of Medicine, Zahedan University of Medical Science, Zahedan, I.R.Iran.

[*]Corresponding Author: N. Masoumzadeh (MD)

Address: Department of Infectious Diseases and Tropical Medicine, School of Medicine, Zahedan University of Medical Science, Zahedan, I.R.Iran.

Tel: +98 (54) 33295575. **E-mail:** passerby_62@yahoo.com

Article Type

Case Report

ABSTRACT

Background and Objective: Brucellosis is a worldwide zoonotic infection, well recognized for its diversity of manifestations. This case report highlights a rare presentation of brucellosis with acetabulofemoral monoarthritis, iliopsoas pyomyositis, and abscess, emphasizing the importance of early diagnosis, appropriate treatment, and follow-up.

Case Report: A 35-year-old male rancher with a history of zoonotic exposure presented with a 45-day history of left inguinal pain radiating to the lumbar region, fever, and restricted movement in the left hip. His symptoms had progressively worsened despite initial treatment with antibiotics. He had a prior episode of brucellosis 18 months earlier, but prematurely discontinued treatment after partial improvement. Physical examination revealed tenderness, swelling, and movement limitation in the left hip. Laboratory tests indicated elevated inflammatory markers, and imaging studies suggested focal brucellosis with chronic monoarthritis and pyomyositis. Synovial fluid analysis confirmed Brucella melitensis via polymerase chain reaction (PCR), and the patient was diagnosed with brucellosis complicated by acetabulofemoral monoarthritis and iliopsoas abscess. Surgical drainage was performed, and the patient was started on a combination of doxycycline and rifampin. He showed significant improvement, with full resolution of symptoms after a 12-week antibiotic regimen.

Conclusion: The results of the present study demonstrated that focal brucellosis, though rare, can lead to significant morbidity if not promptly diagnosed and treated. This case demonstrates the necessity of early intervention and prolonged treatment in preventing chronic and relapsing disease. Clinicians should remain vigilant for atypical presentations, especially in patients with occupational exposure and previous episodes of brucellosis.

Received:
Jul 6th 2024
Revised:
Aug 24th 2024
Accepted:
Dec 26th 2024

Keywords: *Brucellosis, Hip, Arthritis, Pyomyositis, Iliopsoas Abscess*.

Cite this article: Salami Khaneshan A, Jafari S, Sohrabi M, Masoumzadeh N. A Rare Case of Focal Brucellosis with Multiple Complications: A Case Report. *Journal of Babol University of Medical Siences*. 2025; 27: e53.

[DOI: 10.22088/jbums.27.1.53]

Copyright © 2024 Babol University of Medical Sciences. Published by Babol University of Medical Sciences. This work is licensed under a Creative Commons Attribution-NonCommercial 4.0 International license (https://creativecommons.org/licenses/by-nc/4.0/). Noncommercial uses of the work are permitted, provided the original work is properly cited.

Journal of
Babol University of Medical Sciences
مجله علمی دانشگاه علوم پزشکی بابل
e-ISSN: 2251-7170 p-ISSN: 1561-4107

گزارش یک مورد نادر بروسلوز کانونی با عوارض چندگانه

آرزو سلامی خانشان (MD)[۱]، سیروس جعفری (MD)[۱]، مرجان سهرابی (MD)[۱]، نیوشا معصوم زاده (MD)[۲*]

۱. مجتمع بیمارستانی امام خمینی، دانشگاه علوم پزشکی تهران، تهران، ایران
۲. گروه بیماری‌های عفونی و گرمسیری، دانشکده پزشکی، دانشگاه علوم پزشکی زاهدان، زاهدان، ایران

نوع مقاله
گزارش مورد

دریافت: ۱۴۰۳/۴/۱۶
اصلاح: ۱۴۰۳/۶/۳
پذیرش: ۱۴۰۳/۱۰/۶

چکیده

سابقه و هدف: بروسلوز یک عفونت مشترک بین انسان و دام در سراسر جهان است که به دلیل تنوع تظاهرات آن به خوبی شناخته شده است. هدف از این گزارش، معرفی یک مورد نادر بروسلوز با تظاهرات مونوآرتریت استابولوفمورال، پیومیوزیت ایلیوپسواس و آبسه می‌باشد که بر اهمیت تشخیص زودهنگام، درمان مناسب و پیگیری تاکید می‌کند.

گزارش مورد: بیمار یک مرد ۳۵ ساله دامدار با سابقه تماس زئونوتیک (مشترک بین انسان و دام) می‌باشد که با شکایت از درد ۴۵ روزه در ناحیه مغبنی چپ که به کمر انتشار یافته بود، همراه با تب و محدودیت حرکتی در مفصل لگن چپ مراجعه کرد. علی رغم درمان اولیه با آنتی‌بیوتیک، علائم بیمار به تدریج تشدید شده بود. بیمار ۱۸ ماه پیش نیز به بروسلوز مبتلا شده بود اما به دلیل بهبود نسبی، درمان خود را زودتر از موعد قطع کرده بود. در معاینه فیزیکی، حساسیت، تورم و محدودیت حرکتی در مفصل لگن چپ مشاهده شد. نتایج آزمایشات آزمایشگاهی افزایش نشانگرهای التهابی را نشان داد و مطالعات تصویربرداری حاکی از بروسلوز کانونی همراه با مونوآرتریت مزمن و پیومیوزیت بود. آنالیز مایع سینوویال وجود بروسلا ملیتنسیس را با استفاده از واکنش زنجیره‌ای پلیمراز (PCR) تأیید کرد و بیمار مبتلا به بروسلوز عارضه‌دار همراه با مونوآرتریت استابولوفمورال و آبسه ایلیوپسواس تشخیص داده شد. پس از انجام درناژ جراحی، درمان بیمار با ترکیب داکسی‌سایکلین و ریفامپین آغاز شد و وی پس از یک دوره ۱۲ هفته‌ای آنتی‌بیوتیک درمانی به بهبودی کامل دست یافت.

نتیجه‌گیری: نتایج مطالعه نشان داد که بروسلوز کانونی اگرچه نادر است، اما در صورت عدم تشخیص و درمان به موقع می‌تواند منجر به عوارض قابل توجهی شود. این مورد ضرورت مداخله زودهنگام و درمان طولانی مدت در پیشگیری از بیماری مزمن و عود کننده را نشان می‌دهد. پزشکان باید نسبت به تظاهرات غیر معمول، به ویژه در بیمارانی که در معرض مواجهه شغلی و دوره‌های قبلی بروسلوز قرار دارند، توجه داشته باشند.

واژه‌های کلیدی: بروسلوز، لگن، آرتریت، پیومیوزیت، آبسه ایلیوپسواس.

استناد: آرزو سلامی خانشان، سیروس جعفری، مرجان سهرابی، نیوشا معصوم زاده. گزارش یک مورد نادر بروسلوز کانونی با عوارض چندگانه. مجله علمی دانشگاه علوم پزشکی بابل. ۱۴۰۴؛ ۲۷: e۵۳.

* مسئول مقاله: دکتر نیوشا معصوم زاده
آدرس: زاهدان، دانشگاه علوم پزشکی زاهدان، دانشکده پزشکی، گروه بیماری‌های عفونی و گرمسیری. تلفن: ۰۵۴-۳۳۲۹۵۵۷۵ رایانامه: passerby_62@yahoo.com

[DOI: 10.22088/jbums.27.1.53]

مقدمه

بروسلوز یک بیماری زئونوز (مشترک بین انسان و دام) است که توسط باکتری‌های جنس بروسلا ایجاد شده و هم انسان و هم حیوانات را تحت تأثیر قرار می‌دهد. این بیماری به دلیل تأثیرات اقتصادی قابل توجه آن بر صنعت دامپروری، به‌ویژه در مناطق در حال توسعه، یکی از نگرانی‌های عمده بهداشت عمومی محسوب می‌شود. توزیع جهانی بروسلوز ارتباط نزدیکی با شیوه‌های کشاورزی و دسترسی نابرابر به منابع دامپزشکی و بهداشت عمومی دارد. این بیماری همچنان در مناطقی از آسیا، آفریقا، خاورمیانه و آمریکای لاتین بومی است و کشورهایی نظیر سوریه، ایران، کنیا و مغولستان میزان شیوع بالایی را گزارش کرده‌اند. اخیراً نیز مواردی در مناطقی مانند بوسنی، ایالات متحده و بخش‌هایی از اروپا مشاهده شده است که عمدتاً به دلیل افزایش جابجایی مردم و محصولات غذایی بین‌المللی بوده است (۳-۱).

ایران یکی از کشورهایی است که به‌ویژه در مناطق روستایی با میزان ابتلای بالای تب مالت روبه‌رو است. این بیماری در استان‌های غربی ایران بومی است و مناطقی مانند کرمانشاه، کردستان و لرستان بیشترین میزان شیوع را گزارش کرده‌اند (۴). در استان‌های مرکزی، مانند اصفهان، نیز روند بروز بیماری در دهه گذشته نوسانی بوده است که این وضعیت چالش‌های موجود در کنترل بیماری را نشان می‌دهد (۵). انتقال تب مالت انسانی عمدتاً از طریق تماس مستقیم با حیوانات آلوده، به‌ویژه گوسفندان، بزها و گاوها رخ می‌دهد، که افراد شاغل در کشاورزی و دامداری را به شدت در معرض خطر قرار می‌دهد. همچنین، مصرف لبنیات غیر پاستوریزه یکی از عوامل مهم انتقال بیماری بوده که باعث شیوع آن در مناطقی می‌شود که پاستوریزه کردن مواد لبنی مرسوم نیست (۷و۶). با وجود تلاش‌های واکسیناسیون دام، بیماری بروسلوز به دلیل چالش‌های تشخیصی، تأخیر در درمان و مواجهه‌های شغلی همچنان در ایران بومی باقی مانده است (۸).

بروسلوز به عنوان یک عفونت با طیف وسیعی از علائم غیر اختصاصی شناخته می‌شود که تشخیص زودهنگام آن را دشوار می‌سازد. علائم شایع شامل تب، خستگی، تعریق، درد مفاصل و دردهای عضلانی است که اغلب با بیماری‌های تب‌دار دیگر مانند آنفولانزا یا سل اشتباه گرفته می‌شود. برخی از موارد بروسلوز به صورت حاد و با علائم شدید تظاهر می‌کنند، در حالی که در برخی دیگر، بیماری به آرامی با خستگی مزمن، کاهش وزن و تب‌های مکرر پیشرفت می‌کند که اغلب منجر به تأخیر در تشخیص می‌شود (۱۰و۹). در مواردی بزرگ شدن طحال و کبد نیز در فاز حاد مشاهده می‌شود، اما دردهای مفاصل و استخوان‌ها از شایع‌ترین علائم هستند (۱۱).

بروسلوز کانونی زمانی رخ می‌دهد که عفونت در اعضای خاصی مانند سیستم اسکلتی-عضلانی قرار گیرد. عوارضی مانند اسپوندیلیت، آرتریت ساکروایلیاک و آرتریت محیطی در ۱۰ تا ۸۵٪ موارد گزارش شده است. همچنین، سیستم ادراری-تناسلی یکی دیگر از نقاط شایع درگیری است که در ۲۰٪ از مردان مبتلا به بروسلوز اپیدیدیم-ارکیت رخ می‌دهد (۱۲و۹). اگرچه اندوکاردیت و نوروبروسلوز نادر هستند، اما به دلیل عوارض شدید، نیازمند توجه ویژه هستند. اندوکاردیت، که کمتر از ۲٪ موارد بروسلوز را شامل می‌شود، عامل اصلی مرگ ناشی از این بیماری است، در حالی که نوروبروسلوز که به صورت مننژیت یا آنسفالیت بروز می‌کند، به دلیل اشتباهات تشخیصی و نادر بودن آن‌ها، چالشی بزرگ برای پزشکان محسوب می‌شود (۱۵-۱۳).

این گزارش موردی بر اهمیت شناخت عوارض نادر بروسلوز کانونی تأکید می‌کند، چرا که این عوارض اغلب به دلیل تظاهرات غیر معمول کمتر گزارش می‌شوند و گاه با تشخیص‌های اشتباه همراه هستند. مستندسازی چنین مواردی برای ارتقای آگاهی بالینی و راهنمایی در جهت تشخیص دقیق‌تر و مدیریت مؤثرتر در موارد مشابه آینده، بسیار ضروری است.

گزارش مورد

این مطالعه در کمیته اخلاق دانشگاه علوم پزشکی تهران با کد IR.TUMS.IKHC.REC.1403.410 تایید شد. در تاریخ ۲۲ اردیبهشت ۱۴۰۲، یک دامدار مرد ۳۵ ساله با سابقه ۴۵ روزه درد اینگوینال سمت چپ که به ناحیه کمر انتشار می‌یافت، به بیمارستان امام خمینی تهران ارجاع شد. این درد پس از یک ضربه بلانت به لگن چپ که به دنبال آن تورم موضعی ایجاد شد، شروع شد. دو روز پس از آغاز درد، بیمار تب، لرز، دیافورز و افزایش محدودیت در حرکت فعال لگن چپ را تجربه کرد که به تدریج بدتر شد. بیمار ۱۸ ماه پیش به بروسلوز مبتلا شده بود که با درد اینگوینال دوطرفه تظاهر کرد. او تحت درمان با آنتی‌بیوتیک‌های وریدی، شامل دوره‌های دو هفته‌ای از جنتامایسین و داکسی‌سایکلین قرار گرفت که به بهبود بالینی منجر شد. با این حال، او پس از کاهش علائم، درمان خود را زودتر از موعد قطع کرد. همچنین، بیمار اخیراً در زایمان چندین گاو بیمار شرکت کرده بود که برخی از آن‌ها دچار سقط جنین شدند و سپس تلف شدند. فرض بر این است که این مواجهه زئونوتیک به وضعیت فعلی او کمک کرده است. بیمار سیگاری بود (۱۰ پاکت) و مصرف مواد مخدر یا الکل را انکار کرد. سابقه پزشکی قابل توجه دیگری نداشت و هیچ سابقه سفری یا مصرف لبنیات غیر پاستوریزه گزارش نکرد. بیمار رضایت خود را برای انتشار

[DOI: 10.22088/jbums.27.1.53]

داده‌های پزشکی‌اش برای اهداف آکادمیک اعلام کرد. قبل از ارجاع به بیمارستان، بیمار به مدت یک ماه با جنتامایسین (۲۴۰ میلی‌گرم روزانه، وریدی)، ریفامپین (۳۰۰ میلی‌گرم دو بار در روز، خوراکی) و سیپروفلوکساسین (۵۰۰ میلی‌گرم دو بار در روز، خوراکی) تحت درمان قرار گرفته بود، اما بهبودی حاصل نشد و بیمار برای بررسی بیشتر به این بیمارستان ارجاع شد. در زمان بستری، بیمار تب نداشت و علائم حیاتی او شامل ضربان قلب ۷۵ ضربه در دقیقه، فشار خون ۵۹/۱۰۴ میلی‌متر جیوه، تعداد تنفس ۱۸ بار در دقیقه، دمای بدن ۳۷/۲ درجه سانتی‌گراد و اشباع اکسیژن ۹۶٪ بود. در معاینه فیزیکی، حساسیت، تورم و محدودیت در حرکت فعال و غیر فعال مفصل ران چپ مشاهده شد، اما اریتم یا گرما وجود نداشت. بیمار نمی‌توانست وزن خود را روی پای چپ تحمل کند. سایر یافته‌های معاینه فیزیکی بدون نکته قابل‌توجهی بود. یافته‌های آزمایشگاهی اولیه نشانگر افزایش پروتئین واکنشی C (CRP)، سرعت ته‌نشینی گلبول‌های قرمز (ESR)، ترانس‌آمینازهای کبدی و آلکالین فسفاتاز بود. سونوگرافی دوم لگن، توموگرافی کامپیوتری (CT) با کنتراست و تصویربرداری تشدید مغناطیسی (MRI) بدون کنتراست انجام شد (شکل ۱، جدول ۱).

شکل ۱. یافته‌های CT اسکن

جدول ۱. یافته‌های تصویربرداری

روش تصویربرداری	یافته‌ها
اولین سونوگرافی لگن	توده کیستیک به ابعاد ۲۲×۳۳×۶۸ میلی‌متر و حجم تقریبی ۲۶ میلی‌لیتر با شبکه‌سازی داخلی در محل ورود عضله ایلیوپسوآس چپ، نشان‌دهنده عضله ایلیوپسواس است.
سونوگرافی دوم لگن	توده هیپوهترواکوی مغبنی چپ با ابعاد ۲۷×۱۹×۲۴ میلی‌متر و حجم تقریبی ۷ میلی‌لیتر با پژواک‌های توری مانند داخلی که حاکی از هماتوم است.
سی تی با کنتراست	فرسایش در قشر استابولوم و سر استخوان ران تغییر تراکم استخوان در استابولوم و استخوان ران ضخیم شدن سینوویال مفصل استابولوفمورال با تجمع مایع سینوویال لوکول شده در قسمت قدامی در مرز داخلی محل قرار دادن ایلیوپسواس چندین غدد لنفاوی واکنشی تا ۲۱×۱۲ میلی‌متر در زنجیره ایلیاک خارجی و پارا آئورت چپ
ام آر آی بدون کنتراست	ضخیم شدن سینوویال مفصل استابولوفمورال چپ، همراه با افیوژن مفصل حاکی از آرتریت سپتیک مزمن افیوژن و ضخیم شدن بورس ایلیوپسواس چپ نشان دهنده بورسیت مزمن است. ادم و رگ به رگ شدن عضله ایلیوپسواس چپ که نشان دهنده میوزیت است. کانون‌های سیگنال غیرطبیعی مغز استخوان در قسمت قدامی استابولوم و گردن فمور حاکی از استئومیلیت اولیه است.

تصویربرداری بروسلوز کانونی با عوارضی همچون مونوآرتریت مزمن، بورسیت مزمن، آبسه ایلیوپسواس، میوزیت و استئومیلیت را نشان داد. تشخیص‌های افتراقی شامل آرتریت سپتیک مزمن ناشی از سل یا سایر باکتری‌های پیوژنیک بود. مجموعه‌های اطراف مفصل به‌صورت جراحی تخلیه شدند و بیمار به‌طور تجربی با داکسی‌سایکلین (۱۰۰ میلی‌گرم دو بار در روز، خوراکی)، ریفامپین (۹۰۰ میلی‌گرم روزانه، خوراکی)، سفتریاکسون (۱ گرم دو بار در روز، وریدی) و وانکومایسین (۱ گرم دو بار در روز، وریدی) تحت درمان قرار گرفت. تجزیه و تحلیل مایع سینوویال نشان‌دهنده ۶۰ گلبول سفید در میلی‌متر مکعب با ۹۰٪ سلول‌های پلی‌مورفونکلئر بود. اگرچه کشت مایع سینوویال پس از ۷۲ ساعت رشد باکتریایی را نشان نداد، اما تست PCR بروسلا ملیتنسیس را شناسایی کرد. نتایج PCR برای مایکوباکتریوم توبرکلوزیس، نایسریا منتژیتیدیس، استافیلوکوکوس اورئوس و هموفیلوس آنفولانزا منفی بود. تست‌های سرولوژیک بروسلا با تیتر آگلوتیناسیون لوله استاندارد ۶۲۰/۱ و تیتر کومبس رایت ۱۲۸۰/۱ مثبت بودند.

[DOI: 10.22088/jbums.27.1.53]

تشخیص نهایی بروسلوز عارضه‌دار همراه با مونوآرتریت استابولوفمورال و پیومیوزیت ایلیوپسواس و آبسه بود. پس از تأیید تشخیص، جراحی تخلیه آبسه انجام شد. سفتریاکسون و وانکومایسین قطع شدند. بیمار به مدت ۱۲ روز در بیمارستان بستری بود. دو روز پس از جراحی، درد لگن بیمار بهبود یافت و او توانست وزن خود را روی پای چپ تحمل کند. بیمار با رژیم آنتی‌بیوتیک اصلاح‌شده شامل داکسی‌سایکلین (۱۰۰ میلی‌گرم دو بار در روز، خوراکی) و ریفامپین (۹۰۰ میلی‌گرم روزانه، خوراکی) برای ۱۲ هفته مرخص شد. پیگیری ۶ هفته‌ای نشان داد که علائم بیمار بدون عود درد یا محدودیت عملکردی برطرف شده است. در پیگیری ۱۲ هفته‌ای، تصویربرداری مجدد (MRI) و آزمایشات آزمایشگاهی (جدول ۲)، نبود عفونت فعال و نرمال شدن نشانگرهای التهابی را تأیید کردند (شکل ۲). بیمار بهبودی کامل را گزارش کرد و توانست به وظایف شغلی خود بدون هیچ محدودیتی بازگردد.

جدول ۲. یافته‌های آزمایشگاهی

داده‌های آزمایشگاهی اولیه		داده‌های مایع سینوویال	
WBC (per mcL)	۷۴۰۰	RBC (per mcL)	۱۳۸۰۰۰
Hb (g/dL)	۱۳/۰	WBC (per mcL)	۶۰
PLT (per mcL)	۲۵۱۰۰۰	PMN (%)	۹۰
ESR (mm/h)	۵۰	Glucose (mg/dL)	۲۳
CRP (mg/L)	۳۸	Protein (g/dL)	۳۰۰
AST (IU/L)	۳۲	Albumin (g/dL)	۱۰۰
ALT (IU/L)	۴۰	LDH (IU/L)	۵۳۸
ALP (IU/L)	۲۱۳		
PT (s)	۱۳/۹		
PTT (s)	۳۱/۰		
INR	۱/۱۵		
Urea (mg/dL)	۲۶		
Cr (mg/dL)	۱/۱		
Na (mEq/L)	۱۴۰		
K (mEq/L)	۴		
BS (mg/dL)	۱۰۱		

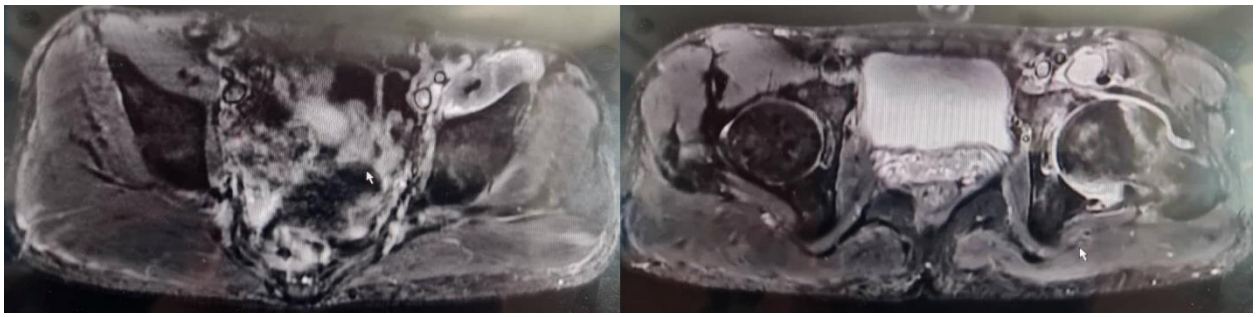

شکل ۲. نتایج MRI

بحث و نتیجه گیری

این مورد گزارش شده، پیچیدگی و شدت بالقوه بروسلوز را نشان می‌دهد، به‌ویژه هنگامی که با عفونت‌های کانونی مانند مونوآرتریت استابولوفمورال و پیومیوزیت ایلیوپسواس همراه باشد. سابقه تماس بیمار با دام‌های بیمار و قطع زودهنگام درمان قبلی با آنتی‌بیوتیک، بر اهمیت مدیریت مناسب و پیگیری دقیق

[DOI: 10.22088/jbums.27.1.53]

در پیشگیری از عود بیماری و عوارض تأکید می‌کند. علی‌رغم دریافت درمان اولیه، تأخیر در بهبود و پیشرفت به تظاهرات شدیدتر، نیاز به تشخیص زودهنگام و درمان تهاجمی در موارد بروسلوز را برجسته می‌کند. همچنین، این مورد چالش‌های تشخیصی ناشی از تظاهرات غیر معمول و اهمیت تصویربرداری پیشرفته و آزمایش PCR در شناسایی عوارض کانونی را نشان می‌دهد که در نهایت منجر به مدیریت دقیق‌تر و درمان‌های هدفمند می‌شود.

این مورد یک دامدار ۳۵ ساله مبتلا به بروسلوز است که با مونوآرتریت استابولوفمورال، پیومیوزیت ایلیوپسواس، و آبسه همراه بود، با سایر گزارش‌های بروسلوز از نظر برخی ویژگی‌های بالینی مشابه است، در حالی که تفاوت‌های مشخصی را نیز برجسته می‌کند. مواجهه زئونوتیک بیمار به دلیل تماس با دام‌های بیمار، مشابه آنچه در مواردی همچون Varikkodan و همکاران (۱۶) و Ebrahimpour و همکاران (۱۷) گزارش شده، است و یک عامل خطر مهم محسوب می‌شود. این امر بر اهمیت خطرات شغلی مرتبط با کشاورزی و دامداری، به‌ویژه در مناطق بومی بروسلوز، تأکید دارد و ضرورت اقدامات پیشگیرانه را در این جمعیت‌های در معرض خطر تقویت می‌کند.

عوارض اسکلتی، که یکی از مشخصه‌های بروسلوز است، در این مورد نیز برجسته است و با سایر گزارش‌های مرتبط با درگیری سیستم استئوآرتیکولی همخوانی دارد. وجود مونوآرتریت مزمن و استئومیلیت در بیمار ما مشابه یافته‌های Kazak و همکاران (۱۸) و Ebrahimpour و همکاران (۱۷) است، که در آن‌ها بیماران نیز دچار عوارض مفصلی و استخوانی شدند. این شباهت‌ها، تمایل بروسلا به درگیری سیستم اسکلتی را برجسته می‌کند و اهمیت استفاده از تصویربرداری‌های پیشرفته و روش‌های مولکولی مانند PCR برای تشخیص دقیق‌تر بروسلوز کانونی را نشان می‌دهد، همان‌گونه که در موارد گزارش شده توسط Speiser و همکاران (۱۹) و Zhou و همکاران (۲۰) نیز مشاهده شده است.

سیر مزمن بیماری به دلیل درمان ناقص یا تشخیص تأخیری، یکی از ویژگی‌های مشترک در بسیاری از موارد، از جمله این مورد است. قطع زودهنگام درمان آنتی‌بیوتیکی توسط بیمار منجر به عود علائم و پیشرفت به سمت عوارض شدیدتر کانونی شد، مشابه مواردی که توسط Zhang و همکاران (۱۱) و Varikkodan و همکاران (۱۶) گزارش شده است. این شباهت‌ها بر اهمیت رعایت دقیق پروتکل‌های درمانی و پیگیری‌های مستمر برای پیشگیری از عود و بروز عوارض تأکید دارد. با این حال، تفاوت‌هایی نیز بین گزارش ما و سایر موارد وجود دارد. در حالی که برخی از موارد بروسلوز شامل عوارض تهدید کننده زندگی مانند اندوکاردیت (Zhang و همکاران) (۱۱) یا درگیری چند سیستمی (Miguel و همکاران) (۲۱) هستند، مورد ما بیشتر با درگیری موضعی اسکلتی و بافت نرم همراه بود. اگرچه عوارض استئوآرتیکولی مانند مونوآرتریت و پیومیوزیت جدی هستند، اما معمولاً کمتر از عوارض قلبی‌عروقی یا نوروبروسلوزیس کشنده هستند. این تفاوت می‌تواند به عواملی مانند شرایط میزبان، حدت سویه باکتریایی و زمان‌بندی مداخله پزشکی مربوط باشد.

یکی دیگر از تفاوت‌های کلیدی بین این مورد و سایر موارد، شدت نتایج است. در حالی که موارد با عوارض شدید مانند اندوکاردیت (۲۲) و میوکاردیت (۱۵) اغلب به پیامدهای کشنده یا عواقب طولانی‌مدت منجر می‌شوند، بیمار ما نتیجه مطلوبی با رفع کامل علائم پس از مداخله جراحی و درمان طولانی مدت آنتی‌بیوتیک تجربه کرد. این تفاوت احتمالاً به مدیریت سریع جراحی مجموعه‌های اطراف مفصلی و استفاده از آنتی‌بیوتیک‌های مناسب نسبت داده می‌شود که از گسترش سیستمیک بیشتر عفونت جلوگیری کرد.

شباهت‌های بین این مورد و سایر موارد مستند بر اهمیت شناخت مواجهه شغلی و بروز مکرر عوارض اسکلتی در بروسلوز تأکید می‌کند. با این حال، تفاوت در عوارض کانونی، پیشرفت بیماری و پیامدها بر تنوع بالینی بروسلوز تأکید دارد که نیاز به مدیریت فردی بیمار را نشان می‌دهد. ادغام روش‌های تشخیصی پیشرفته و تبعیت از درمان طولانی‌مدت با آنتی‌بیوتیک نقش مهمی در حل موفقیت‌آمیز وضعیت بیمار ما ایفا کرده که منعکس‌کننده یک رویکرد چندوجهی برای مدیریت این بیماری پیچیده زئونوتیک است.

این مورد بر پیچیدگی و تنوع بالینی بروسلوز، به‌ویژه در بیماران با سابقه مواجهه شغلی و درمان اولیه ناقص، تأکید می‌کند. ایجاد عوارض نادر کانونی مانند مونوآرتریت استابولوفمورال و پیومیوزیت ایلیوپسواس اهمیت تشخیص زودهنگام و مداخله سریع را برای جلوگیری از مزمن شدن و گسترش سیستمیک بیشتر برجسته می‌سازد. این گزارش نقش حیاتی تصویربرداری پیشرفته و تشخیص مولکولی، مانند PCR، را در شناسایی تظاهرات غیر معمول و هدایت درمان مؤثر نشان می‌دهد. مداخله جراحی همراه با رژیم طولانی مدت آنتی‌بیوتیک منجر به نتیجه مطلوب شد که بر ضرورت استراتژی‌های درمانی مناسب و پیگیری دقیق در مدیریت موارد پیچیده بروسلوز برای جلوگیری از عود و بهبود نتایج بیمار تأکید می‌کند.

تقدیر و تشکر

بدینوسیله از بیمار به خاطر ارائه رضایت آگاهانه و اجازه انتشار پرونده خود، از کادر پزشکی بیمارستان برای مراقبت و مدیریت اختصاصی این پرونده پیچیده، از تیم‌های رادیولوژی و آزمایشگاه برای نقش حیاتی‌شان در تشخیص، همچنین از تیم جراحی برای تخصص در مدیریت عوارض و در نهایت، از همکارانی که بینش‌های ارزشمندی در طول پیگیری و درمان بیمار ارائه کردند، قدردانی می‌گردد.

[DOI: 10.22088/jbums.27.1.53]

References

1.Liu Z, Gao L, Wang M, Yuan M, Li Z. Long ignored but making a comeback: a worldwide epidemiological evolution of human brucellosis. Emerg Microbes Infect. 2024;13(1):2290839.

2.Corbel MJ. Brucellosis: epidemiology and prevalence worldwide. In: Young EJ, Corbel MJ, editors . Brucellosis: Clinical and Laboratory Aspects, 1st ed. CRC Press; 2020. p. 25-40.

3.El-Sayed A, Awad W. Brucellosis: Evolution and expected comeback. Int J Vet Sci Med. 2018;6(Suppl):S31-5.

4.Mirnejad R, Jazi FM, Mostafaei S, Sedighi M. Epidemiology of brucellosis in Iran: A comprehensive systematic review and meta-analysis study. Microb Pathog. 2017;109:239-47.

5.Khalilian MS, Ramazanpour J, Hosseini SM, Narrei S, Zeinalian M. Trends of human brucellosis in Central Iran (2010-2018). J Res Med Sci. 2021;26:55.

6.Norman FF, Monge-Maillo B, Chamorro-Tojeiro S, Pérez-Molina JA, López-Vélez R. Imported brucellosis: A case series and literature review. Travel Med Infect Dis. 2016;14(3):182-99.

7.Nabavi M, Hatami H, Jamaliarand H. Epidemiological, Risk Factors, Clinical, and Laboratory Features of Brucellosis in the Southwest of Iran within 2009-2015. Int J Prev Med. 2019;10:108.

8.Delam H, Keshtkaran Z, Rezaei B, Soufi O, Bazrafshan MR. Changing Patterns in Epidemiology of Brucellosis in the South of Iran (2015-2020): Based on Cochrane-Armitage Trend Test. Ann Glob Health. 2022;88(1):11.

9.Jia B, Zhang F, Lu Y, Zhang W, Li J, Zhang Y, et al. The clinical features of 590 patients with brucellosis in Xinjiang, China with the emphasis on the treatment of complications. PLoS Negl Trop Dis. 2017;11(5):e0005577.

10.Zheng R, Xie S, Lu X, Sun L, Zhou Y, Zhang Y, et al. A Systematic Review and Meta-Analysis of Epidemiology and Clinical Manifestations of Human Brucellosis in China. Biomed Res Int. 2018;2018:5712920.

11.Zhang Z, Zhang X, Chen X, Cui X, Cai M, Yang L, et al. Clinical Features of Human Brucellosis and Risk Factors for Focal Complications: A Retrospective Analysis in a Tertiary-Care Hospital in Beijing, China. Int J Gen Med. 2022;15:7373-82.

12.Esmaeilnejad-Ganji SM, Esmaeilnejad-Ganji SMR. Osteoarticular manifestations of human brucellosis: A review. World J Orthop. 2019;10(2):54-62.

13.Jin M, Fan Z, Gao R, Li X, Gao Z, Wang Z. Research progress on complications of *B*rucellosis. Front Cell Infect Microbiol. 2023;13:1136674.

14.Solera J, Solís García Del Pozo J. Treatment of pulmonary brucellosis: a systematic review. Expert Rev Anti Infect Ther. 2017;15(1):33-42.

15.He Y, Wei C, Yun S, Wei J, Pu Z, Dai P. A case report of rare complication of brucellosis infection: myocarditis and pneumonitis. J Int Med Res. 2023;51(3):3000605231163818.

16.Varikkodan I, Naushad VA, Purayil NK, Mathew J, Alrawi FM. Complicated Brucellosis With Multisystem Involvement: Two Case Reports. Cureus. 2021;13(6):e15950.

17.Ebrahimpour S, Bayani M, Moulana Z, Hasanjani Roushan MR. Skeletal complications of brucellosis: A study of 464 cases in Babol, Iran. Caspian J Intern Med. 2017;8(1):44-8.

18.Kazak E, Akalın H, Yılmaz E, Heper Y, Mıstık R, Sınırtaş M, et al. Brucellosis: a retrospective evaluation of 164 cases. Singapore Med J. 2016;57(11):624-9.

19.Speiser L, Hsieh L, Huang SS, Bittencourt C, Forthal D. Brucellosis Presenting as Cholecystitis: A Case Report and Literature Review. Open Forum Infect Dis. 2019;6(10):ofz334.

[DOI: 10.22088/jbums.27.1.53]

20.Zhou M, Wang K, Liu H, Ran R, Wang X, Yang Y, et al. Case report: Brucellosis with rare multiple pulmonary nodules in a depressed patient. Front Med (Lausanne). 2023;9:1111830.
21.Miguel A, Domínguez NH, Moreno LG. Brucellosis with multisystemic manifestations: Case report and literature review. J Med Sci Res. 2023;11(2):149-53.
22.Zaidi SMH, Iskander PA, Choudhry MS, Iskander A, Ahmed K, Nasar S, et al. A Case Report of Brucellosis-Associated Infective Endocarditis. Cureus. 2023;15(4):e37407.

[DOI: 10.22088/jbums.27.1.53]