Journal of
Babol University of Medical Sciences
مجله علمی دانشگاه علوم پزشکی بابل
e-ISSN: 2251-7170 p-ISSN: 1561-4107

An Evaluation of Changes in the Upper Lip Following Depressor Septi Nasi Muscle Resection in Rhinoplasty

S. H. Mousavi (DDS, MS)[1], A. Babaei Darzi (DDS, MS)[2], S. A. Seyedmajidi (PhD)[3], R. Foroughi (DDS, MS)[*3], M. Mansouri Zeyni (DDS, MS)[1]

1.Student Research Committee, Babol University of Medical Sciences, Babol, I.R.Iran.
2.Oral Health Research Center, Health Research Institute, Babol University of Medical Sciences, Babol, I.R.Iran.
3.Dental Materials Research Center, Health Research Institute, Babol University of Medical Sciences, Babol, I.R.Iran.

•Corresponding Author: R. Foroughi (DDS, MS)
Address: Department of Oral & Mxillofacial Dentistry, School of Dentistry, Babol University of Medical Sciences, Babol, I.R.Iran.
Tel: +98 (11) 322291408. **E-mail:** raminomfs99@yahoo.com

Article Type
Research Paper

ABSTRACT

Background and Objective: The ability to predict the effect of different rhinoplasty techniques on changes in facial features is important. The present study was conducted to predict possible changes in the upper lip following depressor septi nasi muscle resection in order to make appropriate choices in rhinoplasty.

Methods: In this cross-sectional study, 22 rhinoplasty candidates who underwent surgery in hospitals and private clinics in Babol in 2022 were examined regarding changes in the upper lip after depressor septi nasi muscle resection. The length of the upper lip (from the columella to the upper edge of the vermilion of the upper lip), the vermilion view (from the upper edge of the vermilion to the lower end of the upper lip), and the anterior teeth (the lower edge of the vermilion to the lower incisor edge of the maxillary central incisors), and the gingival view (from the lower edge of the vermilion of the upper lip to the gingival zenith of the maxillary central incisors) were examined and compared between the time intervals before surgery, 14 days, 1, and 3 months after surgery using repeated measurements.

Findings: The mean length of the upper lip was 17.82±3.05 mm before surgery, which significantly increased to 20.77±3.22 mm 3 months after surgery ($p<0.001$). The mean vermilion view also significantly increased from 6.50±2.12 mm before surgery to 7.44±2.30 mm 3 months after surgery ($p<0.001$). The mean anterior teeth projection 3 months after surgery was 2.14±1.13 mm, which was a significant decrease compared to 2.58±1.43 mm before surgery ($p<0.001$).

Conclusion: The results of the study showed that depressor septi nasi muscle resection increases the length of the upper lip and the view of vermilion, and reduces the view of the anterior teeth at rest and the gingiva when smiling. Therefore, a smile analysis is recommended for each individual before undergoing rhinoplasty.

Received: Jul 31st 2023
Revised: Nov 22nd 2023
Accepted: Dec 30th 2023

Keywords: *Rhinoplasty, Upper Lip, Depressor Septi Nasi Muscle, Muscle Resection, Anterior Teeth, Vermilion.*

Cite this article: Mousavi SH, Babaei Darzi A, Seyedmajidi SA, Foroughi R, Mansouri Zeyni M. An Evaluation of Changes in the Upper Lip Following Depressor Septi Nasi Muscle Resection in Rhinoplasty. *Journal of Babol University of Medical Sciences*. 2025; 27: e62.

[DOI: 10.22088/jbums.27.1.62]

Copyright © 2024 Babol University of Medical Sciences. Published by Babol University of Medical Sciences. This work is licensed under a Creative Commons Attribution-NonCommercial 4.0 International license (https://creativecommons.org/licenses/by-nc/4.0/). Noncommercial uses of the work are permitted, provided the original work is properly cited.

Journal of
Babol University of Medical Sciences
مجله علمی دانشگاه علوم پزشکی بابل
e-ISSN: 2251-7170 p-ISSN: 1561-4107

بررسی تغییرات لب فوقانی به دنبال برش عضله پایین برنده تیغه بینی در جراحی زیبایی بینی

سیدحسین موسوی (DDS, MS)[۱]، علیرضا بابایی درزی (DDS, MS)[۲]، سیدعلی سیدمجیدی (PhD)[۳]، رامین فروغی (DDS, MS)[۳*]، مجید منصوری زینی (DDS, MS)[۱]

۱. کمیته تحقیقات دانشجویی، دانشگاه علوم پزشکی بابل، بابل، ایران
۲. مرکز تحقیقات سلامت و بهداشت دهان، پژوهشکده سلامت، دانشگاه علوم پزشکی بابل، بابل، ایران
۳. مرکز تحقیقات مواد دندانی، پژوهشکده سلامت، دانشگاه علوم پزشکی بابل، بابل، ایران

نوع مقاله
مقاله پژوهشی

دریافت:
۱۴۰۲/۵/۹
اصلاح:
۱۴۰۲/۹/۱
پذیرش:
۱۴۰۲/۱۰/۹

چکیده

سابقه و هدف: توانایی پیش بینی تاثیر روش‌های مختلف جراحی بینی بر تغییرات ایجاد شده در اجزای صورت حائز اهمیت است. هدف از این مطالعه پیش بینی تغییرات احتمالی لب فوقانی به دنبال برش عضله پایین برنده تیغه بینی به منظور انتخاب مناسب در جراحی زیبایی بینی می‌باشد.

مواد و روش‌ها: در این مطالعه مقطعی، ۲۲ بیمار کاندید جراحی زیبایی بینی که در سال ۱۴۰۱ در بیمارستان‌ها و کلینیک‌های خصوصی شهر بابل تحت عمل قرار گرفتند، از نظر تغییرات لب فوقانی به دنبال برش عضله پایین برنده تیغه بینی بررسی شدند. اندازه طول لب بالا (از ناحیه کلوملا تا لبه فوقانی ورمیلیون لب بالا)، نمایش ورمیلیون (از لبه بالایی ورمیلیون تا انتهای تحتانی لب بالا) و دندان‌های قدامی (لبه تحتانی ورمیلیون تا لبه تحتانی ثنایایی دندان‌های ثنایای میانی فک فوقانی) و نمایش لثه (از لبه تحتانی ورمیلیون لب بالا تا gingival zenith دندان‌های ثنایای میانی فک فوقانی) بین فواصل زمانی قبل از جراحی، ۱۴ روز، ۱ و ۳ ماه پس از جراحی با اندازه‌گیری‌های مکرر بررسی و مقایسه شدند.

یافته‌ها: میانگین طول لب بالا قبل از جراحی ۳/۰۵±۱۷/۸۲ میلی‌متر که به طور معنی‌داری ۳ ماه بعد از جراحی به ۳/۲۲±۲۰/۷۷ میلی‌متر افزایش یافت ($p<0/001$). میانگین نمایش ورمیلیون نیز به طور معنی‌داری از ۲/۱۲±۶/۵۰ قبل از جراحی به ۲/۳۰±۷/۴۴ میلی‌متر ۳ ماه بعد از جراحی افزایش یافت ($p<0/001$). متوسط نمایش دندان‌های قدامی ۳ ماه پس از جراحی ۱/۱۳±۲/۱۴ بود که نسبت به قبل از جراحی۱/۴۳±۲/۵۸ میلی‌متر کاهش معنی‌داری داشت ($p<0/001$).

نتیجه‌گیری: نتایج مطالعه نشان داد که برش عضله پایین برنده تیغه بینی موجب افزایش طول لب بالا و نمایش ورمیلیون و کاهش نمایش دندان‌های قدامی در حالت استراحت و لثه‌ها در حالت لبخند می‌شود. بنابراین تحلیل لبخند برای هر فرد قبل از انجام جراحی زیبایی بینی توصیه می‌شود.

واژه‌های کلیدی: رینوپلاستی، لب فوقانی، عضله پایین برنده تیغه بینی، برش عضله، دندان‌های قدامی، ورمیلیون.

استناد: سیدحسین موسوی، علیرضا بابایی درزی، سیدعلی سیدمجیدی، رامین فروغی، مجید منصوری زینی. بررسی تغییرات لب فوقانی به دنبال برش عضله پایین برنده تیغه بینی در جراحی زیبایی بینی. مجله علمی دانشگاه علوم پزشکی بابل. ۱۴۰۴؛ ۲۷: e۶۲.

[DOI: 10.22088/jbums.27.1.62]

▣ این مقاله مستخرج از پایان نامه دکتر سیدحسین موسوی دانشجوی رشته تخصصی جراحی دهان، فک و صورت و طرح تحقیقاتی به شماره ۷۲۴۱۳۴۶۶۴ دانشگاه علوم پزشکی بابل می‌باشد.

* مسئول مقاله: دکتر رامین فروغی
آدرس: بابل، دانشگاه علوم پزشکی بابل، دانشکده دندانپزشکی، بخش جراحی دهان، فک و صورت. تلفن: ۰۱۱-۳۲۲۲۹۱۴۰۸ رایانامه: raminomfs99@yahoo.com

مقدمه

تمایل هر پزشک و آرزوی هر بیمار برای داشتن لبخندی جذاب، متخصصان را بر آن داشته تا ویژگی‌های پیچیده ساختارهای صورت و ارتباط آن‌ها با یکدیگر را بررسی کنند. لبخند زدن شامل تغییرات ارادی در عضلات صورت است که بیانگر عبارات اجتماعی شادی، احوالپرسی و لذت است. ملزومات یک لبخند زیبا شامل رابطه هماهنگ دندان‌ها با ساختارهای صورت مانند فریم لب و چارچوب لثه است. وجود متناسب ساختارهای خارجی صورت و همچنین نسبت مناسب دندان‌های طبیعی و بافت لثه جزء جدایی ناپذیر یک لبخند جذاب است (۱).

رینوپلاستی به تنهایی یا همراه با سپتوپلاستی یکی از تکنیک‌های مدیریتی اساسی در جراحی زیبایی صورت انسان است. با این حال، جراحان زیبایی اغلب بر تغییرات ظاهری بینی تمرکز می‌کنند و تاثیرات این روش را بر لب و لبخند بالایی بیمار نادیده می‌گیرند. مدیریت لبخند لثه‌ای شامل روش‌هایی مانند درمان ارتودنسی، تزریق سم بوتولینوم به ماهیچه‌های مربوطه و جراحی بر روی لب فوقانی است (۲). لبخند زدن و حالات چهره نقش مهمی در ارتباط افراد با محیط خود دارد. نمایش بیش از حد یا ناکافی دندان‌های ثنایای فک بالا هنگام لبخند زدن می‌تواند هارمونی صورت را مختل کند. دیده شدن لثه بیش از ۲ میلی‌متر در لبخند کامل به عنوان لبخند لثه‌ای تعریف می‌شود و ممکن است از نظر زیبایی ناخوشایند در نظر گرفته شود. موقعیت ایده آل لب بالایی، برآمدگی لثه‌ای به اندازه ۱ تا ۲ میلی‌متر در لبخند کامل برای خانم‌ها و کمتر برای آقایان در نظر گرفته می‌شود. درمان و تزریق سم بوتولینوم اغلب برای مدیریت لبخند لثه‌ای استفاده می‌شود. رینوپلاستی می‌تواند مشکلات مربوط به زیبایی بینی را حل کند و تعادل کلی صورت را در بیماران دارای لبخند لثه‌ای بهبود بخشد (۳).

عضله پایین برنده تیغه بینی یک عضله جفتی است که عمدتاً در داخل کلومالا واقع شده است که از فوت پلیت کرورال میانی و سپتوم کودال سرچشمه می‌گیرد و دارای الگوهای اتصال متغیری در ناحیه orbicularis oris و سپتوم بینی است. عضله در هنگام حالات چهره مانند صحبت کردن و لبخند زدن فعال است. هنگام لبخند زدن، واحد عملکردی فعال می‌شود و نتیجه آن چرخش نوک بینی به سمت پایین و قاعده بینی به سمت بالا و کوتاه شدن لب بالایی است (۲). در برخی از بیماران، عملکرد عضله پایین برنده تیغه بینی منجر به تغییری می‌شود که معمولاً به آن "تغییر شکل لبخند" می‌گویند که از ویژگی‌های آن می‌توان به چین عرضی در ناحیه میانی فیلتروم، کوتاه شدن لب بالا و پایین آمدن نوک بینی اشاره کرد. لزوماً همه اجزاء در همه موارد وجود ندارند. در عوض، طیفی از شدت وجود دارد. تغییر جزئی در شکل لبخند فقط شامل پایین آمدن نوک بینی است. تغییر شکل متوسط لبخند شامل حرکت نوک بینی و کوتاه شدن لب بالایی است. بدشکلی شدید شامل هر سه جزء است. طبقه بندی تغییر شکل لبخند ارتباط مستقیمی با میزان بیش فعالی عضله پایین برنده تیغه بینی دارد (۱). میزان دید دندان به طور قطعی با وضعیت عضله در حالت استراحت تعیین می‌شود، در حالی که در هنگام لبخند زدن با وضعیت پویای عضلانی لب‌ها مشخص می‌شود. بستگی به موقعیت لب‌های فک بالا و فک پایین دارد (۴).

در جراحی بینی، جراحان معمولاً بر روی شکل بینی تمرکز می‌کنند و در نتیجه ارزیابی هارمونی صورت و رضایت کلی بیمار را نادیده می‌گیرند. هماهنگی ساختاری و تعادل صورت بر اساس اسکلت صورت و پوشش مجاور بافت‌های نرم ارزیابی می‌شود. ترکیب کمپلکس دنتوفیشیال صفحات فرونتال و ساژیتال را با موقعیت‌های عضلانی ایستا و پویا در بر می‌گیرد (۵). هدف اصلی این مطالعه بررسی تغییرات لب فوقانی به دنبال برش عضله پایین برنده تیغه بینی در جراحی زیبایی بینی می‌باشد.

مواد و روش ها

این مطالعه مقطعی پس از تایید در کمیته اخلاق دانشگاه علوم پزشکی بابل با کد IR.MUBABOL.HRI.REC.1401.150، بر روی ۲۲ بیمار کاندید جراحی زیبایی بینی که در سال ۱۴۰۱ در بیمارستان‌ها و کلینیک‌های خصوصی شهر بابل تحت عمل قرار گرفتند، از نظر تغییرات لب فوقانی به دنبال برش عضله پایین برنده تیغه بینی انجام شد. در تمامی بیماران روش جراحی زیبایی بینی به صورت یکسان با روش جراحی بینی باز انجام شد و جهت دسترسی به عضله پایین برنده تیغه بینی پس از برش ترانس کلومالا و اسکلت بینی، تقسیم گنبدهای نوک بینی انجام شد و عضله از قسمت تحتانی تیغه جدا شد و عضله برداشته شد. تمام جراحی‌ها توسط یک جراح انجام شد. این مطالعه مبتنی بر استخراج اطلاعات و پارامترهای ثبت شده در پرونده بیماران است که شامل اندازه‌گیری و ثبت متغیرها در دوره‌های زمانی مختلف بوده است. پارامترها در بازه‌های قبل از جراحی، پایان ۱۴ روز و بعد از کشیدن بخیه و اسپلینت خارجی بینی در روز هفتم و کاهش ادم اولیه، پایان یک ماه و از بین رفتن ادم اولیه بافت و پایان ۳ ماهگی در زمان شکل نهایی بینی و تاثیر آن بر لب بالا ارزیابی شدند. همچنین پارامترهای مورد مطالعه شامل: طول لب بالا (از ناحیه کلومالا تا لبه بالایی ورمیلیون لب بالا) در حالت استراحت، اندازه نمایش ورمیلیون (از لبه بالایی ورمیلیون تا نوک پایین لب بالا) در حالت استراحت، اندازه نمایش دندان‌های قدامی در حالت استراحت (لبه پایین ورمیلیون تا لبه پایین دندان‌های ثنایای میانی فک بالا) و میزان نمایش لثه در لبخند (از لبه پایین ورمیلیون لب بالا تا zenith لثه دندان‌های ثنایای میانی فک بالا) بررسی شدند.

[DOI: 10.22088/jbums.27.1.62]

بیماران ۱۸ تا ۲۸ ساله‌ای که برای اولین بار در بیمارستان‌ها و کلینیک‌های خصوصی شهرستان بابل در سال ۱۴۰۱ تحت عمل رینوپلاستی اولیه (رینوپلاستی اولیه) قرار گرفتند وارد مطالعه شدند و بیماران با نقایص مادرزادی ناحیه لب و بینی مانند شکاف لب و کام، افراد با سابقه صدمات شدید در قسمت میانی صورت به ویژه ناحیه لب بالایی و بینی، افراد با انحراف و بدشکلی قابل توجه در ناحیه لب و بینی، قسمت میانی بینی و هرگونه مداخله زیبایی در ناحیه مورد بررسی مانند تزریق ژل و فیلر از مطالعه خارج گردیدند.

به دلیل ناتوانی بیماران در لبخند زدن، ۱۴ و ۳۰ روز پس از عمل، میزان نمایان شدن لثه هنگام لبخند ثبت نشد. اطلاعات مورد نیاز از طریق اندازه‌گیری توسط جراح فک و صورت با کولیس INSIZE (با دقت ۰/۱ میلی‌متر) و مشخصات دموگرافیک شامل سن و جنسیت از طریق مصاحبه وارد چک لیست شد. در نهایت داده‌ها با نرم افزار SPSS نسخه ۲۲ تجزیه و تحلیل شد. ارائه داده‌ها توسط شاخص‌های آمار توصیفی در قالب جداول و نمودار، برای مقایسه میانگین متغیرهای مورد مطالعه بین دوره‌های پیگیری و قبل از عمل با هر یک از دوره‌های پیگیری، در صورت رعایت شرایط پارامتریک، از اندازه‌گیری‌های مکرر و آزمون تی زوجی استفاده شد و $p<۰/۰۵$ معنی‌دار در نظر گرفته شد.

یافته ها

در این مطالعه مقطعی، ۲۲ بیمار کاندید جراحی زیبایی بینی که در سال ۱۴۰۱ در بیمارستان‌ها و کلینیک‌های خصوصی شهر بابل تحت عمل قرار گرفتند، از نظر تغییرات لب فوقانی به دنبال برش عضله پایین برنده تیغه بینی بررسی شدند. ۱۱ بیمار (۵۰٪) مرد و ۱۱ بیمار (۵۰٪) زن بودند. میانگین سنی مردان (۲/۴۱±۲۳/۷۳ سال) بیشتر از میانگین سنی زنان (۲/۸۴±۲۰/۰۹ سال) بود (p=۰/۰۰۴).

میانگین طول لب بالا قبل از جراحی ۳/۰۵±۱۷/۸۲ میلی‌متر بود که به طور معنی‌داری ۳ ماه بعد از جراحی به ۳/۲۲±۲۰/۷۷ میلی‌متر افزایش یافت (p<۰/۰۰۱). همچنین میانگین طول لب بالا ۱۴ روز و یک ماه پس از جراحی به ترتیب ۳/۱۲±۲۳/۲۳ و ۳/۰۴±۲۲/۰۹ میلی‌متر بود.

میانگین نمایش ورمیلیون نیز به طور معنی‌داری از ۲/۱۲±۶/۵۰ قبل از جراحی به ۲/۳۰±۷/۴۴ میلی‌متر ۳ ماه بعد از جراحی افزایش یافت (p<۰/۰۰۱) (جدول ۱).

جدول ۱. مقایسه میزان نمایش ورمیلیون بین زمان‌های فالوآپ

متغیر / زمان‌های فالوآپ	قبل از جراحی Mean±SD	۱۴ روز پس از جراحی Mean±SD	۱ ماه پس از جراحی Mean±SD	۳ ماه پس از جراحی Mean±SD	p-value*
نمایش ورمیلیون (میلی‌متر)	۶/۵۰±۲/۱۲	۷/۰۸±۲/۱۳	۷/۳۰±۲/۲۴	۷/۴۴±۲/۳۰	<۰/۰۰۱

*با استفاده از آزمون Repeated Measurements

متوسط نمایش دندان‌های قدامی در بازه‌های زمانی مورد مطالعه در جدول ۲ آورده شده است. میانگین میزان نمایش ثنایا ۳ ماه پس از جراحی (۱/۱۳±۲/۱۴ میلی‌متر) نسبت به قبل از جراحی (۱/۴۳±۲/۵۸ میلی‌متر) کاهش معنی‌داری داشت (p<۰/۰۰۱) (نمودار ۱). متوسط نمایش لثه نیز ۳ ماه بعد از جراحی (۰/۶۸±۱/۳۵ میلی‌متر) نسبت به قبل از جراحی (۰/۷۱±۱/۵۷ میلی‌متر) کاهش معنی‌داری نشان داد (p<۰/۰۰۱).

جدول ۲. مقایسه میزان نمایش ثنایا بین زمان‌های فالوآپ

متغیر / زمان‌های فالوآپ	قبل از جراحی Mean±SD	۱۴ روز پس از جراحی Mean±SD	۱ ماه پس از جراحی Mean±SD	۳ ماه پس از جراحی Mean±SD	p-value*
نمایش ثنایا (میلی‌متر)	۱/۴۳±۲/۵۸	۰/۸۵±۱/۶۸	۰/۸۱±۱/۶۸	۱/۱۳±۲/۱۴	<۰/۰۰۱

*با استفاده از آزمون Repeated Measurements

[DOI: 10.22088/jbums.27.1.62]

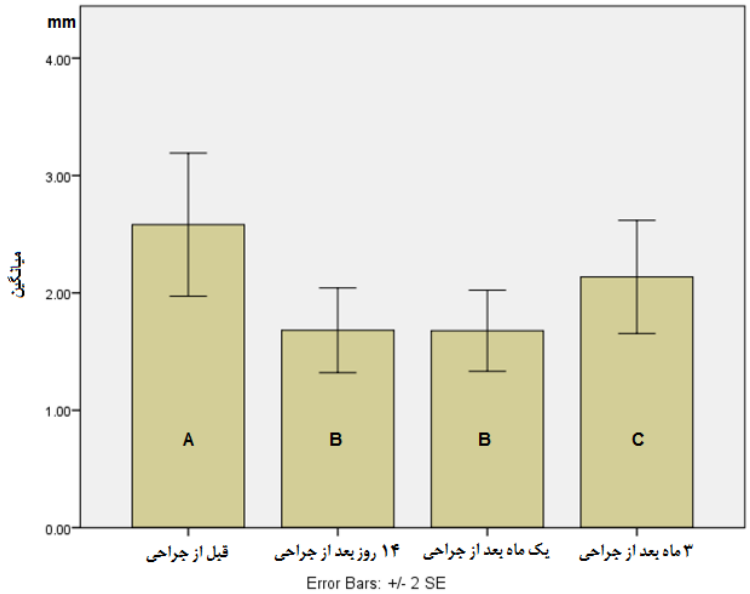

نمودار ۱. مقایسه میزان نمایش ثنایا بین زمان‌های پیگیری. *حروف متفاوت در نمودار نشان دهنده وجود اختلاف آماری معنی‌دار بین زمان‌های پیگیری می‌باشد.

بحث و نتیجه گیری

نتایج مطالعه ما نشان داد که طول لب بالایی و میزان نمایش ورمیلیون پس از برش عضله پایین برنده تیغه بینی افزایش یافته است. البته تا روز چهاردهم بعد از جراحی افزایش طول لب بالا با بیشترین میزان مشاهده شد اما از روز چهاردهم تا سومین ماه بعد از جراحی طول لب بالا کاهش پیدا کرد. ولی همچنان نسبت به قبل از جراحی، بیشتر بود. بررسی تاثیر برش عضله پایین برنده تیغه بینی بر لب بالا و لبخند محدود به مطالعات انگشت شماری است و مطالعه حاضر جزو اولین مطالعات انجام شده در داخل کشور محسوب می‌شود.

یافته‌های مطالعه حاضر نشان داد که میزان نمایش دندان‌های قدامی در حالت استراحت و نمایش لثه در حالت لبخند پس از جراحی کاهش می‌یابد. با توجه به مطالعات انجام شده در زمینه عملکرد عضله پایین برنده تیغه بینی، فعالیت این عضله مرتبط با کشیدن نوک بینی به پایین، افزایش میزان نمایش لثه در فک بالا و کوتاه شدن طول لب بالا ارتباط دارد (۶و۵) که با قطع این عضله افزایش طول لب و کاهش نمایش لثه یافته قابل انتظاری است.

اکثر مطالعات انجام شده در مورد تغییرات پارامترهای مربوط به بینی که بر لبخند تأثیر می‌گذارند، یافته‌های مشابهی را نشان دادند. مشابه مطالعه حاضر، Pi و همکارانش دریافتند که آزاد شدن عضله پایین برنده تیغه بینی می‌تواند طول لب بالایی را افزایش دهد و میزان نمایش دندان‌های قدامی فک بالا را کاهش دهد (۷). در مطالعه Cerrati و همکاران نیز بیان شد که وضعیت لب بالا و نمایش ورمیلیون از شاخص‌های مؤثر زیبایی صورت و لبخند است که در جراحی بینی تحت تأثیر قرار می‌گیرند (۸).

در مطالعه‌ای که توسط Tosan و همکاران انجام شد، این نتیجه به دست آمد که برش عضله پایین برنده تیغه بینی منجر به برجستگی ورمیلیون و افزایش طول لب بالا می‌شود (۲) که با یافته‌های مطالعه ما مطابقت دارد. وضعیت ایده آل لب بالایی در حدود ۱ تا ۲ میلی‌متر از نمایش لثه در لبخند عمیق می‌باشد که در مردان کمی کمتر از فاصله بیان شده، است. برش بیش از اندازه موجب لبخند لثه‌ای می‌شود در حالی که اصطلاح لب بلند به دلیل برش ناکافی در عضله پایین برنده تیغه بینی می‌باشد (۹).

از سوی دیگر، برخی از مطالعات نیز یافته‌های متفاوتی نسبت به مطالعه ما داشتند. در مطالعه Sinno و همکاران گزارش شد که برش یا جابه جایی عضله موجب بهبود نتایج زیبایی شناختی در رینوپلاستی مانند بالا رفتن نوک بینی، افزایش خط خنده و در مجموع افزایش زیبایی صورت می‌گردد (۱۰). Ahmad و همکاران همچنین بیان کردند که طول لب بالا در هر دو تکنیک برش و جابه جایی کاهش می‌یابد (۱۱).

[DOI: 10.22088/jbums.27.1.62]

Kalantar-Hormozi و همکارانش بیان کردند که ارتفاع لب بالا به دنبال برش یا جابه جایی عضله پایین برنده تیغه بینی کاهش می‌یابد (۱۲). Ho و همکاران به این نتیجه رسیدند که برداشتن عضله پایین برنده تیغه بینی اثر غیر قابل پیش بینی اما کمی بر طول لب بالایی در حالت استراحت دارد. به طوری که در برخی باعث کاهش و در برخی موجب افزایش طول لب بالایی می‌شود (۱۳). دلیل تفاوت در نتایج مطالعات می‌تواند متغیرهای بالینی مانند تکنیک جراحی یا انحرافات آناتومیک باشد.

نتایج مطالعه حاضر نشان می‌دهد که برش عضله پایین برنده تیغه بینی موجب افزایش طول لب بالا و نمایش ورمیلیون و کاهش نمایش دندان‌های قدامی در حالت استراحت و لثه‌ها در حالت لبخند می‌شود. با توجه به نتایج به دست آمده، پیشنهاد می‌شود قبل از انجام جراحی زیبایی بینی، برای هر فرد یک آنالیز لبخند انجام شود تا رویکرد مناسب در برخورد با عضله پایین برنده تیغه بینی مشخص شود.

تقدیر و تشکر

بدینوسیله از معاونت پژوهشی دانشکده دندانپزشکی بابل و معاونت تحقیقات و فناوری دانشگاه علوم پزشکی بابل، که ما را در انجام و ارتقای کیفیت این تحقیق یاری نمودند، قدردانی می‌گردد.

[DOI: 10.22088/jbums.27.1.62]

References

1.Kolte AP, Kolte RA, Samarth GK. Association of the nasolabial angle and lip length with the gingival and interdental smile line-A gender based evaluation. J Esthet Restor Dent. 2021;33(3):503-9.

2.Tosan F, Esmaeelinejad M, Ghorbani R. Effects of open rhinoplasty on upper lip position in profile and frontal views. Br J Oral Maxillofac Surg. 2021;59(2):174-8.

3.Sabri R. The eight components of a balanced smile. J Clin Orthod. 2005;39(3):155-67.

4.Arli C, Bilgic F, Kaya A, Arpag OF. Effects of Rhinoplasty on Smile Esthetic and Gingival Appearance. J Craniofac Surg. 2020;31(3):689-91.

5.Rohrich RJ, Huynh B, Muzaffar AR, Adams Jr WP, Robinson Jr JB. Importance of the depressor septi nasi muscle in rhinoplasty: anatomic study and clinical application. Plast Reconstr Surg. 2000;105(1):376-83.

6.Beiraghi-Toosi A, Rezaei E, Jabbari Nooghabi M, Izadpanah S. Effect of depressor septi nasi muscle activity on nasal lengthening with time. Aesthetic Plast Surg. 2013;37(5):984-8.

7.Pi H, Kurlander DE, Guyuron B. Effects of the Rhinoplasty Maneuvers on Upper Lip Position and Incisor Show. Aesthetic Plast Surg. 2017;41(1):135-9.

8.Cerrati EW, Dayan SH. Association of Increasing Nasal Tip Projection With Lip Position in Primary Rhinoplasty. JAMA Facial Plast Surg. 2017;19(4):323-6.

9.Brito ÍM, Avashia Y, Rohrich RJ. Evidence-based Nasal Analysis for Rhinoplasty: The 10-7-5 Method. Plast Reconstr Surg Glob Open. 2020;8(2):e2632.

10.Sinno S, Chang JB, Chaudhry A, Saadeh PB, Lee MR. The role of depressor septi nasi manipulation in rhinoplasty: a systematic review. Plast Reconstr Surg. 2014;134(4S-1):134-5.

11.Ahmad J, Rohrich RJ. Discussion: smile analysis in rhinoplasty: a randomized study for comparing resection and transposition of the depressor septi nasi muscle. Plast Reconstr Surg. 2014;133(2):269-71.

12.Kalantar-Hormozi A, Beiraghi-Toosi A. Smile analysis in rhinoplasty: a randomized study for comparing resection and transposition of the depressor septi nasi muscle. Plast Reconstr Surg. 2014;133(2):261-8.

13.Ho Y, Deeb R, Westreich R, Lawson W. Effect of depressor septi resection in rhinoplasty on upper lip length. JAMA Facial Plast Surg. 2014;16(4):272-6.

[DOI: 10.22088/jbums.27.1.62]