

## مقایسه دو روش صلیبی و حلقوی کپسولوتومی خلفی با لیزر Nd-YAG

رضا رضایی (MD)<sup>۱</sup>؛ امیر الماسی حشیانی (MSc)<sup>۲</sup>؛ محسن خرم بخت (MD)<sup>۲</sup>؛ احمد خسروی (PhD)<sup>۳</sup>

۱- گروه چشم پزشکی، دانشگاه علوم پزشکی اراک

۲- مرکز تحقیقات اپیدمیولوژی باروری، پژوهشکده زیست شناسی و علوم پزشکی تولید مثل جهاد دانشگاهی، پژوهشگاه رویان

۳- دانشکده پزشکی، دانشگاه علوم پزشکی اراک

۴- مرکز تحقیقات علوم رفتاری و اجتماعی در سلامت، دانشگاه علوم پزشکی شاهرود

دریافت: ۹۵/۳/۱۳، اصلاح: ۹۵/۵/۶، پذیرش: ۹۵/۷/۶

## خلاصه

**سابقه و هدف:** کپسولوتومی خلفی با استفاده از لیزر Nd-YAG روش استاندارد در درمان کدورت کپسول خلفی در بالغین می باشد اما در خصوص مزایا و معایب شیوه های مرسوم آن اطلاعاتی در دسترس نیست. هدف از این مطالعه مقایسه کپسولوتومی خلفی با لیزر Nd-YAG با دو روش صلیبی و حلقوی می باشد.

**مواد و روش ها:** در این مطالعه کارآزمایی بالینی تعداد ۱۰۰ چشم از بین بیماران مبتلا به کدورت کپسول خلفی به دنبال جراحی کاتاراکت به صورت تصادفی بلوکی به دو گروه تقسیم شدند. برای گروه اول کپسولوتومی بصورت صلیبی و برای گروه دوم کپسولوتومی حلقوی انجام شد. حدت بینایی، فشار داخل چشمی، جابجایی لنز، یووئیت، سوراخ شدگی ماکولا و جداسدگی شبکیه مورد بررسی قرار گرفت. همچنین میزان انزری مورد استفاده جهت پارگی کپسول نیز ثبت گردید. IRCT: ۲۰۱۲۰۷۰۳۷۴۶۶N۴

**یافته ها:** میزان انزری بکار رفته در کپسولوتومی به روش حلقوی ( $68 \pm 345/53$ ) به صورت معنی داری بیشتر از روش صلیبی ( $284 \pm 46/78$ ) بود ( $P=0/001$ ). نتایج نشان داد که میانگین میزان دید ( $P=0/859$ ) و فشار داخل چشمی ( $P=0/097$ ) بین دو گروه اختلاف معنی داری ندارد، در حالیکه این دو متغیر در طول زمان بطور معنی داری افزایش می یابند ( $P=0/001$ ). همچنین مشخص شد که از نظر درصد هاله در بین ۲ گروه اختلاف معنی داری وجود ندارد.

**نتیجه گیری:** با توجه به اینکه میزان بهبود حدت بینایی و فشار داخل چشمی در بین دو گروه مشابه بود اما میزان انزری بکار رفته در روش حلقوی بیشتر از روش صلیبی بود بنابراین استفاده از روش صلیبی در مقایسه با روش حلقوی توصیه می شود.

**واژه های کلیدی:** کپسولوتومی خلفی، روش صلیبی، روش حلقوی، میزان حدت بینایی.

## مقدمه

کدورت کپسول خلفی به شمار می رود (۹). اگر چه کپسولوتومی خلفی توسط لیزر Nd-YAG سبب بهبود عملکرد بینایی می گردد اما عوارضی مانند افزایش فشار داخل چشمی، آسیب به لنز داخل چشمی، جابجایی لنز، یووئیت ناشی از ادم ماکولای سیستی شکل، سوراخ شدن ماکولا و یا جداسدگی شبکیه ممکن است به دنبال آن رخ دهد (۱۱-۱۳). تکنیک های لیزری مختلفی جهت درمان بیماران با کدورت کپسول خلفی بیان گردیده است و هم اکنون دو روش کپسولوتومی خلفی با لیزر Nd-YAG شامل روش صلیبی و حلقوی مورد استفاده قرار می گیرد. در روش صلیبی درمان لیزری به صورت یک خط افقی خارج از محور که از مرکز گذشته و به دنبال آن یک خط در محور عمودی به شکل یک صلیب ایجاد می شود اما در روش حلقوی جهت کپسولوتومی، لیزر با الگوی مدور استفاده می گردد (۱۴). مطالعاتی در مورد عوارض این دو روش انجام شده است اما تاکنون مطالعه ای به مقایسه این دو روش نپرداخته است. لذا هدف از انجام این مطالعه مقایسه کپسولوتومی خلفی با لیزر Nd-YAG با دو روش صلیبی و حلقوی می باشد.

بهبود تکنیک های جراحی کاتاراکت، این عمل را به طور فزاینده ای بی خطر کرده است. با این حال کدورت کپسول خلفی هنوز شایع ترین عارضه جراحی کاتاراکت و جایگذاری لنزهای داخل چشمی می باشد (۱) و ممکن است این عارضه ۱۷ تا ۵۱٪ در یک دوره پنج ساله در بیماران به دنبال جراحی کاتاراکت رخ دهد (۲). مطالعات متعددی مکانیسم پیشرفت کدورت کپسول خلفی را بیان نموده اند (۳-۶) و آگاهی از پاتوژنز آن می تواند باعث بهبود روش های جراحی کاتاراکت و همچنین طراحی لنز های به کار رفته شود و این خود سبب کاهش کدورت کپسول خلفی نیز می گردد (۷، ۸). کدورت کپسول خلفی می تواند سبب کاهش چشم گیری در قدرت بینایی، اختلالات مرتبط با کنتراست، پراکنندگی نور و دو بینی تک چشمی گردد (۹). کپسولوتومی خلفی با استفاده از لیزر Nd-YAG، روش استاندارد در درمان کدورت کپسول خلفی در بالغین می باشد. بدین صورت که در این روش لیزر به وسیله ایجاد موج های فشاری، کپسول موجود در سمت قدام و پتیره را پاره کرده (۱۰) و این امکان را می دهد که بدون نیاز به باز کردن چشم، پاتولوژی ایجاد شده مرتفع گردد و بی خطرترین و موثرترین درمان

این مقاله حاصل پایان نامه دکتر محسن خرم بخت دانشجوی رشته پزشکی طرح تحقیقاتی به شماره ۸-۱۷۶ دانشگاه علوم پزشکی اراک می باشد.

\*مسئول مقاله: دکتر رضا رضایی

E-mail: dr.rezarezaei@arakmu.ac.ir

آدرس: اراک، دانشگاه علوم پزشکی اراک، دانشکده پزشکی، گروه چشم پزشکی. تلفن: ۳۳۱۲۷۲۹۷ - ۰۸۶

## مواد و روش‌ها

این مطالعه بصورت کارآزمایی بالینی شاهد دار سه سو کور با شماره ثبت کارآزمایی بالینی IRCT:۲۰۱۲۰۷۰۳۷۴۶۶N۴ بوده است. پس از کسب مجوز از کمیته اخلاق دانشگاه با کد ۸-۱۷۶ و کسب رضایتنامه کتبی از بیماران و رعایت نمودن بیانیه هلسینکی بر روی بیماران مراجعه کننده به کلینیک چشم امام رضا (ع) شهر اراک بود که به دنبال جراحی فیکو امولیفیکاسیون کاتاراکت دچار کدورت کپسول خلفی شده بودند، انجام شد. براساس میانگین بهترین میزان اصلاح شده حدت بینایی در دو گروه کپسولوتومی خلفی به روش صلیبی و حلقوی و خطای آلفای ۵٪ و خطای بتای ۲۰ درصد، تعداد ۵۰ نفر به عنوان حجم نمونه در هر گروه در نظر گرفته شد.

تخصیص افراد به دو گروه با روش تصادفی بلوکی (Balanced block randomization) انجام شد. برای این منظور از بلوک های چهار تایی استفاده شد. تخصیص افراد به دو گروه در این روش با کمک برنامه آنالین Sealed Envelope در اینترنت انجام شد (۱۵). به دلیل انجام تخصیص تصادفی، توزیع متغیر های مخدوش کننده بالقوه در بین دو گروه یکسان می شود و نقش مخدوش کنندگی آنها کنترل می شود.

افراد با انجام عمل جراحی به روش فیکو با تعبیه لنز داخل چشمی آکرلیک و سن بالای ۱۰ سال وارد مطالعه شدند و در صورت وجود شامل سابقه جراحی های دیگر داخل چشم غیر از کاتاراکت، سابقه گلوکوم، یووئیت، مشکلات شبکیه، کاتاراکت ناشی از تروما، بیماری های سیستمیک مانند دیابت، عدم حضور در پیگیری ها، لنز داخل چشمی غیر آکرلیک و وجود هر نوع عارضه حین و بعد از عمل جراحی از مطالعه خارج شدند.

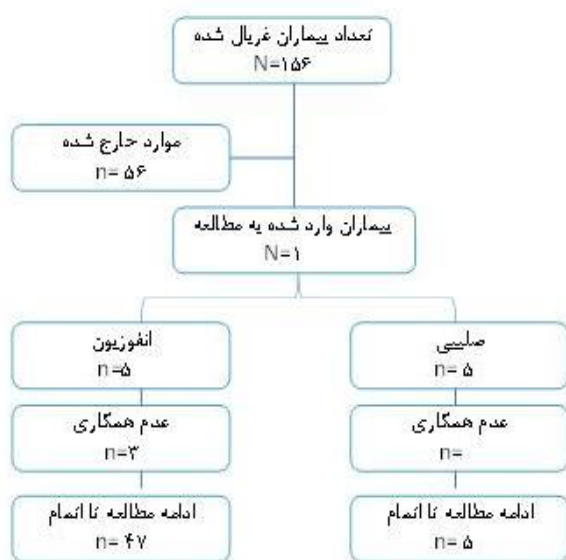
در ابتدا بیماران تحت معاینه کامل چشم پزشکی شامل بررسی حدت بینایی اسلن، اندازه گیری فشار داخل چشمی به روش تونومتری اپلاناسیون گلدمن و فوندوسکوپی قرار گرفتند و همچنین میزان کدورت کپسول خلفی آنها بر اساس طبقه بندی Sellman و Lindstrom تعیین گردید (گرید ۱: عدم وجود یا وجود PCO جزئی بدون کاهش رفلکس قرمز، بدون وجود نمای مرواریدی در لبه IOL؛ گرید ۲: وجود PCO خفیف با کاهش رفلکس قرمز و نمای مرواریدی Elschnig در لبه IOL؛ گرید ۳: فیبروز نسبی یا نمای مرواریدی Elschnig در لبه IOL بدون درگیری محور بینایی؛ گرید ۴: فیبروز شدید یا نمای مرواریدی Elschnig با درگیری محور بینایی و کاهش شدید رفلکس قرمز) (۱۶). سپس بیماران بصورت تصادفی بلوکی به دو گروه مساوی تقسیم شدند. در گروه اول کپسولوتومی خلفی با لیزر Nd-YAG به صورت صلیبی و در گروه دوم این عمل به روش حلقوی انجام پذیرفت. در کپسولوتومی خلفی میزان انرژی از  $mj$  ۰/۸ شروع شده و تا زمانی که کپسول خلفی ۳-۴ میلی متر پاره گردد، افزایش می یابد و میزان حدت بینایی، فشار داخل چشمی، جابجایی لنز، یووئیت، سوراخ شدگی ماکولا و جداولگی شبکیه به فواصل یک روز، یک هفته و یک ماه پس از کپسولوتومی مورد بررسی قرار گرفت. همچنین میزان انرژی مورد استفاده جهت پارگی کپسول نیز ثبت گردید. تمامی لیزرها توسط یک چشم پزشک جراح انجام و داده توسط فردی که نسبت به گروه بندی ها اطلاعی ندارد جمع آوری و ثبت شد.

**روش های آماری:** تجزیه و تحلیل اطلاعات با استفاده از آزمون های آماری شاپیرو ویلک (Shapiro-Wilk) برای سنجش نرمالیتی، کای اسکور (Chi-

(Square) تی تست (T-Test)، Generalized estimating equation (GEE)، و آنالیز واریانس با داده های متواتر (Repeated measure ANOVA) انجام شد. نرم افزار مورد استفاده Stata نسخه ۱۳ بوده و  $p < 0/05$  در نظر گرفته شد.

## یافته ها

در این مطالعه از ۱۵۶ بیمار مورد غربالگری قرار گرفته شده ۱۰۰ بیمار وارد دو گروه مطالعه (حلقوی-صلیبی) شدند. در گروه کپسولوتومی حلقوی ۳ نفر به دلیل عدم تمایل به ادامه مطالعه در معاینات دوره ای مراجعه نداشتند و از مطالعه حذف گردیدند (نمودار ۱). در ابتدای مطالعه تقریباً دو گروه مشابه بودند و هیچکدام از متغیرها اختلاف معنی دار نداشتند (جدول ۱). در این مطالعه میانگین انرژی استفاده شده در بین دو گروه متفاوت بود. بر این اساس میانگین انرژی استفاده شده در گروه حلقوی  $345 \pm 68/53$  بطوری معنی داری بیشتر از گروه صلیبی  $284/4 \pm 46/78$  بود ( $p = 0/001$ ). در هر دو گروه هیچ موردی از التهاب داخل چشمی، ادم ماکولا، جابجایی داخل چشمی و جداولگی شبکیه در زمان های مختلف بررسی، مشاهده نشد. میزان دید بین دو گروه اختلاف معنی داری نداشت. در حالیکه تغییرات میزان دید در طول زمان بطور معنی داری افزایش می یابد ( $p = 0/001$ ) اما اثر متقابل (Interaction) بین گروه و زمان معنی دار نمی باشد یعنی روند تغییرات میزان دید بین دو گروه مشابه می باشد (نمودار ۲). همچنین با استفاده از آزمون آنالیز واریانس با داده های متواتر مشخص شد که میانگین فشار داخل چشمی بین دو گروه اختلاف معنی داری ندارد. درحالیکه تغییرات میانگین فشار داخل چشمی در طول زمان بطور معنی داری افزایش یافت ( $p = 0/001$ ). اما اثر متقابل بین گروه و زمان معنی دار نمی باشد یعنی روند تغییرات فشار داخل چشمی بین دو گروه مشابه می باشد (نمودار ۳). از نظر درصد هاله در بین ۲ گروه، با استفاده از روش GEE مشخص شد که اختلاف معنی داری بین دو گروه وجود ندارد.



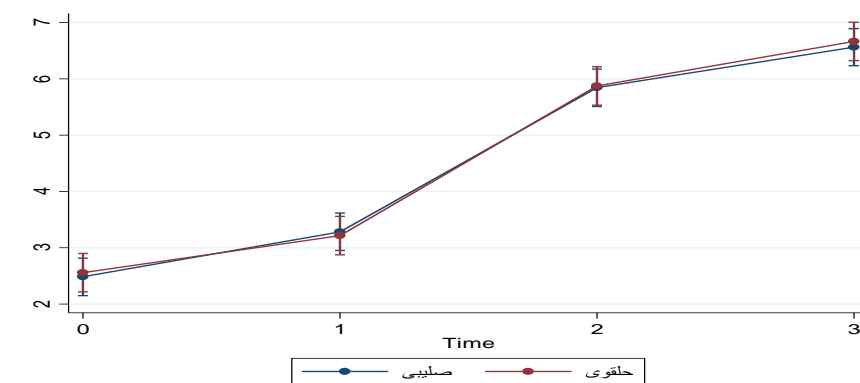
نمودار ۱. فلوچارت سیر بیمارگیری مطالعه

جدول ۱. مقایسه متغیرهای پایه در ابتدای مطالعه (Baseline Comparison) به تفکیک دو گروه تحت مطالعه

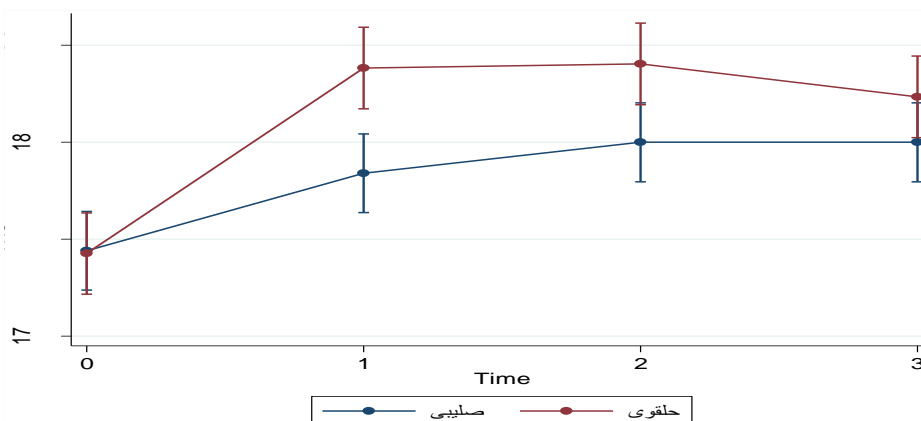
P-value	حلقوی (۴۷ چشم) Mean±SD	صلیبی (۵۰ چشم) Mean±SD	متغیر
۰/۵۳۰	۳۲(۶۸/۰۹) ۱۵(۳۱/۹۱)	۳۱(۶۲) ۱۹(۳۸)	جنسیت تعداد(درصد) زن مرد
۰/۸۸۰	۷(۱۴/۸۶) ۴۰(۸۵/۱۱)	۱۶(۸) ۴۲(۸۴)	Pitting تعداد(درصد) دارد ندارد
۰/۶۵۹	۶۷/۱۲±۲۳/۹۷	۱۴±۶۶/۴۳	سن
۰/۶۸۵	۵/۰±۹۳/۹۸	۵/۰±۸۵/۷۹	حجم کپسول
۰/۷۷۲	۳۲/۳۳±۶۱/۱۶	۳۰/۳۷±۸۰/۲۸	مدت زمان بین جراحی کاتاراکت و ابتلا به کدورت کپسول
۰/۸۲۶	۲/۱±۵۵/۵۸	۲/۱±۴۸/۶۹	میانگین دید
۰/۹۵۷	۱۷/۱±۴۲/۴۷	۱۷/۱±۴۴/۱۶	میانگین فشار داخل چشمی

جدول ۲. مقایسه میانگین میزان دید چشم و فشار داخل چشمی قبل از کپسولوتومی، یک روز، یک هفته و یک ماه

%CI-95			Mean±SD	گروه
حد بالا	حد پایین			
<b>دید چشم</b>				
۲/۸۱	۲/۱۴	۲/۱±۴۸/۶۹	قبل از کپسولوتومی	صلیبی
۳/۶۱	۲/۹۴	۱/۱±۲۸/۴۵	یک روز	
۶/۱۷	۵/۵۰	۵/۱±۸۴/۸۵	یک هفته	
۶/۸۹	۶/۲۲	۶/۰±۵۶/۷۰	یک ماه	حلقوی
۲/۸۹	۲/۲۱	۲/۱±۵۵/۵۸	قبل از کپسولوتومی	
۳/۵۵	۲/۸۷	۳/۱±۲۱/۴۵	یک روز	
۶/۲۱	۵/۵۳	۵/۱±۸۷/۱۹	یک هفته	حلقوی
۷/۰۰	۶/۳۱	۶/۰±۶۵/۸۴	یک ماه	
<b>فشار داخل چشمی</b>				
۱۷/۶۴	۱۷/۲۳	۱۷/۱±۴۴/۱۹	قبل از کپسولوتومی	صلیبی
۱۸/۰۴	۱۷/۶۳	۱۷/۰±۸۴/۹۹	یک روز	
۱۸/۲۰	۱۷/۷۹	۱۸/۱±۰۰/۰۱	یک هفته	
۱۸/۲۰	۱۷/۷۹	۱۸/۰±۰۰/۷۲	یک ماه	حلقوی
۱۷/۶۳	۱۷/۲۱	۱۷/۱±۴۲/۴۷	قبل از کپسولوتومی	
۱۸/۵۹	۱۸/۱۷	۱۸/۱±۳۸/۱۵	یک روز	
۱۸/۶۱	۱۸/۱۹	۱۸/۰±۴۰/۹۷	یک هفته	حلقوی
۱۸/۴۴	۱۸/۰۲	۱۸/۰±۲۳/۸۳	یک ماه	



نمودار ۲. مقایسه میانگین میزان دید چشم قبل از کپسولوتومی، یک روز، یک هفته و یک ماه پس از کپسولوتومی به تفکیک دو گروه درمانی



نمودار ۳. مقایسه میانگین فشار داخل چشمی قبل از کپسولوتومی، یک روز، یک هفته و یک ماه پس از کپسولوتومی به تفکیک دو گروه درمانی

### بحث و نتیجه گیری

در برخی مطالعات وجود ادم سیستوئید ماکولار را گزارش کرده اند و بسیاری از آنها هیچ گونه تغییرات معنی داری را در ضخامت ماکولا به دنبال لیزر یاگ نیافتند. مکانسیم احتمالی ادم ماکولا آزاد شدن عناصر التهابی نظیر پروستاگلاندین از اتاق قدامی می باشد که با عبور از زجاجیه به شبکیه رسیده و سبب نشست از عروق کاپیلاری اطراف لکه زرد و در نتیجه ادم و افزایش ضخامت ماکولا می شوند. Kara و همکاران تغییرات معنی داری را در ضخامت ماکولا در دو گروه مشاهده نکردند. به علاوه آنها دریافتند میزان بروز فلوتر در شیوه حلقوی به صورت معنی داری بیش از گروه صلیبی بوده است (۱۴).

Gomaa و همکاران در مطالعه ای نشان دادند که ۴۷٪ از جراحان از شیوه صلیبی ۲۷/۳٪ از شیوه حلقوی و ۲۳/۵٪ از هر دو شیوه و ۲/۳٪ از سایر شیوه ها استفاده می کنند (۱۸). که این می تواند نشان دهنده بهتر بودن روش صلیبی در مقایسه با سایر روش ها باشد.

یکی از محدودیت های مطالعه حاضر کم بودن حجم نمونه مورد بررسی در بین گروه ها می باشد که پیشنهاد می شود مطالعات مشابه با حجم نمونه بزرگتر به صورت چند مرکزی و پیگیری طولان تر انجام گردد تا امکان انجام مطالعات ثانویه و نتیجه گیری دقیق تر فراهم گردد. عدم امکان پیگیری طولانی مدت تر بیماران و مشاهده عوارض در مدت زمان طولانی تر به علت محدودیت های مالی و زمانی از جمله محدودیت های مطالعه حاضر می باشد. هیچ یک از دو شیوه کپسولوتومی با لیزر یاگ بر دیگری از نظر میزان بهبود حدت بینایی ارجح نیست اگر چه شیوه صلیبی به دلیل میزان انرژی کمتر مورد استفاده و همچنین تغییرات کمتر فشار داخل چشم نسبت به شیوه حلقوی مناسب تر است.

### تقدیر و تشکر

بدینوسیله از معاونت محترم تحقیقات و فناوری دانشگاه علوم پزشکی اراک به دلیل حمایت های مالی و همچنین بیماران شرکت کننده در این مطالعه تشکر و قدردانی می گردد.

نتایج این مطالعه نشان داد که بین دو شیوه حلقوی و صلیبی کپسولوتومی با لیزر یاگ بر دیگری از نظر میزان بهبود حدت بینایی اختلاف معنی داری وجود ندارد. همچنین میانگین فشار داخل چشم نیز در بین دو گروه مشابه بود. اما مقدار انرژی استفاده شده در روش صلیبی بطور معنی داری کمتر از روش حلقوی بود. در این مطالعه مشخص شد که حدت بینایی در هر دو شیوه صلیبی و حلقوی کپسولوتومی با لیزر یاگ طی یک ماه بهبود یافت و تفاوت آماری معنی داری بین دو شیوه کپسولوتومی حلقوی وجود ندارد. مطالعات بسیاری تأثیر لیزر کپسولوتومی یاگ را بر بهبود حدت بینایی و همچنین تغییرات فشار داخل چشمی نشان داده اند. کارا و همکاران اختلاف آماری معنی داری را بین دو گروه در بهبود حدت بینایی گزارش نکرده اند (۱۴). این یافته هم راستا با یافته های حاصل از مطالعه حاضر می باشد. در حالی که بر خلاف مطالعه ما، Mortazavi و همکاران در مطالعه خود دریافتند که کپسولوتومی حلقوی باعث بهبود عملکرد بینایی می شود اما حساسیت به کنتراست و منبع نورانی حدت بینایی با نوع لنز به کار رفته هیچ گونه ارتباطی ندارد (۱۷).

به علاوه معلوم گردید که افزایش فشار چشم که از عوارض لیزر کپسولوتومی می باشد در روز نخست و هفته اول پس از عمل در شیوه حلقوی بیش تر از گروه صلیبی می باشد که البته این تفاوت از نظر کلینیکی اهمیت بالینی ندارد و با توجه به اینکه میزان انرژی مورد استفاده در شیوه حلقوی نسبت به شیوه صلیبی به صورت معنی دار (همانند مطالعه Kara) بیشتر می باشد استفاده از روش صلیبی می تواند در الویت قرار گیرد. Kara و همکاران نیز تفاوت معنی داری را در فشار داخل چشم بین دو گروه مشاهده نکردند (۱۴). مکانسیم های افزایش IOP به دنبال Nd:YAG شامل تجمع دبری ها در شبکه ترابکولایی، بلوک پایپلاری و التهاب و تورم اجسام مژگانی یا ریشه عنیبه مرتبط با بسته شدن زاویه می باشند. وجود هاله در محدوده بینایی چشم ها در گروه صلیبی بیشتر از گروه حلقوی بود که این تفاوت تنها در روز نخست پس از عمل از نظر آماری معنی دار بوده است. از نظر سایر عوارض مانند pitting، ادم ماکولا، جدایی شبکیه، التهاب داخل چشم و جابجایی داخل چشم بین دو شیوه جراحی تفاوت معنی داری وجود ندارد.

## Comparison of Nd:YAG Laser Posterior Capsulotomy Techniques: Cruciate Versus Circular

R. Rezaei (MD)<sup>\*1</sup>, A. Almasi-Hashani (MSc)<sup>2</sup>, M. Khorrambakht (MD)<sup>3</sup>, A. Khosravi (PhD)<sup>4</sup>

1.Department of Ophthalmology, Arak University of Medical Sciences, Arak, I.R.Iran

2.Reproductive Epidemiology Research Center, Biology and Medical Sciences Institute of Jahad Daneshgahi, Royan Institute, Tehran, I.R.Iran

3.Faculty of Medicine, Arak University of Medical Sciences, Arak, I.R.Iran

4.Center for Health-Related Social and Behavioral Sciences Research, Shahroud University of Medical Sciences, Shahroud, I.R.Iran

---

J Babol Univ Med Sci; 18(12); Dec 2016; PP: 7-12

Received: Jun 2<sup>nd</sup> 2016, Revised: Jul 27<sup>th</sup> 2016, Accepted: Sep 27<sup>th</sup> 2016.

### ABSTRACT

**BACKGROUND AND OBJECTIVE:** Nd:YAG laser posterior capsulotomy is a standard method for treatment of posterior capsule opacification (PCO) in adults. However, there is not enough information available regarding the advantages and disadvantages of its conventional techniques. This study aims to compare cruciate and circular techniques of Nd: YAG laser posterior capsulotomy.

**METHODS:** In this clinical trial, 100 eyes of patients with posterior capsule opacification after cataract surgery were randomly divided into two groups. Cruciate capsulotomy was performed for the first group and circular capsulotomy was performed for the second group. Visual acuity, intraocular pressure, lens shifting, uveitis, macular hole and retinal detachment were examined. In addition, the energy used for rupturing the capsule was recorded. IRCT: 201207037466N4.

**FINDINGS:** The energy used in circular capsulotomy ( $345\pm 68.53$ ) was significantly more than the energy used in cruciate capsulotomy ( $284.4\pm 46.78$ ) ( $p=0.001$ ). Results showed that there is no significant difference between the two groups in terms of average visibility ( $p=0.859$ ) and intraocular pressure ( $p=0.097$ ). Nevertheless, these two variables increase significantly through time ( $p=0.001$ ). Moreover, there is no significant difference between the two groups in terms of percentage of halo.

**CONCLUSION:** Since improvement in visual acuity and intraocular pressure was similar in the two groups but the energy used in circular capsulotomy was more than cruciate capsulotomy, cruciate technique is the preferred method.

**KEY WORDS:** *Posterior capsulotomy, Cruciate technique, Circular technique, Visual acuity.*

---

#### Please cite this article as follows:

Rezaei R, Almasi-Hashani A, Khorrambakht M, Khosravi A. Comparison of Nd:YAG Laser Posterior Capsulotomy Techniques: Cruciate Versus Circular. J Babol Univ Med Sci. 2016;18(12):7-12.

---

\*Corresponding author: R. Rezaei (MD)

Address: Department of Ophthalmology, Faculty of Medicine, Arak University of Medical Sciences, Arak, I.R.Iran

Tel: +98 86 33127297

E-mail: dr.rezarezaei@arakmu.ac.ir

## References

- 1.Cai JP, Cheng JW, Wei RL, Ma XY, Jiang F, Zhu H, et al. Prophylactic use of timolol maleate to prevent intraocular pressure elevation after Nd-YAG laser posterior capsulotomy. *Int ophthalmol.* 2008;28(1):19-22.
- 2.Schaumberg DA, Dana MR, Christen WG, Glynn RJ. A systematic overview of the incidence of posterior capsule opacification. *Ophthalmol.* 1998;105(7):1213-21.
- 3.Apple DJ, Solomon KD, Tetz MR, Assia EI, Holland EY, Legler UF, et al. Posterior capsule opacification. *Surv Ophthalmol.* 1992;37(2):73-116.
- 4.Gwon A. Lens regeneration in mammals: a review. *Surv Ophthalmol.* 2006;51(1):51-62.
- 5.Findl O, Neumayer T, Hirnschall N, Buehl W. Natural course of Elschnig pearl formation and disappearance. *Invest Ophthalmol Vis Sci.* 2010;51(3):1547-53.
- 6.Neumayer T, Findl O, Buehl W, Sacu S, Menapace R, Georgopoulos M. Long-term changes in the morphology of posterior capsule opacification. *J Cataract Refract Surg.* 2005; 31(11):2120-8.
- 7.Thompson AM, Sachdev N, Wong T, Riley AF, Grupcheva CN, McGhee CN. The Auckland Cataract Study: 2 year postoperative assessment of aspects of clinical, visual, corneal topographic and satisfaction outcomes. *Br J Ophthalmol.* 2004; 88(8):1042-8.
- 8.Dholakia SA, Vasavada AR. Intraoperative performance and longterm outcome of phacoemulsification in age-related cataract. *Indian J Ophthalmol.* 2004;52(4):311-7.
- 9.Cinal A, Demirok A, Yasar T, Yazicioglu A, Yener HI, Kilic A. Nd:YAG laser posterior capsulotomy after pediatric and adult cataract surgery. *Ann Ophthalmol.* 2007;39(4):321-6.
- 10.Murrill CA, Stanfield DL, Van Brocklin MD. Capsulotomy. *Opto Clin: Offic Pub Pren Soc.* 1995;4(4):69-83.
- 11.MacEwen CJ, Dutton GN. Neodymium-YAG laser in the management of posterior capsular opacification--complications and current trends. *Trans Ophthalmol Soc UK.* 1986;105(3):337-44.
- 12.Javitt JC, Tielsch JM, Canner JK, Kolb MM, Sommer A, Steinberg EP. National outcomes of cataract extraction. Increased risk of retinal complications associated with Nd:YAG laser capsulotomy. The Cataract Patient Outcomes Research Team. *Ophthalmology.* 1992;99(10):1487-97.
- 13.Hu CY, Woung LC, Wang MC, Jian JH. Influence of laser posterior capsulotomy on anterior chamber depth, refraction, and intraocular pressure. *J Cataract Refrac Surg.* 2000;26(8):1183-9.
- 14.Kara N, Evcimen Y, Kirik F, Agachan A, Yigit FU. Comparison of two laser capsulotomy techniques: cruciate versus circular. *Sem Ophthalmol.* 2014;29(3):151-5.
- 15.Sealed Envelope Ltd. 2015. Create a blocked randomisation list. [Online] Available from: <https://www.sealedenvelope.com/simple-randomiser/v1/lists> [Accessed 2 Sep 2015].
- 16.Sellman TR, Lindstrom RL. Effect of a plano-convex posterior chamber lens on capsular opacification from Elschnig pearl formation. *J Cataract Refrac Surg.* 1988;14(1):68-72.
- 17.Mortazavi SA, Eslami F, Atarzadeh H, Nasrollahi K, Ghoreishi SM. Evaluation of visual function improvement after ND: YAG laser posterior capsulotomy in patient with posterior capsule opacification. *J Isfahan Med School.* 2008;26(88):62-9.[In Persian]
- 18.Gomaa A, Liu C. Nd: YAG laser capsulotomy: a survey of UK practice and recommendations. *Eur J Ophthalmol.* 2011;21(4):385.