مقاله تحقیقی

مجلهٔ دانشگاه علوم پزشکی بابل
دوره هفدهم، شماره ۱، دی ۱۳۹۳، صفحه ۷۶-۷۰

اثر حفاظتی عصاره دانه کرفس بر روی فیبروز ریوی ناشی از بلئومایسین در موش صحرایی

ایرج جوادی (PhD)[۱]، محمد رضا رشیدی نوش آبادی (Pharm D)[۲*]، مهدی گودرزی (MSc)[۲]، رحیمه رودباری (MSc)[۱]

۱-گروه فارماکولوژی و سم شناسی دانشگاه آزاد اسلامی واحد شهر رضا
۲-گروه فارماکولوژی و سم شناسی دانشکده داروسازی دانشگاه علوم پزشکی جندی شاپور اهواز

دریافت: ۹۳/۳/۵، اصلاح: ۹۳/۴/۴، پذیرش: ۹۳/۵/۱۵

خلاصه

سابقه و هدف: فیبروز ریوی یکی از رایجترین اثرات جانبی بلئومایسین که به‌عنوان یک عامل شیمی‌درمانی بکارمی‌رود، است. گونه‌های فعال اکسیژن می‌تواند نقش مهمی در توسعه فیبروز ریوی بازی نمایند. دانه کرفس حاوی فلاونوئیدهای متنوعی است که به‌عنوان آنتی اکسیدان مطرح می‌شوند. این مطالعه به منظور بررسی اثر عصاره هیدروالکلی دانه کرفس روی فیبروز ریوی القاء شده توسط بلئومایسین در موش صحرایی می‌پردازد.

مواد و روشها: این مطالعه تجربی بر روی ۲۰ موش صحرایی نژاد اسپراگ دالی در محدوده وزنی ۱۸۰- ۱۵۰ گرم انجام گرفت. حیوانات به صورت تصادفی به ۵ گروه۴ تایی تقسیم‌بندی شدند. گروه ۱و۲ به ترتیب تک دوز نرمال سالین و بلئومایسین (۷/۵ واحد بر کیلوگرم) به صورت داخل تراشه‌ای دریافت نمودند. گروه ۵-۳ دوزهای مختلف عصاره دانه کرفس (۱۰۰، ۲۰۰ و ۴۰۰ میلی‌گرم بر کیلوگرم) به صورت داخل صفاقی روزانه یک هفته قبل و دو هفته بعد از تجویز بلئومایسین دریافت نمودند. حیوانات پس از ۲۱روز کشته، خون و ریه‌های آنها برای اندازه‌گیری مالون‌دی‌آلدئید پلاسمایی، هیدروکسی‌پرولین ریه و آزمایش هیستوپاتولوژی جمع‌آوری شد.

یافته‌ها: نتایج نشان داد که میزان اندکس ریه، هیدروکسی‌پرولین و مالون‌دی‌آلدئید در گروه نرمال سالین به‌ترتیب ۲/۰۲±۷/۲۷ میلی‌گرم ریه بر گرم وزن بدن، ۰/۲۴±۱/۷۸ میلی‌گرم بر گرم بافت ریه و ۰/۱۷±۱/۴۸ میکرومول بر لیتر پلاسما بود در حالیکه در گروه دریافت کننده بلئومایسین به‌ترتیب ۰/۹۹±۱۰/۱، ۱/۵±۵/۷۵ و ۰/۲۳±۳/۲۷ بود. تیمار با عصاره به خصوص در گروه ۴ و ۵ بطور معنی داری این فاکتورها را نسبت به گروه بلئومایسین کاهش داد ($p<0/05$). نتایج بافت‌شناسی نشان داد که بلئومایسین توانسته منجر به بروز آسیب ریه و افزایش ضخامت آلوئولی شود.

نتیجه گیری: نتایج مطالعه نشان داد که عصاره هیدروالکلی دانه کرفس اثر حفاظتی روی فیبروز ریوی القاء شده توسط بلئومایسین دارد.

واژه های کلیدی: فیبروز ریوی، عصاره دانه کرفس، بلئومایسین، موش صحرایی.

مقدمه

فیبروز ریوی یک بیماری کشنده و مزمن ریوی است که شیوع آن با افزایش سن، سیگار کشیدن، عفونت های ویروسی، فاکتورهای ژنتیکی (جنس نر)، تماس محیطی با پاراکوات، تولوئن و اکسیژن و مصرف بعضی داروهای شیمیایی مانند آمیودارون و بلئومایسین افزایش می‌یابد(۴-۱). علت این بیماری ناشناخته است. فرضیه اصلی در مورد نحوه ایجاد این بیماری، التهاب مزمن ریوی و عدم التیام متوالی آن می‌باشد(۵و۴و۲). رادیکال‌های آزاد اکسیژن واسطه‌های اصلی پروسه‌های التهاب حاد ریوی می‌باشند. فیبروز ریوی به وسیله هیپرپلازی و آسیب سلول اپیتلیال آلوئولار، تجمع سلول‌های التهابی و ماکروفاژها، هیپرپلازی فیبروبلاست و سنتز و رسوب بیش از حد ماتریکس خارج سلولی (بخصوص کلاژن و فیبرونکتین) به همراه تشکیل زخم مشخص می‌شود (۵و۴و۱). بلئومایسین یک داروی آنتی‌بیوتیک ضد سرطان است که برای درمان سیتواستاتیک تعداد زیادی از تومورهای بدخیم به کار می‌رود (۴). اثر ژنوتوکسیک این دارو در بافت‌های نرمال اغلب بدخیمی‌های ثانویه ایجاد می‌کند. یکی از عوارض جانبی خطرناک و کشنده بلئومایسین فیبروز ریوی است، که وابسته به زمان و دوز می‌باشد. القا فیبروز ریوی برگشت‌ناپذیر بوده و مکانیسم آن ناشناخته است، اما تصور می‌شود که بلئومایسین تولید رادیکال‌های آزاد اکسیژن را از طریق واکنش فنتون افزایش می‌دهد که این امر ممکن است در آسیب DNA، پراکسیداسیون لیپیدها، تغییر در ساخت و نابودی پروستاگلندین‌ها، التهاب حاد ایکوزانوئیدها و افزایش سنتز کلاژن ریوی مؤثر باشد. آثار جانبی فیبروتیک بلئومایسین بسیار شایع می‌باشد، به طوری که از این دارو برای ایجاد مدل‌های حیوانی التهاب و فیبروز ریوی استفاده می‌شود (۶و۴). تاکنون هیچ درمان دارویی مؤثری برای فیبروز ریوی یافت نشده است (۵و۴و۲). یکی از رویکردهای درمانی در این بیماری استفاده از ترکیبات آنتی اکسیدان جهت حذف رادیکال های آزاد و پیشگیری از فرآیندهای التهابی است (۷). امروزه توجه زیادی به استفاده از داروهای گیاهی می‌شود. از عصاره دانه گیاه کرفس ترکیباتی استخراج شده که سیکلواکسیژناز را

▣ این مقاله حاصل پایان نامه رحیمه رودباری دانشجوی سم شناسی دانشگاه آزاد اسلامی واحد شهررضا می باشد.

* مسئول مقاله: دکتر محمد رضا رشیدی نوش آبادی
آدرس: اهواز، دانشگاه علوم پزشکی جندی شاپور اهواز، دانشکده داروسازی، گروه فارماکولوژی و سم شناسی. تلفن: ۰۶۱-۳۳۷۳۸۳۷۸
E-mail: abd.rashidi@yahoo.com

[DOR: 20.1001.1.15614107.1393.17.1.9.2]
[DOI: 10.22088/jbums.17.1.70]

مهار کرده و خواص آنتی اکسیدانی دارند (۸). گیاه کرفس با نام علمی Apium graveloens و نام انگلیسی Celery متعلق به خانواده چتریان می‌باشد (۹). عصاره دانه گیاه کرفس دارای خواص ضد درد و التهاب می‌باشد (۱۰). عصاره دانه گیاه حاوی روغن‌های فرار، فلاونوئیدها و رزین‌هاست که اثر ضد التهابی این ترکیبات اثبات شده است. فلاونوئیدها ترکیبات پلی فنول طبیعی موجود در گیاهان می‌باشند که دارای خواص ضد درد و التهاب می‌باشند. بررسی فیتوشیمی دانه‌های کرفس، حضور آپی‌ژنین را به عنوان جز اصلی آشکار کرده است (۱۱). این مطالعه با هدف بررسی اثر محافظتی عصاره هیدروالکلی دانه کرفس در فیبروز ریوی ناشی از بلئومایسین انجام گردید.

مواد و روشها

تهیه عصاره: جهت تهیه عصاره از روش خیساندن استفاده شد (۱۳و۱۲). دانه‌های کرفس پس از پاک سازی و خشک شدن در سایه، چرخ شدند و سپس به مدت ۳ روز در حلال اتانولی ۷۰٪ (۳۰ آب: ۷۰ اتانول) خیسانده شدند. پس از سه روز عصاره حاصل صاف شد، بر روی تفاله باقیمانده اتانول ۷۰٪ ریخته و به عصارهٔ اول اضافه شد. سپس عصاره بدست آمده از کاغذ صافی عبور داده شد و محلول صاف شده توسط دستگاه روتاری تغلیظ گردید و پس از قرار دادن در فور ۴۰-۳۰ درجه سانتی‌گراد، عصاره خشک بدست آمد(۱۵-۱۲).

مطالعه حیوانی: برای انجام این مطالعه تجربی، از ۲۰ موش صحرایی نر بالغ و سالم از نژاد Sprague-Dawley با دامنه وزنی ۱۵۰ تا ۱۸۰ گرم استفاده گردید. حیوانات از مرکز پرورش حیوانات آزمایشگاهی دانشگاه علوم پزشکی جندی شاپور اهواز خریداری شدند. حیوانات در قفس‌هایی از جنس پلی کربنات در دمای ۴±۲۴ درجه سانتی گراد در سیکل نوری ۱۲ ساعت روشنایی و ۱۲ ساعت تاریکی نگهداری شدند و توسط غذای فشرده مخصوص خریداری شده از شرکت خوراک دام حاشیه اصفهان و آب لوله‌کشی شهری تغذیه گردیدند. برای سازگاری بیشتر با محیط آزمایشگاه یک هفته پیش از شروع مطالعه حیوانات در شرایط مذکور قرار داده شدند. حیوانات در ۵ گروه ۴ تایی تقسیم شدند:

-گروه یک (نرمال سالین): دریافت محلول سرم فیزیولوژی به صورت داخل صفاقی برای مدت ۲۱ روز

-گروه دو (بلئومایسین): حامل دارو (نرمال سالین) را با حجم معادل برای مدت ۷ روز متوالی قبل و ۱۴ روز متوالی بعد از تجویز تک دوز بلئومایسین (۷/۵ IU/Kg) دریافت کردند.

-گروه سه، چهار و پنج: به ترتیب دوزهای mg/kg ۴۰۰،۲۰۰، ۱۰۰عصاره دانه کرفس را از طریق داخل صفاقی برای مدت ۷ روز متوالی قبل و ۱۴ روز متوالی پس از تجویز داخل تراشه‌ای تک دوز (۷/۵ IU/Kg) بلئومایسین بوسیله سرنگ انسولین دریافت نمودند (۱۷و۱۶و۱۲).

در پایان مطالعه، پس از اندازه‌گیری وزن حیوانات و خونگیری از آنها، حیوانات به وسیله اتر کشته شدند. سپس قفسه سینه حیوان شکافته و ریه‌ها با دقت خارج گردید و وزن ریه موش‌ها نیز اندازه‌گیری شد.

سنجش لیپید پراکسیداسیون (مالون دی آلدئید): جهت اندازه گیری لیپید پراکسیداسیون از روش Satoh با اندکی تغییرات استفاده شد (۱۸). بر این اساس به ۵۰۰ میکرولیتر از پلاسما ۱/۵ میلی لیتر اسید تری کلرواستیک ۱۰ درصد اضافه گردید و به مدت ۱۰ دقیقه در دور ۴۰۰۰ سانتریفوژ گردید. ۱/۵ میلی لیتر از مایع رویی برداشته شده و ۲ میلی لیتر تیو باربیتوریک اسید ۰/۶۷ درصد به آن اضافه گردید و بمدت ۳۰ دقیقه در بن ماری در حال جوش قرار داده شد، پس از سرد شدن به آن۲ میلی لیتر n- بوتانل اضافه گردید و سپس به خوبی مخلوط گشته و به مدت ۱۵ دقیقه با دور ۴۰۰۰ سانتریفوژ شد. محلول رویی (که صورتی رنگ است) جدا شده و در طول موج ۵۳۲ نانومتر توسط دستگاه اسپکتروفوتومتر جذب آن قرائت گردید. جهت رسم منحنی استاندارد مالون آلدئید، غلظت های مختلفی از۱,۱,۳,۳- تترا اتوکسی پروپان برحسب نانومول ساخته شد.

سنجش هیدروکسی پرولین: هموژنه ۱ درصد از بافت ریه راست در اسید هیدروکلریدریک ۶ نرمال تهیه گردید و اندازه گیری میزان هیدروکسی پرولین با روش رنگ‌سنجی توصیف شده توسط O'Brien و Edwards و استفاده از معرف ارلیش همراه با کلرامین T و استاندارد هیدروکسی پرولین انجام گرفت (۲۲-۱۹).

مطالعه هیستوپاتولوژی: پس از عمل خونگیری، قفسه سینه حیوان توسط قیچی جراحی شکافته و ریه چپ آن جهت مطالعات بافت شناسی جدا گردید و قسمتی از آن در محلول فرمالین ۱۰ ٪ قرار گرفت. نمونه‌های بافتی مطابق روش‌های معمول پردازش شده و پس از قالب‌گیری با پارافین، برش‌هایی با ضخامت ۴ تا ۶ میکرون از آن‌ها تهیه شد. اسلایدهای تهیه شده با روش هماتوکسیلین و ائوزین رنگ آمیزی و مورد بررسی قرار گرفتند. جهت ارزیابی هیستوپاتولوژی از هر گروه هشت لام تهیه شده (هر حیوان دو لام) و در هر لام پنج فیلد بررسی شد.

روش آنالیز آماری: برای مقایسه میانگین‌ها از آنالیز واریانس یک طرفه استفاده شد و برای بررسی و تعیین اختلاف میانگین‌ها و معنی دار بودن آنالیز واریانس از تست تکمیلی دانکن استفاده گردید و $p< ۰/۰۵$ معنی دار در نظر گرفته شد.

یافته ها

نتایج حاصل از مطالعه نشان داد که میزان مالون‌دی‌آلدئید در گروه نرمال سالین و در گروه دریافت کننده بلئومایسین به ترتیب ۱/۴۸±۰/۱۷ و ۳/۲۷±۰/۲۳ میکرومول بر لیتر پلاسما بود ($p<۰/۰۵$). میزان مالون‌دی‌آلدئید در گروه‌های دریافت کننده ۱۰۰ ، ۲۰۰ و ۴۰۰ میلی‌گرم بر کیلوگرم از عصاره دانه کرفس به ترتیب ۲/۹۶±۰/۱۲، ۲/۴۳±۰/۲۷ و ۱/۸۴±۰/۲۸ بود (نمودار ۱). میزان هیدروکسی پرولین بافت ریه در گروه نرمال سالین و در گروه دریافت کننده بلئومایسین به ترتیب ۱/۷۸±۰/۲۴ و ۵/۷۵±۱/۵ میلی‌گرم بر بافت ریه بود ($p<۰/۰۵$). میزان هیدروکسی پرولین بافت ریه در گروه‌های دریافت کننده ۱۰۰، ۲۰۰ و ۴۰۰ میلی‌گرم بر کیلوگرم از عصاره دانه کرفس به ترتیب ۵/۲۸±۰/۶۲، ۴/۸۶±۰/۱۵ و ۳/۵۳±۰/۹۵ بود (نمودار ۲).

میزان اندکس ریه در گروه نرمال سالین و در گروه دریافت کننده بلئومایسین به ترتیب ۷/۲۷±۲/۰۲ و ۱۰/۱±۰/۹۹ میلی‌گرم ریه بر گرم وزن بدن بود ($p<۰/۰۵$). میزان اندکس ریه در گروه‌های دریافت کننده ۱۰۰ ، ۲۰۰ و ۴۰۰ میلی‌گرم بر کیلوگرم از عصاره دانه کرفس به ترتیب۹/۸۶±۰/۴۶، ۸/۳۸±۰/۶۷ و ۷/۷۵±۰/۵۸ بود (نمودار ۳)

[DOR: 20.1001.1.15614107.1393.17.1.9.2]
[DOI: 10.22088/jbums.17.1.70]

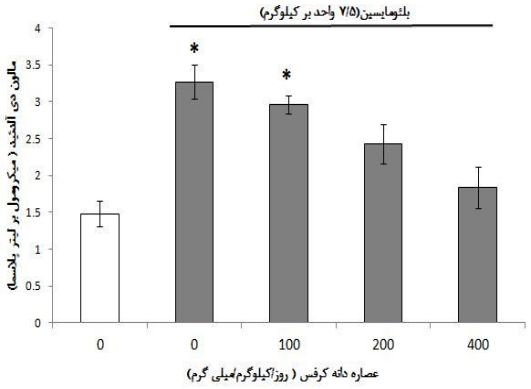

نمودار ۱. تاثیر عصاره هیدروالکلی دانه کرفس بر میزان مالون‌دی‌آلدئید در گروه‌های مورد مطالعه * اختلاف معنی دار با گروه سرم فیزیولوژی (p<۰/۰۵)

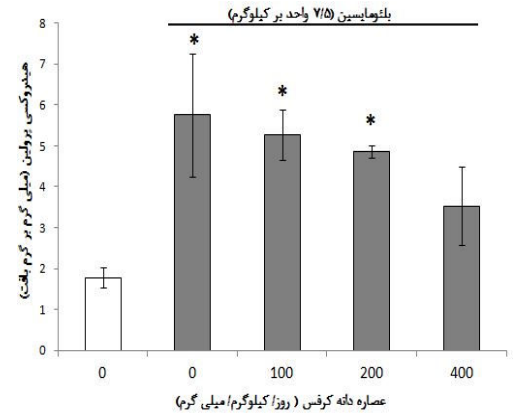

نمودار ۲. اثر عصاره دانه کرفس بر میزان هیدروکسی پرولین ریوی در گروه‌های مورد مطالعه * اختلاف معنی دار با گروه سرم فیزیولوژی (p<۰/۰۵)

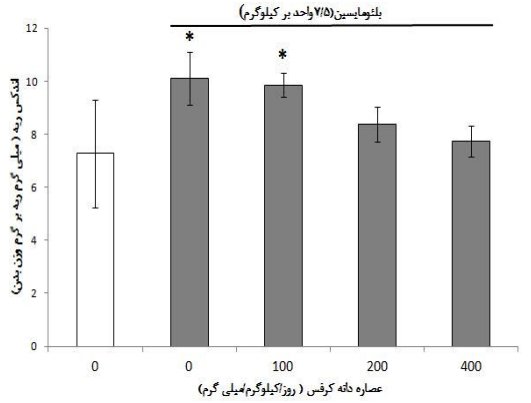

نمودار ۳. اثر عصاره دانه کرفس بر اندکس ریه در گروههای مورد مطالعه * اختلاف معنی دار با گروه سرم فیزیولوژی (p<۰/۰۵)

بررسی های هیستوپاتولوژیکی مطالعه حاضر نشان دهنده ساختار نرمال و بدون تغییرات پاتولوژیک ریه در گروه نرمال سالین بود (شکل A۱). در گروه بلئومایسین، فیبروز ریوی شدید همراه با نفوذ گسترده سلول‌های التهابی، تجمع کلاژن و تخریب دیواره کیسه‌های هوایی مشاهده شد (شکل B۱). در گروه ۳ نیز فیبروز ریوی و ضایعات التهابی مشاهده گردید، اما شدت ضایعات در مقایسه با گروه کنترل مثبت کمتر بود (شکل C۱). درگروه ۴ در مقایسه با دو گروه قبلی کاهش نسبی آسیب ریوی با مهار نفوذ سلول‌های التهابی و کاهش ضخامت دیواره بین آلوئولی مشاهده شد (شکل D۱). درگروه ۵ از میزان فیبروز و آسیب بافت ریه به شدت کاسته شده و ساختار ریه در این گروه شباهت زیادی به گروه شاهد داشت. در مقاطع این گروه کمترین میزان تکثیر سلول‌های دوکی و فیبروز مشاهده گردید (شکل E۱).

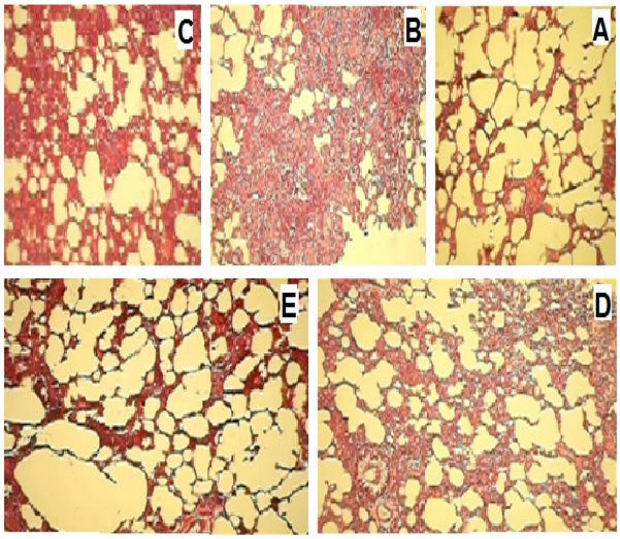

شکل ۱. تصاویر مقطع بافتی از ریه موش های صحرایی در گروه های مختلف مورد آزمایش به ترتیب از A تا E. نوع رنگ آمیزی هماتوکسیلین و ائوزین با بزرگنمایی ۴۰۰

بحث و نتیجه گیری

نتایج حاصل از مطالعه نشان داد که بیشترین میانگین مالون‌دی‌آلدئید پلاسمایی، هیدروکسی پرولین بافت ریه و اندکس ریه در گروه دریافت کننده بلئومایسین و کمترین مقدار آنها در گروه نرمال سالین بود. افزایش سطح مالون‌دی‌آلدئید پلاسما در موش‌های گروه کنترل مثبت به علت شکل‌گیری و پیشرفت واکنش های التهابی در ریه است. در هنگام بروز بیماری‌های التهابی ریه، بخشی از اکسیدان های تولید شده در ریه از غشا های سلولی عبور کرده و به جریان خون راه می‌یابند و در آنجا سبب اکسیداسیون چربی‌های غیراشباع می‌شوند. در مطالعه حاضر، ترکیبات موجود در عصاره دانه کرفس به طور مؤثری مواد اکسید کننده موجود در خون موش‌های بیمار را کاهش داد و سطح مالون‌دی‌آلدئید پلاسمایی در گروه‌های محافظتی ۱و۲و۳ نسبت به گروه کنترل مثبت به ترتیب ۹/۵ و ۲۵/۷ و۴۳/۷٪ کاهش یافت. به نظر می رسد فلاونوئیدهای موجود در عصاره دانه کرفس از قبیل آپی‌ژنین مسئول کاهش سطح مالون‌دی‌آلدئید در گروه‌های درمانی هستند. فلاونوئیدها می‌توانند گونه‌های واکنشی اکسیژن را جمع‌آوری کرده، یون‌های آهن را شلات کرده و پراکسیداسیون لیپیدها را مهار کنند (۱۱). فیبروز ریوی با تجمع سلول‌های التهابی در فضاهای آلوئولی، افزایش ضخامت دیواره آلوئولی و توسعه ضایعات فیبروتیک همراه است (۵و۴). نتایج این مطالعه نشان می‌دهد که عصاره هیدرو الکلی دانه کرفس ضخامت دیواره آلوئولی

[DOR: 20.1001.1.15614107.1393.17.1.9.2]
[DOI: 10.22088/jbums.17.1.70]

و پیشرفت فیبروز را در موش‌هایی که بلئومایسین دریافت کرده بودند، کاهش می‌دهد. فیبروز ریوی به‌دنبال نفوذ ماتریکس خارج سلولی، رسوب کلاژن و تکثیر سلول‌ها در بافت بینابینی حاصل می‌شود. درصد بالایی از این سلول‌ها شامل فیبروبلاست‌ها و میوفیبروبلاست‌ها می‌باشند که موجب افزایش ساخت کلاژن ریوی شده و در نتیجه منجر به ناتوانی و نقص ریوی می‌گردند (۲۳). در این مطالعه، مقدار کلاژن بافت ریه در گروه‌های محافظتی ۱و۲و۳ به ترتیب به میزان ۸/۲٪، ۱۵/۵٪ و ۳۸/۶٪ کمتر از گروه بلئومایسین بود و در بالاترین دوز سطح کلاژن نزدیک به گروه شاهد بوده و با هم اختلاف معنی‌دار نداشتند. با توجه به این یافته ها، به نظر می رسد که تجویز آنتی‌اکسیدان‌هایی نظیر این عصاره نمی‌تواند از فیبروز ریوی ناشی از بلئومایسین جلوگیری کند، اما می‌تواند تا حد زیادی از پیشرفت آن جلوگیری نماید و یا روند آن را به تعویق اندازد. در نتیجه عواملی به غیر از تشکیل رادیکال‌های آزاد و گونه های واکنشی اکسیژن نیز در شکل‌گیری واکنش‌های التهابی اولیه در این بیماری دخیل می‌باشند. آپی‌ژنین موجود در عصاره کرفس، TNF-α (Tumor Necrosis Factor-α) را که القا کننده سنتز واسطه های پیش التهابی پروستاگلندین E2، سیکلواکسیژناز ۲ و اینترلوکین ۸ می‌باشد، از طریق غیر فعال سازی گذرگاه سیگنال NF-Kβ (Nuclear Factor-kappa-β) تقلیل می‌دهد و در نتیجه سبب کاهش میزان کلاژن در بافت فیبروزی می‌گردد (۲۵و۲۴). به طور کلی با بررسی میزان هیدروکسی پرولین و کلاژن ریوی می‌توان نتیجه گرفت که درمان با عصاره هیدرو الکلی دانه کرفس در درمان فیبروز ریوی و احتمالاً پیشگیری از آن مؤثر است و اثر آن وابسته به دوز می‌باشد. در نهایت نتایج حاصل از تحقیق حاضر نشان داد که عصاره هیدروالکلی دانه کرفس به خصوص در دوز ۴۰۰ میلی‌گرم احتمالاً می‌تواند مهارکننده رسوب کلاژن، پراکسیداسیون لیپیدها و در نتیجه کاهش سطح مالون‌دی‌آلدئید پلاسمایی و در نهایت مهارکننده فیبروز ریوی باشد و ممکن است با تحقیقات بیشتر اثرات مثبت آن در بیماری‌هایی که پروسه التهاب در شروع و پیشرفت آن دخالت دارند، از جمله فیروز ریوی، مشخص‌تر شود.

تقدیر و تشکر

بدینوسیله از معاونت پژوهشی دانشگاه آزاد اسلامی واحد شهرضا به دلیل حمایت مالی جهت انجام این پژوهش و همچنین از خانم الهام عباسی هرمزی جهت همکاری در انجام تحقیق تشکر و قدردانی می‌گردد.

[DOR: 20.1001.1.15614107.1393.17.1.9.2]
[DOI: 10.22088/jbums.17.1.70]

Protective Effects of Celery (Apium graveloens) Seed Extract on Bleomycin-Induced Pulmonary Fibrosis in Rats

I. Javadi (PhD)[1], M.R. Rashidi Nooshabadi (Pharm D)[*2], M. Goudarzi (MSc)[2], R. Roudbari (MSc)[1]

1-Department of Pharmacology and Toxicology, Islamic Azad University, Shahreza Branch, Shahreza, I.R.Iran.
2-Department of Pharmacology and Toxicology, School of Pharmacy, Ahvaz Jundishapur University of Medical Sciences, Ahvaz, I.R.Iran.

J Babol Univ Med Sci; 17(1); Jan 2015; PP:70-6
Received: May 26th 2014, Revised: Jun 25th 2014, Accepted: Aug 6th 2014.

ABSTRACT

BACKGROUND AND OBJECTIVE: Pulmonary fibrosis is one of the most common side effects of bleomycin which is used as a chemotherapeutic agent. Reactive oxygen species play a key role in the development of pulmonary fibrosis. Celery seed contains a variety of flavonoids which are considered as asantioxidants. This study investigated the effects of celery seed hydroalcoholic extract on bleomycin-induced pulmonary fibrosis in rats.

METHODS: This empirical study was conducted on 20 Sprague-Dawley rats weighing from 180 to 150 g. The animals were divided randomly into 5 groups of 4 rats. Groups 1 and 2, respectively, received a single dose of saline or bleomycin (7.5 units per kg) endotracheally. Group 3-5 received different daily doses of celery seed extract (100, 200 and 400 mg/kg) intraperitoneally for one week before and two weeks after the bleomycin. The animals were killed after 21 days and their blood and lungs were collected and tested so as to measure the plasma malondialdehyde, lung hydroxyproline and histopathology test.

FINDINGS: The results showed that the index of lung, hydroxyproline and malondialdehyde in the saline normal group were respectively, 2.02±7.27 milligrams of lung per gram of body weight, 0.24±1.78 mg per gram of lung tissue and 0.17±1.48 micromol per liter of plasma. On the other hand, in the group receiving bleomycin, the figures were 0.99±10.1, 1.5±5.75 and 0.23±3.27, respectively. Treatment with extract, especially in groups 4 and 5, significantly reduced these factors compared to the bleomycin group ($p<0.05$). Furthermore, the results of histology revealed that bleomycin could lead to lung damage and the thickening of the alveolar.

CONCLUSION: The results showed that celery seed hydroalcoholic extract has a protective effect on bleomycin-induced pulmonary fibrosis.

KEY WORDS: *Pulmonary Fibrosis, Celery Seed Extract, Bleomycin, Rat.*

Please cite this article as follows:

Javadi I, Rashidi Nooshabadi MR, Goudarzi M, Roudbari R. Protective Effects of Celery (Apium graveloens) Seed Extract on Bleomycin-Induced Pulmonary Fibrosis in Rats. J Babol Univ Med Sci. 2015; 17(1):70-6.

*** Corresponding Author; M.R. Rashidi Nooshabadi (Pharm.D)**
Address: Department of Pharmacology and Toxicology, School of Pharmacy, Ahvaz Jundishapur University of Medical Sciences,Ahvaz, I.R.Iran.
Tel: +98 61 33738378
E-mail: abd.rashidi@yahoo.com

[DOR: 20.1001.1.15614107.1393.17.1.9.2]
[DOI: 10.22088/jbums.17.1.70]

References

1.Srivastava M, Steinwede K, Kiviranta R, Morko J, Hoymann H-G, Langer F, et al. Overexpression of cathepsin K in mice decreases collagen deposition and lung resistance in response to bleomycin-induced pulmonary fibrosis. Respir Res. 2008;9:54.

2.Tang L, Jiang T, Han X, Chen D. Effect of tranilast on bleomycin induced pulmonary fibrosis in a rat model. Afr J Pharm Pharmacol. 2011;5(10):1315-20.

3.Hocher B, Schwarz A, Fagan KA, Thone-Reineke C, El-Hag K, Kusserow H, et al. Pulmonary fibrosis and chronic lung inflammation in ET-1 transgenic mice. Am J Respir Cell Mol Biol. 2000;23(1):19-26.

4.Ertekin A, Değer Y, Mert H, Mert N, Yur F, Dede S, et al. Investigation of the effects of α-tocopherol on the levels of Fe, Cu, Zn, Mn, and carbonic anhydrase in rats with bleomycin-induced pulmonary fibrosis. Biol Trace Elem Res. 2007;116(3):289-300.

5.Kakugawa T, Mukae H, Hishikawa Y, Ishii H, Sakamoto N, Ishimatsu Y, et al. Localization of HSP47 mRNA in murine bleomycin-induced pulmonary fibrosis. Virchows Arch. 2010;456(3):309-15.

6.Agackiran Y, Gul H, Gunay E, Akyurek N, Memis L, Gunay S, et al. The efficiency of proanthocyanidin in an experimental pulmonary fibrosis model: comparison with taurine. Inflammation. 2012;35(4):1402-10.

7.Bahrami-Karkevandi M, Moshtaghian SJ, Madani SH, Mahzoni P, Adibi S, Kazemi S. The effects of hydroalcoholic extract of Artemisia aucheri on bleomycin induced pulmonary fibrosis in rats. J Shahrekord Univ Med Sci. 2011;12(4):33-40.

8.Kumazawa Y, Kawaguchi K, Takimoto H. Immunomodulating effects of flavonoids on acute and chronic inflammatory responses caused by tumor necrosis factor α. Curr Pharm Des. 2006;12(32):4271-9.

9.Charles DJ. Antioxidant properties of spices, herbs and other sources: Springer; 2013.p.213-9.

10.Balasubramanian S, Zhu L, Eckert RL. Apigenin inhibition of involucrin gene expression is associated with a specific reduction in phosphorylation of protein kinase Cδ Tyr311. J Biol Chem. 2006;281(47):36162-72.

11.Lee J-H, Zhou HY, Cho SY, Kim YS, Lee YS, Jeong CS. Anti-inflammatory mechanisms of apigenin: inhibition of cyclooxygenase-2 expression, adhesion of monocytes to human umbilical vein endothelial cells, and expression of cellular adhesion molecules. Arch Pharm Res. 2007;30(10):1318-27.

12.Zhu Y, Liu Y, Zhou W, Xiang R, Jiang L, Huang K, et al. A prostacyclin analogue, iloprost, protects from bleomycin-induced pulmonary fibrosis in mice. Respir Res. 2010;11:34.

13.Tacon LA, Freitas LA. Box-Behnken design to study the bergenin content and antioxidant activity of Endopleura uchi bark extracts obtained by dynamic maceration. Rev Bras Farmacogn. 2013;23(1):65-71.

14.Ferreres F, Grosso C, Gil-Izquierdo A, Valentão P, Andrade PB. Ellagic acid and derivatives from Cochlospermum angolensis Welw. Extracts: HPLC–DAD–ESI/MSn profiling, quantification and in vitro anti-depressant, anti-cholinesterase and anti-oxidant activities. Phytochem Anal. 2013;24(6):534-40.

15.Bai Y, Li C, Zhao J, Zheng P, Li Y, Pan Y, et al. A High Yield Method of Extracting Alkaloid from Aconitum coreanum by Pulsed Electric Field. Chromatographia. 2013;76(11-12):635-42.

16.Hemmati AA, Arzi A, Karamapur Sistani N, Mikaili P. The Hydroalcoholic extract of pomegranate seed has anti-inflammatory effects on formalin-induced inflammation of rat hind paw. Res J Biol Sci. 2010;5(8):561-4.

17.Hemmati A, Jalali MT, Rashidi I, Kalantar Hormozi T. Impact of aqueous extract of black mulberry (morus nigra) on liver and kidney funcion of diabetic mice. Jundishapur J Nat Pharm Prod. 2010;5(1):18-25.

18.Satoh K. Serum lipid peroxide in cerebrovascular disorders determined by a new colorimetric method. Clin Chim Acta. 1978;90(1):37-43.

19.Demling RH. Oxandrolone, an anabolic steroid, enhances the healing of a cutaneous wound in the rat. Wound Repair and Regen. 2000;8(2):97-102.

[DOR: 20.1001.1.15614107.1393.17.1.9.2]
[DOI: 10.22088/jbums.17.1.70]

20.Wigglesworth J, Desai R, Aber V. Quantitative aspects of perinatal lung growth. Early Hum Dev. 1987;15(4):203-12.
21.Dunphy M, Bhide M, Smith DJ. Determination of hydroxyproline in tissue collagen hydrolysate by derivatization and isocratic reversed-phase high-performance liquid chromatography. J Chromatogr. 1987;420(2):394-7.
22.De Langhe E, Vende Velde GV, Hostens J, Himmelreich U, Nemery B, Luyten FP, et al. Quantification of lung fibrosis and emphysema in mice using automated micro-computed tomography. PLoS One. 2012;7(8):e43123.
23.Weber AJ, Soong G, Bryan R, Saba S, Prince A. Activation of NF-kappaB in airway epithelial cells is dependent on CFTR trafficking and Cl−channel function. Am J Physiol Lung Cell Mol Physiol. 2001;281(1):L71-L8.
24.Jun JB, Na YI, Kim TH, Yoo DH. Dietary flavonoid apigenin inhibits endothelin-1-induced contraction of collagen gel. Rheumatol Int. 2010;30(12):1695-7.
25.Wang J, Liao Y, Fan J, Ye T, Sun X, Dong S. Apigenin inhibits the expression of IL-6, IL-8, and ICAM-1 in DEHP-stimulated human umbilical vein endothelial cells and in vivo. Inflammation. 2012;35(4):1466-76.

[DOR: 20.1001.1.15614107.1393.17.1.9.2]
[DOI: 10.22088/jbums.17.1.70]