

گزارش یک مورد شکستن و ترومبوز دیررس stent دارویی کرونر ۱۵ ماه بعد از گذاشتن

علی قائمیان (MD)^۱، مهرداد ساروی (MD)^{۲*}

۱- گروه قلب و عروق دانشگاه علوم پزشکی مازندران

۲- گروه قلب و عروق دانشگاه علوم پزشکی بابل

دریافت: ۸۸/۱/۲۴، اصلاح: ۸۸/۲/۲۳، پذیرش: ۸۸/۷/۸

خلاصه

سابقه و هدف: شکستن استنت (stent fracture) در عروق محیطی و کرونر گزارش شده است، اما ترومبوز دیررس بعد از ۱ سال در استنت های دارویی پدیده ای نادر می باشد که شایع ترین علت آن قطع مصرف clopidogrel است. با توجه به اینکه شکستن و ترومبوز استنت می تواند با حوادث مرگبار قلبی همراه باشد، شناخت آن اهمیت بسیاری دارد. در این گزارش یک مورد شکستن و ترومبوز دیررس استنت معرفی می گردد.

مواد و روشها: بیمار آقای ۵۹ ساله ای است که به علت تنگی شدید یکی از عروق کرونر، آنژیوگرافی و سپس آنژیوپلاستی شده و برای وی استنت گذاشته شد تا ۱۵ ماه بعد از عمل آنژیوپلاستی بیمار مشکلی نداشت، ناگهان با درد قلبی و وقوع سکته قلبی و سپس ایست قلبی ناشی از آن در بیمارستان بستری گردید و با دریافت شوک نجات یافت. بعد از سکنه جهت بررسی علت، مجدداً آنژیوگرافی انجام شد و مشخص گردید که علت سکته شکستن استنت همراه با ترومبوز آن بوده است.

نتیجه گیری: ترومبوز استنت های دارویی ممکن است به شکل دیررس اتفاق بیفتد و اگرچه اتفاق نادری محسوب می گردد، از علل آن شکستن استنت می باشد که تظاهرات بالینی آن معمولاً خطرناک و کشنده است.

واژه های کلیدی: ترومبوز استنت، انفارکتوس قلبی، شکستن استنت.

مقدمه

داخل استنت شود نیز اگرچه پدیده نادری است ولی در گزارشات مواردی از آن وجود دارد. ایجاد ترومبوز به دنبال شکستن استنت و تظاهر بالینی انفارکتوس قلبی که بعد از یک سال ایجاد شود از موارد نادرتر ترومبوز بسیار دیررس استنت می باشد. شیوع ترومبوز بسیار دیررس استنت بعد از ۱ سال حدود ۰/۴٪ می باشد (۴). به دلیل نادر بودن، شیوع ترومبوز بسیار دیررس بعثت شکستن استنت، مشخص نیست. با توجه به اهمیت شناختن انواع مختلف شکستن استنت و عوارض ناشی از آن در اینجا، یک مورد شکستن استنت که موجب ترومبوز بسیار دیررس (بعد از ۱۵ ماه) و ایجاد سکنه حاد قلبی گردید، گزارش می شود.

گزارش مورد

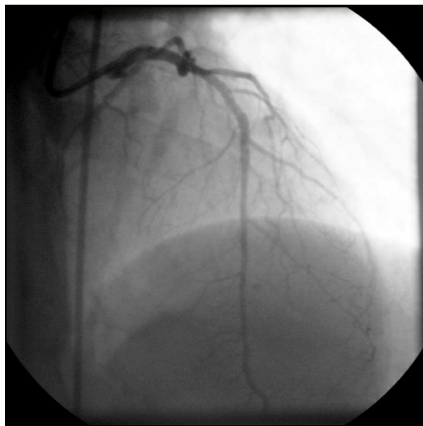
بیمار آقای ۵۹ ساله ای است که به علت درد قفسه سینه به هنگام فعالیت مراجعه نموده بود. بیمار سابقه بیماری قلبی، دیابت، ابتلا به فشار خون بالا و

اگرچه شکستن استنت پدیده نادری است، لیکن از عوامل ایجاد ترومبوز و تنگی مجدد داخل استنت (in stent restenosis)، بعد از گذاشتن استنت های دارویی drug eluting stent (DES) بشمار می رود (۱و۲). عوامل پیشگویی کننده احتمال ایجاد شکستن استنت شامل، ضایعاتی که مسیر ضایعه زاویه شدید داشته باشد (angulated), stent post dilation با فشار بالا، قرار دادن استنت ها روی هم (overlap) و استنت های با طول بیشتر می باشد (۳). ترومبوز استنت از نظر زمانی به سه دسته زودرس (تا ۳۰ روز)، دیررس (بین ۳۰ تا ۳۶۵ روز) و بسیار دیررس (بعد از ۳۶۵ روز) تقسیم می شود. شایع ترین علت ترومبوز داخل استنت قطع مصرف کلوییدوگرل می باشد (۲). از نظر قطعیت تشخیصی، سه گروه، ممکن، محتمل و قطعی وجود دارد. برای قطعیت تشخیص ترومبوز استنت به آنژیوگرافی نیاز است. شکستن استنت با انواع مختلف استنت دارویی در حد گزارش مورد می باشد و اینکه شکستن استنت موجب تنگی مجدد

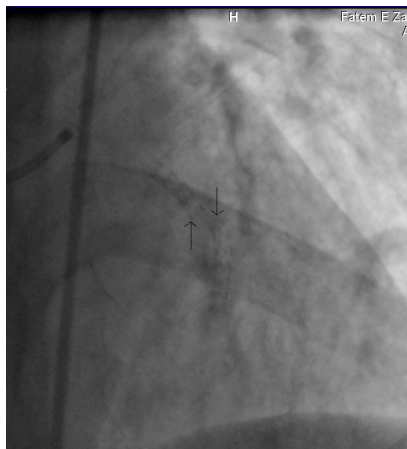
* مسئول مقاله:

آدرس: بابل، بیمارستان شهید بهشتی، بخش قلب، تلفن: ۰۱۱۱-۲۲۵۲۰۷۱-۴

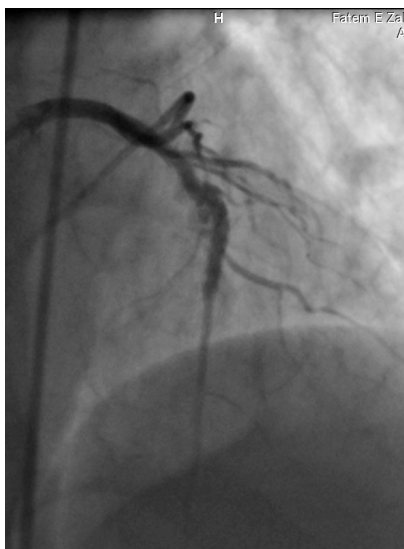
mail: mehrdadsaravi@gmail.com



شکل ۲. گذاشتن استنت در LAD



شکل ۳. شکستگی استنت



شکل ۴. تشکیل انوریسم در LAD

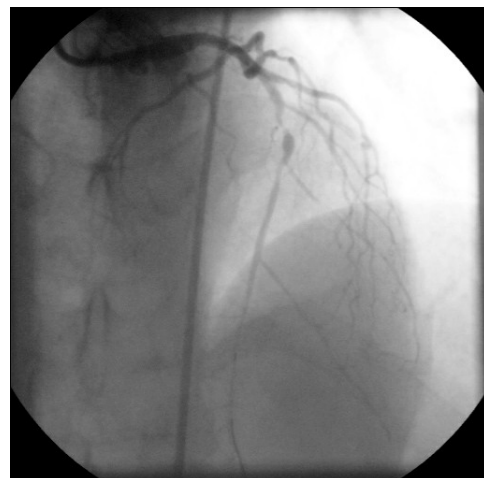
بحث و نتیجه گیری

در این گزارش بیماری که ۱۵ ماه بعد از گذاشتن DES، دچار انفارکتوس حاد قلبی گردید، معرفی شد که در طول این مدت مشکلی نداشت. آنژیوگرافی بیمار فوق شکستن استنت و تشکیل ترومبوز را نشان داد و مشخص نمود که علت

مصرف سیگار نداشت. ECG وی نرمال بود اما تست ورزش ST depression را در قسمتهای جلوی قلبی بعد از ۴ دقیقه نشان داد، در معاینه بالینی مشکلی نداشت. با توجه به تغییرات قابل توجه نوار قلب به هنگام تست ورزش و لزوم ارزیابی بیشتر، آنژیوگرافی انجام شد که تنگی طولانی و شدید در قسمت میانی (LAD) Left Anterior Descending مشاهده شد. دو رگ مهم دیگر کرونر مشکلی نداشتند. با در نظر گرفتن درد بیمار، تغییرات نوار قلب و یافته های آنژیوگرافی حاکی از تنگی قابل توجه در LAD. برای بیمار آنژیوپلاستی انجام شد و با توجه به طول زیاد تنگی، استنت مناسب از نوع DES انتخاب گردید و (شکل ۱) یک cypher stent (cordis 2.75×28) با فشار ۱۴ atm گذاشته شد (شکل ۲).

بعد از این کار بیمار علامتی نداشت و تحت درمان با آسپرین، کلومیโดگرل، متوپرولول و آتورواستاتین قرار گرفت. بعد از ۱۲ ماه، کلومییدوگرل بیمار قطع شد اما بقیه داروها ادامه یافت. ۱۵ ماه بعد بیمار دچار درد شدید و ناگهانی قفسه سینه شد که به بیمارستان مراجعه نمود. نوار قلب بیمار ST elevation در لیدهای جلوی قلبی را نشان داد. بیمار دچار ریتیم Ventricular fibrillation (VF) گردید و با دریافت شوک و اقدامات احیا، ریتیم وی سینوزال شد.

برای بیمار اکوکاردیوگرافی انجام شد که کسر تخلیه ای (ejection fraction) حدود ۴۵٪ داشت. جهت ارزیابی علت حادثه آنژیوگرافی انجام شد که شکستن استنت از نوع کامل، همراه با Malapposition of stent و تشکیل آنوریسم و ترومبوز در قسمت میانی LAD مشاهده شد (شکل ۳ و ۴). به دلیل Malapposition of stent و تشکیل آنوریسم و ترومبوز در داخل رگ امکان آنژیوپلاستی مجدد برای بیمار نبود، لذا کاندید عمل جراحی گردید. بعلت وقوع انفارکتوس قلبی و صدمه بخشی از عضله قلبی، شواهد به نفع وقوع ایسکمی بدنبال انفارکتوس قبل از عمل جراحی لازم بود. بنابراین جهت مشخص شدن زنده بودن (Viability) نسج انفارکتوس، اسکن تالیوم انجام شد. از آنجاییکه در اسکن تالیوم منطقه انفارکت اسکار گزارش گردید و در نتیجه عمل جراحی قلب، کمکی به بیمار نمی کرد، بیمار با درمان دارویی تحت نظر قرار گرفت و در حال حاضر مشکلی ندارد.

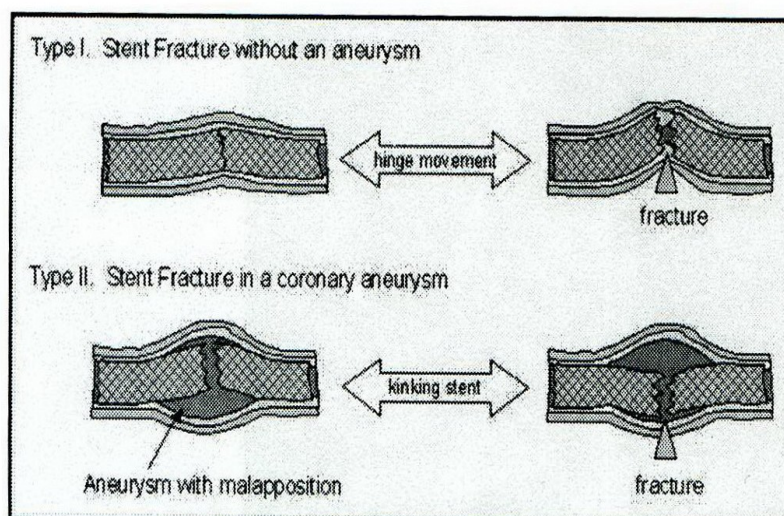


شکل ۱. تنگی در شریان LAD

پوشش neointimal بیشتر بوده و وقوع شکستن استنت بسیار نادرتر است (۹). از طرفی بر اساس مطالعات با Intravascular ultrasound (IVUS) ۲ الگو از شکستن استنت شرح داده شده است. در نوع I که شایعتر نیز می باشد آنوریسم کرونر ایجاد نشده، زودرس بوده و ممکن است ناقص یا کامل باشد و مرتبط با طول استنت می باشد. در تیپ II که نادرتر است، معمولاً شکستن کامل بوده و در آن آنوریسم تشکیل شده و همراه با Malapposition می باشد (شکل ۵).

در نتیجه اگرچه DES موجب تحول بسیار در درمان بیماریهای عروق کرونر گردید و امروزه در تمام نقاط دنیا بطور وسیعی استفاده می شود، لیکن دارای عوارضی، اگرچه نادر، می باشد که در صورت وقوع با حوادث خطرناک و مرگ بار همراه است که شناخت آنها ضرورت دارد.

ترومبوز و سکته، شکستن stent می باشد. شکستن استنت پدیده ای نادر است لیکن از علل مهم ترومبوز stent و انفارکتوس قلبی بعد از گذاشتن DES محسوب می شود (۵و۶). فاکتورهای بالینی مانند tortousity رگ فاکتور زمینه ساز شکستن استنت می باشد (۱). گذاشتن استنتهای دارای sirolimus یک ریسک فاکتور دیگر جهت شکستن استنت می باشد (۲). این بیمار نیز هر دو خصوصیت فوق را دارا بود. اگرچه شکستن استنت در سایر انواع استنت مانند استنتهای حاوی paclitaxel و یا Bare metal stent نیز رخ می دهد، فراوانی شکستن استنت در استنتهای دارای sirolimus بعلا ساختمان ویژه حرکات آن می باشد که از نوع closed cell است و در مقابل فشاری که بهنگام حرکات قلب بر آن وارد می آید مقاومت کمتری دارد (۷و۸). در حالیکه در bare metal stents و نیز استنتهای حاوی paclitaxel



شکل ۵. انواع مختلف شکستن استنت

A Case of Stent Fracture and Very Late Stent Thrombosis 15 Months after Drug-Eluting Stent Implantation

A. Ghaemian (MD)¹, M. Saravi (MD)^{2*}

1. Cardiology Department, Mazandaran University of Medical Sciences, Sari, Iran

2. Cardiology Department, Babol University of Medical Sciences, Babol, Iran

Received: May 18th 2009, Revised: Jul 15th 2009, Accepted: Sep 30th 2009.

ABSTRACT

BACKGROUND AND OBJECTIVE: Stent fracture (SF), in peripheral vessels and although in coronary arteries has been reported. Very late and after one year stent thrombosis in drug eluting stent (DES) is a rare phenomenon and its most frequent cause is discontinuation of clopidogrel. Considering SF and stent thrombosis occurring together could result in lethal cardiac events; its recognition has considerable importance. This report presents a case of stent fracture and very late stent thrombosis.

CASE: In this report a 59-year-old male patient was presented for whom coronary angiography and angioplasty were performed. We put a stent for him. While he was in good condition until 15 months after angioplasty, he was suddenly presented with chest pain and cardiac arrest and was admitted in the hospital. His life was saved with DC shock. Repeat coronary angiography was performed for him which showed SF accompanied by thrombosis as the cause of acute myocardial infarction.

CONCLUSION: Stent thrombosis may occur lately after DES and although it is rare, one of its causes is SF and the clinical presentation is usually dangerous and lethal.

KEY WORDS: *Stent thrombosis, Myocardial infarction, Stent fracture.*

*Corresponding Author;

Address: Cardiology Department, Shahid Beheshti Hospital, Babol, Iran

Tel: +98 111 2252071-4

E-mail: mehrdadsaravi@gmail.com

References

1. Lee MS, Jurewitz D, Aragon J, Forrester J, Makkar RR, Kar S. Stent fracture associated with drug-eluting stents: clinical characteristics and implantations. *Catheter Cardiovasc Interv* 2007; 69(3): 387-94.
2. Kim JS, Lee SY, Lee JM, et al. Significant association of coronary stent fracture with in-stent restenosis in sirolimus-eluting stents. *Coron Artery Dis* 2009; 20(1): 59-63.
3. Shaikh F, Maddikunta R, Djelmami-Hani M, Solis J, Allaqaband S, Bajwa T. Stent fracture, an incidental finding or a significant marker of clinical in-stent restenosis? *Catheter Cardiovasc Interv* 2008; 71(5): 614-8.
4. Mouri M, Hseieh WH, Massaro JM, Ho KK, D Agostino R, Cutlip DE. Stent thrombosis in randomized clinical trials of drug-eluting stents. *N Eng J Med* 2007; 356(10): 1020-9.
5. Alizadehranjbar K, Cheung PK, Hui W. A rare and late angiographic presentation of DES fracture. *J Invasive Cardiol* 2008; 20(12): E324-6.
6. Aoki J, Nakazawa G, Tanabe K, et al. Incidence and clinical impact of coronary stent fracture after sirolimus-eluting stent implantation. *Catheter Cardiovasc Interv* 2007; 69(3): 380-6.
7. Okumura M, Ozaki Y, Ishii J, et al. Restenosis and stent fracture following sirolimus-eluting stent (SES) implantation. *Circ J* 2007; 71(11): 1669-77.
8. Kim HS, Kim YH, Lee SW, et al. Incidence and predictors of drug-eluting stent fractures in long coronary disease. *Int J Cardiol* 2009; 133(3): 354-8.
9. Bilen E, Saatci Yasar A, Bilge M, Karakas F, Kirbas O, Ipek G. Acute coronary syndrome due to complete bare metal stent fracture in the right coronary artery. *Int J Cardiol* in press. doi:10.1016/j.ijcard.2008.11.010.

This document was created with Win2PDF available at <http://www.daneprairie.com>.
The unregistered version of Win2PDF is for evaluation or non-commercial use only.