

اثرات عسل گیاه کلپوره بر فرآیند التیام زخم سوختگی

محمد انصاری^۱، علی محمد علیزاده^{۲*}، ملیحه پاک نژاد^۳، محمود خانیکی^۴، سیدمهدی نعیمی^۵

۱- دانشیار گروه بیوشیمی دانشکده پزشکی دانشگاه علوم پزشکی تهران

۲- دکترای تخصصی فیزیولوژی و عضو مرکز تحقیقات کانسر دانشکده پزشکی دانشگاه علوم پزشکی تهران

۳- استادیار گروه بیوشیمی دانشکده پزشکی دانشگاه علوم پزشکی تهران

۴- استادیار گروه پاتولوژی دانشکده پزشکی دانشگاه علوم پزشکی تهران

۵- کارشناس ارشد بیوشیمی دانشکده پزشکی دانشگاه علوم پزشکی تهران

دریافت: ۸۷/۹/۵، اصلاح: ۸۷/۱۱/۳۰، پذیرش: ۸۸/۴/۲۴

خلاصه

سابقه و هدف: زخم‌های ناشی از سوختگی یکی از دیر بهبودترین زخم‌ها می‌باشند. درمان صحیح و مراقبت از زخم جهت افزایش سرعت بهبودی، همچنین جلوگیری از مزمن شدن و عفونت آن همواره مدنظر بوده است. لذا این مطالعه به منظور بررسی اثرات عسل گیاه کلپوره بر فرآیند التیام زخم سوختگی در موش صحرائی انجام شده است.

مواد و روشها: این مطالعه تجربی بر روی ۲۸ سر موش صحرائی به وزن تقریبی ۲۵۰-۲۰۰ گرم انجام شد. حیوانات به دو گروه کنترل و تیمار با عسل گیاه کلپوره تقسیم شدند. در هر گروه ۶ سر موش جهت ارزیابی سرعت التیام زخم و ۸ سر برای بررسی بافت شناسی قرار گرفتند. پس از ایجاد زخم‌های سوختگی به ابعاد ۱×۱ سانتیمتر مربع بوسیله فلز داغ بر پشت ۲۸ سر موش صحرائی، به هر دو گروه جهت جلوگیری از ایجاد عفونت ۵ میلی گرم بر کیلوگرم جنتامایسین تزریق شد و در گروه تیمار روزانه ۲ بار عسل گیاه کلپوره (یک گرم در روز) روی زخم تا التیام کامل زخمها استعمال شد سپس ارزیابی مساحت زخم و آزمایش تانسیمتری انجام و دو گروه مقایسه شدند.

یافته‌ها: درصد بهبودی زخم در روزهای دوازدهم و هیجدهم در گروه کنترل به ترتیب ۳۰/۲٪ و ۶۱/۴٪، اما در گروه تیمار به ترتیب ۳۹٪ و ۷۸٪ بود ($p < 0/05$) تنش (حداکثر نیروی وارد بر پوست که موجب پارگی آن می‌گردد) در گروه کنترل $5/3 \pm 0/64$ نیوتن و در گروه تیمار با عسل $6/6 \pm 0/65$ نیوتن بود که اختلاف معنی داری مشاهده نشد. کرنش (حداکثر طول کشیدگی بافت) در گروه کنترل $13/6 \pm 1/2$ میلی متر و در گروه تیمار با عسل $18 \pm 2/1$ میلی متر بود ($p < 0/05$). در بررسی کیفی هیستوپاتولوژی نمونه‌های بافتی درمان شده با عسل، فرآیند ترمیم زخم سرعتی بهتر، با آرایش منظم تر و تراکم آماسی کمتر از خود نشان داد.

نتیجه گیری: نتایج این مطالعه نشان داد که احتمالاً عسل گیاه کلپوره، باعث تسریع در روند التیام زخم سوختگی در موش صحرائی می‌گردد.

واژه‌های کلیدی: زخم سوختگی، کلپوره، عسل، موش صحرائی.

مقدمه

گیاه خاص، می‌تواند با روش‌هایی زنبورها را طوری تربیت کرد که فقط از یک گیاه خاص شهد جمع‌آوری کنند. در این روش با بکار بردن روش‌های خاص زنبورها عطر این گیاه را تشخیص داده و از میان چند گل که بطور همزمان گل داده اند، گل مورد نظر را شناخته و فقط از آن عسل جمع‌آوری می‌کنند. گیاه

زخم پوستی روندی است که با هماهنگی بافت‌ها، سلول‌ها و فاکتورهای مختلف التیام می‌یابد (۱). استفاده سنتی از عسل در بهبود زخم به طور وسیعی در طب کشورهای چون یونان، مصر و هندوستان رایج می‌باشد و در سالهای اخیر نیز عسل به عنوان یک عامل درمانی معرفی شده است (۲ و ۳). جهت تهیه عسل

□ هزینه انجام این پژوهش در قالب طرح تحقیقاتی شماره ۳۷۴۹ از اعتبارات دانشگاه علوم پزشکی تهران تأمین شده است.

* مسئول مقاله:

e-mail: aalizadeh@razi.tums.ac.ir

آدرس: تهران، دانشگاه علوم پزشکی تهران، دانشکده پزشکی، مرکز تحقیقات کانسر

طول یا سطح زخم روز X یا روز صفر

$$100 \times \frac{\text{طول یا سطح زخم در روز X} - \text{طول یا سطح زخم در روز صفر}}{\text{طول یا سطح زخم در روز صفر}}$$

طول یا سطح زخم در روز صفر

درصد اندازه زخم در روز X = ۱۰۰ - درصد بهبودی در روز X

در فاصله هر ۶ روز، دو سر حیوان بطور تصادفی از هر گروه کشته و نمونه

ناحیه ترمیم شده از نظر پاتولوژی (Cell degeneration, Giant cell)

Vessel formation, Necrosis, Collagen, Epidermis,

Infiltration, بررسی گردید. هر ۶ روز نمونه خون جهت سنجش TGF- β

(Transforming growth factor-beta) تهیه و پس از جدا کردن سرم

جهت آنالیز نگهداری و با کیت مربوطه (Quantikine[®]) به روش الیزا

سنجش گردید. جهت انجام آزمایش تانسیمتری بعد از ترمیم کامل زخم، حیوانات

توسط استنشاق گاز کلروفرم کشته، بلافاصله پوست ناحیه پشت حیوان به طور

کامل از ناحیه فاسیای عمقی بریده و جهت جلوگیری از خشک شدن، در نرمال

سالین قرار داده شد. سپس کشش آن توسط دستگاه تانسیمتری محاسبه گردید.

در این روش، باریکه ای از پوست به طول ۴ و عرض ۲ سانتی متر به گیره های

دستگاه متصل شد. توجه می شد که اثر زخم بهبود یافته در قسمت وسط و عمود

بر طول پوست قرار گیرد. شاخصهای تنش (حداکثر نیروی وارد بر پوست که سبب

پاره شدن آن می شود) و کرنش (طول کشیدگی بافت، هنگامی که حداکثر کشش

بر آن وارد می آید) توسط دستگاه تانسیمتری (مدل ZINK آلمان) محاسبه

گردید. سپس داده های مربوط به مساحت زخم در دوره بهبودی، قدرت کشش و

میزان TGF- β سرم بر اساس آزمون t مورد تجزیه و تحلیل قرار گرفت و نتایج

بررسی هیستوپاتولوژی بصورت کیفی ارائه گردید و $p < 0.05$ معنی دار در نظر

یافته ها

درصد بهبودی زخم در دو گروه در روز ششم، اختلاف معنی داری نداشت

اما در روزهای دوازدهم و هجدهم در گروه کنترل به ترتیب از ۳۰/۲٪ به ۶۱/۴٪

به و در گروه تیمار با عسل از ۳۹٪ به ۷۸٪ افزایش یافت (جدول ۱). میزان

TGF- β سرم در روزهای ششم، دوازدهم و هجدهم در گروه تیمار با عسل در

مقایسه با گروه کنترل مختصری افزایش نشان داد که از نظر آماری اختلاف

معنی داری نداشت (جدول ۲). تنش در گروه کنترل از $5/25 \pm 0/64$ نیوتن به

$6/59 \pm 0/65$ نیوتن در گروه عسل رسید که در مقایسه با گروه کنترل اختلاف

معنی داری را نشان نداد. کرنش در گروه کنترل $13/3 \pm 1/2$ میلی متر بود و در

گروه تیمار با عسل به $18 \pm 2/1$ میلی متر افزایش یافت که نشان دهنده اختلاف

معنی دار بین دو گروه می باشد ($p < 0.05$).

جدول ۱. میانگین درصد بهبودی زخم برحسب سانتیمتر مربع در

گروه کنترل با تیمار با عسل روی زخم سوختگی در روزهای مختلف (n=۶)

روز گروهها	صفر	ششم	دوازدهم	هجدهم	بیست چهارم
کنترل	۰	۱۰/۹±۱/۱	۳۰/۱۷±۱/۸	۶۱/۴±۳/۵	۹۶±۶/۲
عسل	۰	۱۱/۱±۱/۹	۳۹±۲/۸ ^a	۷۸±۵ ^a	۱۰۰
pvalue		۰/۱۴	۰/۰۲	۰/۰۲	

کلپوره (Teucrium polium) از تیره نعناع، گیاهی علفی و خوشه ای است، که جزء گیاهان خوشبو و معطر می باشد. زمان گل دادن آن به تناسب شرایط محیط زندگی بین خرداد و مرداد است و زنبور عسل به علت وجود نوش در گلپای آن به سمت گیاه جلب می شود (۴). در بررسیهای انجام شده بر روی گیاه کلپوره مشخص شده است که این گیاه حاوی مقادیری تانن، تریپنئیدها، ساپونین، استرول، فلاونوئید، گلیکوزید، آلفا و بتا پینن و لوکوتوسینین است (۵۶). Ghaderi و همکاران با بررسی عسل ناحیه ارومیه در شمال غربی ایران، نشان دادند که برخی از ترکیبات موجود در عسل نظیر روغنها، فلاونوئیدها، تریپنئیدها می توانند باعث تسریع در التیام زخم گردند (۷). مصرف دارویی گیاه کلپوره از زمانهای بسیار قدیم شناخته شده است. در سالهای اخیر نیز اثرات ضد دیابت، ضد چربی زیاد خون و ضد میکروبی قوی و ضد التهاب آن گزارش شده است (۸-۱۱) ولی در مورد اثرات آن بر فرایند التیام زخم مطالعه ای انجام نگردیده است. با توجه به اینکه زخمهای ناشی از سوختگی یکی از دیر بهبودترین زخمها می باشند و با توجه به شرایط بیمارانی سوختگی، یافتن مواد طبیعی تسریع کننده التیام زخم همراه با کمترین عوارض جانبی، می تواند تحولی در درمان زخمهای سوختگی باشد، لذا این مطالعه به منظور بررسی اثرات عسل گیاه کلپوره بر فرایند التیام زخم در موش صحرایی انجام شد.

مواد و روشها

در این مطالعه تجربی ۲۸ سر موش صحرایی نژاد (Sprague Dawley) به وزن تقریبی ۲۵۰-۲۰۰ گرم، به دو گروه کنترل و تیمار با عسل گیاه کلپوره تقسیم شدند. ۶ سر در هر گروه جهت ارزیابی سرعت التیام زخم و ۸ سر برای بررسی بافت شناسی، در نظر گرفته شدند. همه حیوانات در شرایط دمایی ۲۵-۲۲ درجه سانتی گراد، رطوبت ۵۰٪ و سیکل ۱۲ ساعته روشنایی- تاریکی، تغذیه معمولی و در قفسه های مجزا نگهداری شدند.

روش ایجاد زخم: بعد از بییهوشی حیوان با مخلوط کتامین (۵۰ ipmg/kg) و زایلازین (۵mg/kg ip) و زدودن موهای پشت حیوان، پوست آن ناحیه با پنبه و ساولن کاملا تمیز و ضد عفونی شد. سپس با قرار دادن سطح فلزی داغ به ابعاد ۱×۱ سانتیمتر مربع بر مهره پنجم توراسیک به مدت ۸ ثانیه، زخم سوختگی سطحی ایجاد گردید. جهت جلوگیری از رشد باکتریها، ۵ mg/kg جنتامایسین (تک دوز) تزریق گردید. در گروه تیمار با عسل ۱ گرم روزانه، روزی ۲ بار عسل گیاه کلپوره (تهیه شده از کندوهای روستای نامق از توابع کاشمر استان خراسان رضوی) بر روی زخمها استعمال شد به طوری که تمام سطح زخم و مقداری از کناره های آن توسط عسل پوشانده شود. آزمایشات روی ماده استعمال شونده، نشان داد که عاری از هر گونه عوامل میکروبی می باشد. بر روی زخمهای کنترل هیچ ماده ای استعمال نشد. کلیه زخمها بدون پانسمان و رو باز ماندند.

ارزیابی روند ترمیم زخم: پس از ایجاد زخم (روز صفر) تا بهبودی

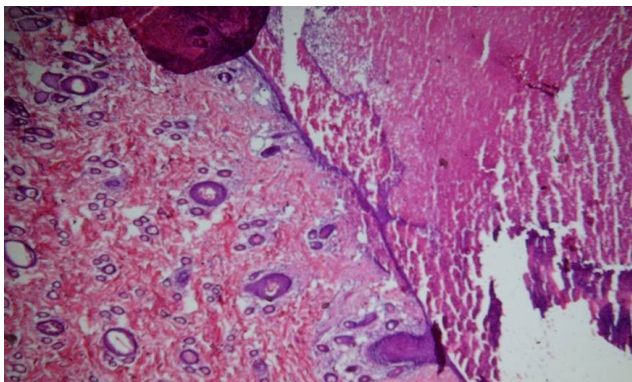
کامل زخم، هر ۶ روز یک بار پس از بییهوشی حیوانها با اثر، از زخم ها عکس برداری انجام می گرفت. شرایط عکس برداری در تمام مدت آزمایش یکسان بود.

مساحت زخم، با استفاده از عکس های تهیه شده و نرم افزار Video Image

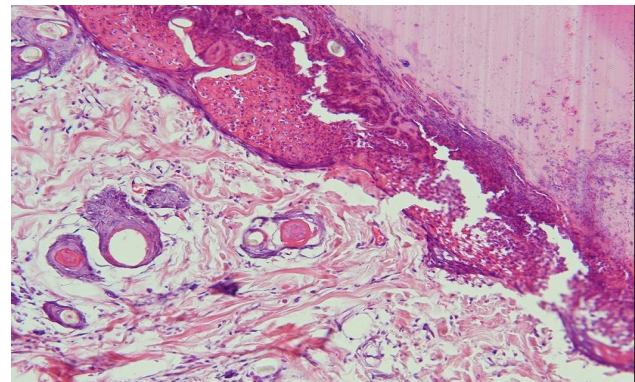
Analysis بطور دقیق محاسبه و سپس درصد بهبودی در روزهای مختلف

براساس فرمول زیر محاسبه گردید.

واکنش آماسی واضحتر بود. در گروه کنترل در روز دوازدهم نیز در مقایسه با گروه عسل، بافت گرانولاسیون (جوانه گوشتی) نامنظم تر، پرسلول تر و با آماس بیشتر وجود داشت. در روز هیجدهم مطالعه در گروه عسل، تراکم سلولی بافت فیبرو کمتر، آماس مختصر شده و بافت گرانولاسیون آن نسبت به گروه کنترل بالغ تر بنظر می رسید بطوری که منطقه اسکار در گروه کنترل کمی بزرگتر و مختصری شلوغتر شده ولی پیشروی اپیدرمال آن با گروه عسل همسانی داشت. سازمان یابی مجدد عناصر بافتی درم تفاوت چندانی با هم نداشت. در پایان روند ترمیم، تشکیل اپیدرم در هر دو تقریباً شده و ناحیه اسکار نیز بسیار کوچک شد و از دیدگاه آسیب شناسی بافتی، به لحاظ کیفی نمونه های بافتی درمان شده با عسل، کیفیت و سرعت ترمیم بهتر با آرایش منظم تر و تراکم آماسی کمتری از خود نشان دادند. بررسی نوع کلاژن غالب در ماتریکس بافتی، شدت رگ زایی جدید و مقایسه کمی تغییرات بافتی نیازمند استفاده از برخی مارکهای ایمونوهیستوشیمی می باشد (شکل ۱).



عسل روز دوازدهم



کنترل روز دوازدهم

شکل ۱. نمای میکروسکوپی زخم در روز دوازدهم در گروه زخمهای سوختگی کنترل و عسل گیاه کلپوره. استئاله های اپی تلیالی در گروه عسل طبیعی کاملتر از گروه کنترل از دو طرف خود را بهم رسانیده و نقص پوششی را برطرف ساخته اند، هرچند بقایای کراست فیبرینولکوسیت هر دوی آنها را از بیرون پشتیبانی می کند. در درم سطحی نیز شواهد مشخص تری از ظهور مجدد ضمام پوستی و سازماندهی نسج کلاژنی بالغ مشاهده می گردد. (رنگ آمیزی H&E، x250).

بحث و نتیجه گیری

فیرها به یکدیگر می باشد و مطالعات گذشته روی هگزوزها (فروکتوز، ساکاروز، گالاکتوز و گلوکز) در محیط کشت سلولی نشان داده که این ترکیبات با توجه به اثرات متابولیک مثبت باعث سنتز پروتئین، کلاژن، ماتریکس خارج سلولی و فاکتور رشد می شوند (۱۳ و ۱۴). احتمالاً عسل گیاه کلپوره با توجه به دارا بودن هگزوزها و ترکیبات مختلف از طریق افزایش سلولهای فیبروبلاست، افزایش بیوسنتز اسیدهای نوکلئیک و پروتئین سازی می توانند سنتز کلاژن را افزایش دهند. علاوه بر این احتمالاً عسل طبیعی می تواند بر بلوغ و جهت گیری صحیح رشته های کلاژن تأثیر مثبت بگذارد و به این ترتیب قدرت کشش پذیری پوست را افزایش دهد. سطح سرمی TGF- β در گروه عسل طبیعی نسبت به گروه کنترل مختصری بالاتر بود، هر چند اختلاف معنی داری نبود. مطالعات نشان دادند که یکی از مسیرهای سیگنالینگ در التیام زخمها، تولید TGF- β و افزایش آن در سرم و بافتهای دچار جراحت می باشد و عوامل مختلفی باعث افزایش این فاکتور رشد می گردند (۱۵ و ۱۶). Khimji و همکاران نیز نشان دادند که TGF- β نقش مهمی در مسیر سیگنالینگ در پاسخ به جراحت در سلولهای

نتایج این مطالعه بیانگر درصد بهبودی زخم برحسب تغییرات مساحت آن در روزهای مختلف نسبت به روز صفر می باشد. بطوریکه درصد بهبودی زخم در روزهای دوازدهم و هیجدهم اختلاف معنی داری را نشان دادند. Mehrabani و همکاران طی مطالعه ای اثرات التیامی عصاره گیاه کلپوره را بر زخم پیتیک در موش صحرائی نشان دادند. بگونه ای که تجویز خوراکی عصاره گیاه کلپوره اولسر معده ناشی از ایندومتاسین را کاهش داد (۱۲) که احتمالاً در نتیجه فعالیت آنتی اکسیدانی، افزایش ترشح موسین، سنتز پروستاگلاندین و بیان گیرنده فاکتور رشد اپیدرمال ناشی از مصرف عصاره گیاه کلپوره می باشد و با نتایج این مطالعه نیز همخوانی دارد.

نتایج آزمایش تانسیومتری، قدرت کشش بافت نمونه های درمان با عسل و گروه کنترل، اختلاف معنی داری نسبت به هم داشتند. البته این نتایج در خصوص کشش بافت التیام یافته قابل ملاحظه بود اما در خصوص تغییرات تنش بافتهای اختلاف معنی داری با گروه کنترل نشان نداد. ثابت شده است که قدرت کشش پذیری پوست بیشتر مربوط به مقدار فیبرهای کلاژن و نحوه اتصال این

نشان داد که عسل گیاه کلپوره موجب تسریع فرایند التیام زخم سوختگی و افزایش استحکام زخم می شود.

تقدیر و تشکر

بدینوسیله از معاونت تحقیقات و فناوری دانشگاه علوم پزشکی و خدمات بهداشتی درمانی تهران جهت حمایت مالی و همچنین از زحمات همکاران جهاد کشاورزی که در طی انجام پروژه همکاری داشتند، قدردانی می گردد.

کبدی موش صحرایی بازی می کند (۱۷). همچنین Ansorge و همکاران نشان دادند که بره موم عسل (موم سیاه) که خاصیت ضد التهابی و التیام دهنده دارد باعث افزایش TGF-b از سلولهای T می گردد و از این طریق می تواند باعث افزایش سرعت التیام زخم گردد (۱۸) که موارد فوق نتایج مطالعه حاضر را تا حدودی تایید می کند. البته در تعدادی از مطالعات نیز نتایج متناقض گزارش شده است (۱۹ و ۲۰). Huang و همکاران نشان دادند که آنتاگونیستهای TGF-b در کاهش اسکار ناشی از زخم سوختگی و افزایش سرعت ترمیم زخم اثر تسریع کننده دارند (۲۱) که با نتایج این مطالعه تفاوت دارد. نتایج این مطالعه

Effects of Teucrium Polium Honey on Burn Wound Healing Process

M. Ansari (PhD)¹, A.M. Alizadeh (PhD)^{2*}, M. Paknejad (PhD)³, M. Khaniki (MD)⁴,
S. M. Naeimi (MSc)⁵

1. Associate Professor of Biochemistry, School of Medicine, Tehran University of Medical Sciences, Tehran, Iran
2. Department of Physiology & Cancer Research Center, School of Medicine, Tehran University of Medical Sciences, Tehran, Iran
3. Assistant Professor of Biochemistry, School of Medicine, Tehran University of Medical Sciences, Tehran, Iran
4. Assistant Professor of Pathology, School of Medicine, Tehran University of Medical Sciences, Tehran, Iran
5. MSc in Biochemistry, School of Medicine, Tehran University of Medical Sciences, Tehran, Iran

Received: Nov 25th 2008, Revised: Feb 18th 2009, Accepted: Jul 15th 2009.

ABSTRACT

BACKGROUND AND OBJECTIVE: Wound healing, care promotion, appropriate treatment and infection and chronicity prevention have all been occupied the human mind. The aim of the present study was to evaluate the effect of Teucrium polium honey on the burn wound healing process in rat.

METHODS: The present experimental study accomplished on 28 rats (weight 200-250 g). Animals were divided into two control and Teucrium polium honey groups. In each group, 6 rats used for wound healing assessment and 8 for histopathological test. Burn wound was created by hot metal, 1×1 cm², on the back. Gentamycin (5 mg/kg ip) was injected in two groups. In case group, Teucrium polium honey (1 g/day) was applied on wounds twice a day until complete healing was obtained. Evaluation was made through measuring the area of the healed region and tensiometry experiments.

FINDINGS: The percentage of wound healing on days 12 and 18 in control group of burn wounds changed in the treated group from 30.2% and 61.4% to 39% and 78% (p<0.05), respectively. Stress (maximum tensile force causing skin rupture) changed from 5.3±0.64 Newton in the control group of burn wounds to 6.6±0.65 Newton in treated group with no significant difference. Strain (tissue length under maximum strain) changed from 13.6±1.2 mm in the control burn wound group to 18±2.1 mm (p<0.05) in the treated group. In point of view of histopathology examinations, healing process was better achieved in the treated group with more oriented matrix arrangement and less inflammatory reaction than control group.

CONCLUSION: Our findings suggest that Teucrium polium honey may have accelerated the burn wound healing in rats.

KEY WORDS: Burn wound, Teucrium polium, Honey, Rat.

*Corresponding Author;

Address: Cancer Research Center, School of Medicine, Tehran University of Medical Sciences, Tehran, Iran

E-mail: aalizadeh@razi.tums.ac.ir

References

1. Brunicaardi FC, Schwartz SI. Schwartz's principles of surgery, 8th ed, New York, McGraw Hill 2005; pp: 87-107.
2. Bang LM, Bunttiug C, Molan P. The effect of dilution on the rate of hydrogen peroxide production in honey and its implications for wound healing. *J Altern Complement Med* 2003; 9(2): 267-73.
3. Tonks AJ, Cooper RA, Yones KP, Blair S, Portan J, Tonks A. Honey stimulate inflammatory cytokine production from monocytes. *Cytokine* 2003; 21(5): 242-7.
4. Zargari A. Medicinal plants, 5th ed, Tehran, Tehran University Publishing 1993; pp: 1-130. [in Persian]
5. Oganessian GB, Galstyan AM, Mnatsakanyan VA, Shashkov AS, Agababyan PV. Phenylpropanoid glycosides of *Teucrium polium*. *Chem Nat Compd* 1992; 27(2): 556-9.
6. Aburjai T, Hudaib M, Cavrini V. Composition of the essential oil from Jordanian Germander (*Teucrium polium* L.). *J EOR* 2006; 68-72.
7. Ghaderi R, Afshar M. Topical application of honey for treatment of skin wound in mice. *Iran J Med Sci* 2004; 29(4): 185-8.
8. Gharaibeh MN, Elayan HH, Salhab AS. Hypoglycemic effects of *teucrium polium*. *J Ethnopharmacol* 1988; 24(1): 93-9.
9. Khleifat K, Shakhanbeh J, Tarawneh K. The chronic effects of *Teucrium polium* on some blood parameters and histopathology of liver and kidney in the rat. *Turk J Biol* 2002; 26: 65-71 .
10. Shahraki MR, Arab MR, Mirimokaddam E, Palan MJ. The Effect of *Teucrium polium* (Calpoureh) on liver function, serum lipids and glucose in diabetic male rats. *Iran Biomed J* 2007; 11(1): 65-8 .
11. Mosaddegh M, Dehmoobed Sharifabadi A, Nasiri P, Esmaeili S, Naghibi F. The study of phytochemical, antifungal and antibacterial effects of *Teucrium Polium* and *Cichourium Intybus*. *J Kurdistan Univ Med Sci*; 25(7): 1-6. [in Persian]
12. Mehrabani D, Rezaee A, Azarpira N, et al. The healing effects of *Teucrium polium* in the repair of indomethacin-induced gastric ulcer in rats. *Saudi Med J* 2009; 30(4): 494-9.
13. Benazzoug Y, Borchellini C, Labat Robert J, Robert L, Kern P. Effect of high-glucose concentrations on the expression of collagens and fibronectin by fibroblasts in culture. *Exp Gerontol* 1998; 33(5): 445-55.
14. McClain DA, Paterson AJ, Roos MD, Wei X, Kudlow JE. Glucose and glucosamine regulate growth factor gene expression in vascular smooth muscle cells. *Proc Natl Acad Sci USA* 1992; 89(17): 8150-4.
15. Konya D, Gercek A, Akakin A, et al. The effects of inflammatory response associated with traumatic spinal cord injury in cutaneous wound healing and on expression of transforming growth factor-beta1 (TGF-beta1) and platelet-derived growth factor (PDGF)- A at the wound site in rats. *Growth Factors* 2008; 26(2): 74-9.
16. Sugiyama K, Ishii G, Ochiai A, Esumi H. Improvement of the breaking strength of wound by combined treatment with recombinant human G-CSF, recombinant human M-CSF, and a TGF-beta1 receptor kinase inhibitor in rat skin. *Cancer Sci* 2008; 99(5): 1021-8.
17. Khimji AK, Shao R, Rockey DC. Divergent transforming growth factor-beta signaling in hepatic stellate cells after liver injury: functional effects on ECE-1 regulation. *Am J Pathol* 2008; 173(3): 716-27.
18. Ansorge S, Reinhold D, Lendeckel U. Propolis and some of its constituents down-regulate DNA synthesis and inflammatory cytokine production but induce TGF-b1 production of human immune cell. *Z Naturforsch* 2003; 58(7-8): 580-9.
19. Wagner W, Wehrmann M. Differential cytokine activity and morphology during wound healing in the neonatal and adult rat skin. *J Cell Mol Med* 2007; 11(6): 1342-51.
20. Ask K, Bonniaud P, Maass K, et al. Progressive pulmonary fibrosis is mediated by TGF-beta isoform 1 but not TGF-beta3. *Int J Biochem Cell Biol* 2008; 40(3): 484-95.
21. Huang JS, Wang YH, Ling TY, Chuang SS, Frank J, Huang SS. Synthetic TGF-b antagonist accelerates wound healing and reduces scarring. *FASEB J* 2002; 16(10): 1269-70.

This document was created with Win2PDF available at <http://www.daneprairie.com>.
The unregistered version of Win2PDF is for evaluation or non-commercial use only.