● مجلهٔ دانشگاه علوم پزشکی بابل، سال چهارم، شمارهٔ ۱ (پی‌درپی۱۳)، صفحه ۳۷ الی ٤۱، زمستان ۱۳۸۰

گزارش ۱۰ مورد تیروتوکسیکوز با تظاهرات غیرمعمول

دکتر صدیف درویش مقدم*
استادیار گروه داخلی دانشگاه علوم پزشکی کرمان

سابقه و هدف: تشخیص پرکاری تیروئید و از جمله بیماری گریوز در حضور علائم کلاسیک آن کار دشواری نیست. اما در پاره‌ای از موارد تظاهر بیماری بصورت غیرمعمول می‌باشد، بطوریکه تشخیص نهایی بالینی اهمیّت می‌یابد.
گزارش موارد: در این گزارش ۱۰ بیمار مبتلا به تیروتوکسیکوز با تظاهر غیرمعمول مورد بررسی قرار گرفتند که شش نفر مرد و بقیه زن بودند. محدوده سنی آنان ٦۸-۱۷ سال با میانگین ٤۸/۲ بود. فراوانی علائم غیرمعمول عبارت بود از خارش منتشر در غیاب بیماری پوستی (۳مورد)، استفراغ و بی اشتهایی (۳ مورد)،فلج هیپوکالمیک (۲ مورد)، دیسفاژی توام با آسپراسیون مکرر ریوی (۱مورد)، میکسدم پره تیبیال (۱ مورد) و یافته Means Lerman scratch (۱ مورد). فاصله زمانی بین شروع علائم تا تعیین تشخیص نهایی از ۱۰ تا ۱۲۰ روز متفاوت بود.
در آزمایشات عملکرد تیروئید افزایش هورمون و پرکاری در تمام بیماران وجود داشت. در ادامه بررسی بیماری زمینه‌ای یافت نشد. تمام علائم بجز یک مورد میکسدم پره‌تیبیال و دو مورد اگزوفتالمی پس از درمان با داروهای ضدتیروئید برطرف گردید. در طی دوره درمانی ۱۸ ماهه عارضه‌ای مشاهده نشد. پس از قطع دارو بیماری در سه مورد برگشت نمود.
نتیجه‌گیری: با توجه به تظاهرات مختلف تیروتوکسیکوز، در تشخیص افتراقی بیماران با علائم گوارشی، قلبی، جلدی و عضلانی اسکلتی بویژه در سنین بالاتر بایستی این بیماری را در ذهن داشت.
واژه‌های کلیدی: *تیروتوکسیکوز، بیماری گریوز، تظاهرات غیرمعمول، دیسفاژی، خارش.*

مقدمه

پرکاری تیروئید اغلب با تظاهرات شایع از قبیل کاهش وزن، ازدیاد اشتها، لرزش اندام، عدم تحمل گرما، افزایش تعریق، طپش قلب، تحریک پذیری عصبی و بویژه در بیماری گریوز با چشمان برآمده و بزرگی منتشر تیروئید خود را نشان می‌دهد (۳-۱). در بعضی موارد نشانه‌های غیرمعمول همچون خارش منتشر، استفراغ، بی‌اشتهایی و علائم قلبی بویژه در سن بالا ممکن است تظاهر غالب این بیماری باشند (۵و۴). در اینگونه موارد معمولاً تشخیص و درمان بیمار با تأخیر صورت می‌گیرد که ممکن است عواقب ناگواری را در پی داشته باشد.

گزارش موارد

در این مطالعه توصیفی اطلاعات مربوط به ده مورد بیمار مبتلا به پرکاری تیروئید، با تظاهر غیرمعمول طی سالهای ۷۶-۱۳۷۳ جمع‌آوری گردید. تشخیص بیماری براساس یافته‌های بالینی، رد سایر بیماری‌ها، آزمایشات عملکرد تیروئید و پاسخ به درمان با داروهای ضدتیروئید قطعی گردید. بررسی‌های انجام شده قبل از تشخیص پرکاری تیروئید جهت اثبات یا رد سایر بیماری‌ها، شامل آزمایشات خون و ادرار (۸ مورد)، رادیوگرافی قفسه صدری (۸ مورد)، سونوگرافی شکم (۶مورد)، نوار قلب (۸ مورد)، اکوکاردیوگرافی (۲ مورد) و آندوسکوپی گوارش فوقانی (۲ مورد) بوده است. ۸ بیمار

[DOR: 20.1001.1.15614107.1380.4.1.8.0]

تحت درمان‌های دارویی غیرمرتبط، ۳ مورد بستری در بیمارستان بدون تشخیص نهایی، یک مورد تحت عمل جراحی برداشت کیسه صفرا و آپاندیس بدون وجود زمینه مرضی و یک مورد با آسپیراسیون مکرر ریوی تحت درمان با انواع آنتی‌بیوتیک قرار گرفته بود. هیچ یک از بررسی‌های فوق، بیماری مرتبط با عضو مورد بررسی را نشان نداده بود.

آزمایشات عملکرد تیروئید در تمام بیماران افزایش واضح را نشان می‌داد. اسکن تیروئید با تکنسیون در سه مورد انجام شد، در دو مورد بزرگی منتشر و در یک مورد گواتر زیر جناغ تأیید شد. اندازه‌گیری جذب ید رادیواکتیو در هیچیک از بیماران انجام نشد. در بررسی آسیب‌شناسی میکسدم پره‌تیبیال تأیید گردید. بیماری زمینه‌ای یا همراه از جمله دیابت قندی، بدخیمی، اختلالات عصبی، میوپاتی ناشی از سایر علل، میوزیت اختلال الکترولیتی بجز کمبود پتاسیم، نارسایی کلیه، بیماری قلب، بیماری کبد و دستگاه گوارش، زمینه آلرژی، بیماری مزمن ریه، کم خونی و بیماری‌های جلدی را نشان نداد.

شش مورد از بیماران مرد و بقیه زن بودند. محدوده سنی آنان ۶۸-۱۷ سال با میانگین ۴۸/۲ بود. قبل از تشخیص نهایی، ۸ مورد از بیماران مراجعات مکرر داشتند که از روش‌های تشخیصی و درمانی متفاوتی جهت آنان استفاده شده بود. در بررسی علائم حیاتی، تب و فشار خون بالا وجود نداشت. بیشترین یافته‌ها شامل تیروئید بزرگ، کاهش وزن، خستگی زودرس، لرزش اندام، افزایش ضربان قلب (هر کدام ۶ مورد)، اگزوفتالمی (۴ مورد)، تعریق و عدم تحمل به گرما (۳ مورد) بوده است. از تظاهرات غیرمعمول که شکایت اصلی و علت مراجعه بیماران نیز بوده، خارش منتشر بدون ضایعه پوستی (۳ مورد) بوده است. استفراغ و بی اشتهایی(۳ مورد)، فلج حاد هیپوکالمیک (۲ مورد)، ضعف عضلات پروگزیمال(۲مورد)، دیسفاژی توأم با آسپیراسیون ریوی (۱ مورد)، میکسدم پره تیبیال (۱مورد) یافته Means-Lerman Scratch (۱مورد) وجود داشت. تصاویر ۱ و ۲ بترتیب آسپراسیون ریوی در بلع ماده حاجب و میکسدم پره تیبیال را در دو بیمار نشان می‌دهند.

بحران تیروئید، نارسایی قلبی، تغییرات چشمی پیشرفته، تیروئید گرهی و بروئی، اسهال، یبوست، بزرگی غدد لنفاوی، بزرگی طحال، تغییرات ناخن، اکروپاکی و اختلال عادت ماهیانه در هیچیک از بیماران وجود نداشت. فاصله زمانی بین شروع علائم تا تشخیص نهایی بجز در دو مورد فلج حاد هیپوکالمیک که کمتر از ۱۰ روز بود، و بقیه ۱۲۰-۳۰ روز بوده است.

علائم بیماران پس از درمان با داروهای ضدتیروئید به روش های متداول (۹-۶) فروکش نمود و در پیگیری‌های بعدی بجز اگزوفتالمی در دو مورد و میکسدم پره‌تیبیال در یک مورد، سایر علائم برطرف گردید. رژیم دارویی به مدت ۲۰-۱۸ ماه ادامه یافت و عارضه دارویی مشاهده نشد. پس از قطع درمان، بیمای در سه مورد برگشت نمود که جهت یک نفر از آنان ید رادیواکتیو تجویز شد و دو مورد دیگر تحت عمل جراحی تیروئیدکتومی ناکامل قرار گرفتند.

بحث

بیماری گریوز اغلب در دهه سوم و چهارم با شیوع بیشتری در زنان نسبت به مردان تظاهر می‌نماید (۷). تشخیص این بیماری و سایر موارد پرکاری تیروئید در حضور علائم کلاسیک آنها کار دشواری نیست، اما در پاره‌ای از موارد بویژه در سنین بالا نشانه یا یافته غالب از تظاهرات غیرمعمول تشخیص بیماری را در مراحل اول دشوار می‌سازد. متوسط تأخیر تشخیصی در اینکونه موارد در یک بررسی یک سال گزارش شده است (۴). این زمان در مطالعه حاضر حدود ۳ ماه می باشد.

در یک بررسی که توسط williams (۱۰) روی ۲۴۷ بیمار مبتلا به تیروتوکسیکوز صورت گرفته است میزان بروز علائم غیرشایع عبارتند از: اسهال (۲۳٪)، یبوست (۴٪)، بی اشتهایی (۹٪)، فیبریلاسیون دهلیزی (۱۰٪) و افزایش وزن (۲٪)، بنا به اعتقاد Levy کاهش وزن در ۸۰٪ افراد مسن و در۵۰-۴۰٪ افراد جوان دیده می‌شود.۲۰٪ از جوانان ممکن است افزایش وزن نشان دهند (۱). در یک بررسی جامع دیگر که توسط Davis روی ۸۵ بیمار مبتلا به تیروتوکسیکوز در سن بالای ۶۰سال صورت گرفت. کاهش وزن (۷۶٪)، بی‌اشتهایی (۳۶٪)، کاهش وزن توام با بی‌اشتهایی و یبوست (۱۴٪)، اسهال (۲۴٪)، دیسفاژی (۱۱٪)،نبض کمتر از ۱۰۰ در دقیقه(۴۲٪)، فیبریلاسیون دهلیزی (۳۹٪) و علامت Means-Lerman در سه مورد. تغییرات چشمی شـامل تأخیر پلک ۳۵٪،

[DOR: 20.1001.1.15614107.1380.4.1.8.0]

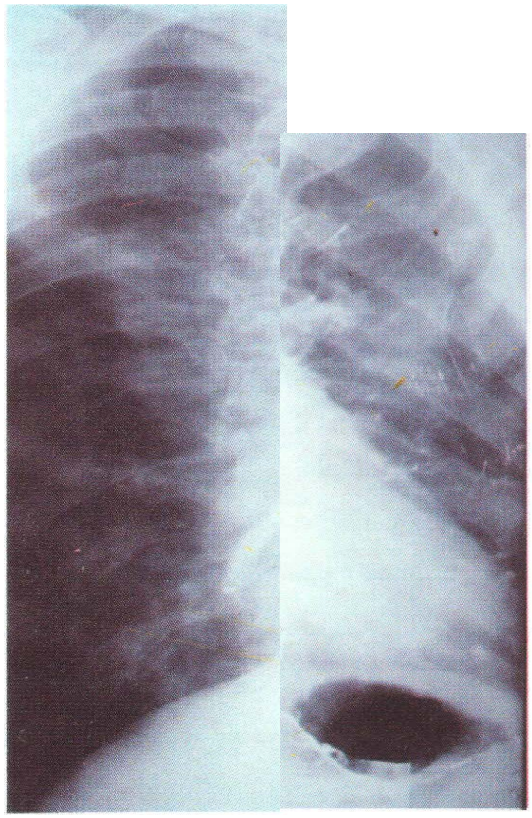

شکل۱. آسپیراسیون ریوی در بلع ماده حاجب در مرد ۶۲ ساله مبتلا به تیروتوکسیکوز

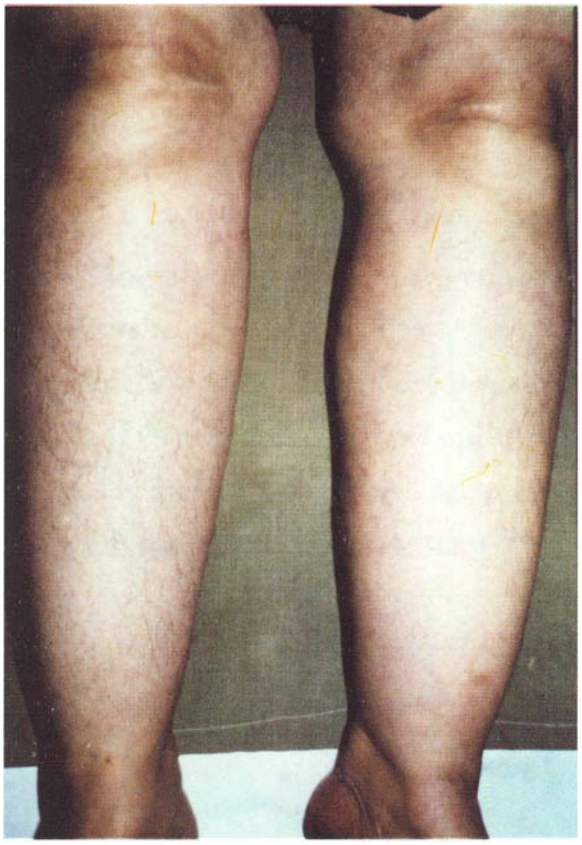

شکل۲. میگسدم پره تیبیال در خانم ۵۸ ساله مبتلا به تیروتوکسیکوز

خیرگی ۲۳٪، اگزوفتالمی خفیف ۸٪ و معاینه طبیعی ۴۳٪ بوده است (۴). در گروه بیماران مورد بررسی ویلیامز (۱۰) تغییرات چشمی در ۷۱٪ گزارش شده است. علائم چشمی پیشرفته معمولاً در سنین بالا دیده نمی‌شود(۱). در مطالعه حاضر اگزوفتالمی در ۴مورد مشاهده شد که هیچیک از آنان پیشرفته نبود، متوسط سن این افراد ۵۱ سال بود.

در بررسی Davis ۱۲٪ بیماران تیروئید قابل لمس و ۲۵٪ تیروئید قابل لمس بدون گواتر داشتند(۴). اگر چه در مطالعه ویلیامز (۱۰) وجود گواتر در ۱۰۰٪ بیماران تیروتوکسیکوز گزارش شده است اما به اعتقاد larsen (۷) ۳٪ از مجموعه بیماران و ۲۰٪ افراد مسن فاقد گواتر می‌باشند. در بررسی Davis این رقم به ۳۷٪ افزایش یافته است (۴). در مطالعه حاضر اگر چه گزارش منحصر به تعداد حدود بیمار می‌باشد، در اینجا نیز ۴ مورد گواتر بزرگ، ۲ مورد تیروئید قابل لمس، سه مورد تیروئید غیر قابل لمس و یک مورد گواتر زیر جناغ وجود داشته است.

سه مورد از بیماران حاضر با شکایت اصلی خارش مراجعه کرده بودند که علیرغم بررسی‌های مختلف بیماری زمینه‌ای دیگری نداشتند. خارش مقاوم به درمان که گاهی تنها علامت بیماری می‌باشد در تیروتوکسیکوز گزارش شده است (۵). در بررسیDavis و Williams وجود این علامت ذکر نشده است (۱۰و۴).

در بررسی حاضر ۳ مورد از بیماران دچار استفراغ طولانی همراه با بی‌اشتهایی و کاهش وزن بودند. اگرچه در بعضی منابع همراهی استفراغ با تیروتوکسیکوز ذکر گردیده است (۱۱و۸) اما در

[DOR: 20.1001.1.15614107.1380.4.1.8.0]

بررسی Davis (۴) و ویلیامز(۱۰) اشاره‌ای به این علامت نشده است. استفراغ مداوم نشانگر شدت تیروتوکسیکوز می‌باشد که در صورت عدم درمان ممکن است به پیدایش بحران تیروئید بیانجامد (۸).

دو مورد از بیماران کنونی دچار ضعف شدید عضلانی همراه با میوپاتی پروگزیمال اندامهای فوقانی و تحتانی بودند. در بررسی Davis ۳۹٪ از بیماران دچار ضعف عضلانی بودند که علاوه بر تیروتوکسیکوز بیماری‌های دیگر نظیر دیابت و سرطان نیز بهمراه داشته‌اند(۴). همراهی میوپاتی پروگزیمال با بیماری گریوز در چند منبع دیگر نیز ذکر شده است (۱۳و۱۲و۸). وجود دیسفاژی توام با آسپیراسیون در یک مورد از بیماران، بعلت میوپاتی پیشرفته بود تا وجود گواتر زیر جناغی، زیرا پس از شروع درمان همزمان با بهبودی میوپاتی، دیسفاژی نیز برطرف گردید. فلج دوره‌ای همراه با بیماری گریوز سندرم نادری است که بیشتر در نژاد شرقی دیده می‌شود. برخلاف فلج دوره‌ای هیپوکالمیک عود این علامت پس از درمان هیپرتیروئیدیسم دیده نمی‌شود (۱۳و۸). که با وضعیت دو بیمار ما نیز مطابقت داشته است.

میکسدم پره تیبیال علامت نادر دیگری است که در ۱۰-۱٪ از بیماران گریوز گزارش شده است. همراهی این علامت با افتالموپاتی همیشگی بوده و ممکن است حتی پس از شروع درمان ضدتیروئید ظاهر شود (۱۳و۸و۷و۵). در یک مورد از بیماران ممورد مطالعه این علامت حدود ۶ ماه پس از درمان ظاهر شده است. میکسدم علاوه بر ناحیه قدامی ساق در نواحی دیگر مثل انگشتان، بازو، شانه، گردن و شکم نیز ممکنست ظاهر شود (۱۴و۵). Harvey وقوع افتالموپاتی و درموپاتی منتشر را در نواحی صورت، اندام فوقانی و تحتانی یک خانم ۴۵ ساله مبتلا به گریوز در فاصله دو ماه پس از شروع درمان با ید رادیواکتیو گزارش کرده است (۱۵).

تظاهرات پرکاری تیروئید متفاوت می‌باشد. در سنین پایین‌تر شکایات متعدد با تظاهرات معمول از خصوصیات بارز این بیماری است اما در سنین بالا تظاهرات غیر شایع و گاهی تک شکایتی از ویژگی‌های برجسته این بیماری می‌باشد. بنابراین در کنار سایر تشخیص‌های افتراقی از شکایات قلبی، گوارشی، اسکلتی و پوستی همواره بایستی پرکاری تیروئید را بخاطر داشت.

****

References

1. Levy EG. Thyroid disease in the elderly. The medical clinics of north America 1991; 75: 151-67.
2. Surks MI, Ocampo E. Subclinical thyroid disease. The American journal of medicine 1996; 100: 217-23.
3. Taylor PK. Investigation of thyrotoxicosis. Clinical endocrinology 1995; 42: 309-13.
4. Davis PJ, Davis FB. Hyperthyroidism in patients over the age of 60 years. Medicine 1974; 53: 161-81.
5. Weismann K, Graham RM. Thyroid Disease. In rook textbook of dermatology. 6th ed. London, Blackwell science, 1998; pp: 624, 2706-7.
6. Cooper DS. Antithyroid drugs. Nejm 1984; 311: 1353-61.
7. Larsen PR, Ingbar SH. Grav's Disease. In williams textbook of endocrinology. 8 th ed. Philadelphia, WB saunders, 1992; pp: 419-37.
8. Mc Dougall R. Grav's Disease. The medical clinics of north America 1991; 75: 79-95.
9. Singer PA, Cooper DS, et al. Treatment guidelines for patients with hyperthyroidism and hypothyroidism. JAMA 1995; 273: 808-12.

[DOR: 20.1001.1.15614107.1380.4.1.8.0]

10. Williams RH. Thiouracil treatment of thyrotoxicosis. J clin endocrinol 1946; 6: 1-22.

11. Lee M, Feldman M. Nausea and vomiting in sleisenger gastrointestinal disease. 6 th ed. Philadephia, WB saunders, 1998; pp: 117-27.

12. Brick JB, Brick JF, et al. Musculoskeletal disorders in hormonal imbalance. Postgraduate medicine 1991; 90: 129-36.

13. Mc Kenzie JM, Zakarija M. Grav's disease. In degroot endocrinology. 3rd ed. Philadelphia, WB saunders, 1995; pp: 682-98.

14. Lazarus JH. Acute pretibial myxoedema, Grav's disease and radioiodine therapy. Clinical endocrinology 1995; 42: 661.

15. Harvey RD, Metcalfe RA, et al. Acute pretibial myxoedema following radioiodine therapy for thyrotoxic grav's disease. Clinical endocrinology 1995; 42: 657-60.

* آدرس نویسنده مسئول: کرمان، بیمارستان شماره ۱ دانشکده پزشکی، دفتر گروه داخلی، تلفن: ۱۸-۲۲۰۰۱۵-۰۳٤۱.

[DOR: 20.1001.1.15614107.1380.4.1.8.0]