Journal of
Babol University of Medical Sciences
مجله علمی دانشگاه علوم پزشکی بابل
e-ISSN: 2251-7170 p-ISSN: 1561-4107

Cephalometric Assessment of Pharyngeal Airway Space Changes in Patients Undergoing Simultaneous Orthognathic Surgery: A Pre- and Postoperative Comparison of Mandibular Setback and Maxillary Advancement

J. Mohammadi (DDS, MS)[1], A. Gosili (DDS, MS)[2], A. Asalforoush Rezaiye (DDS, MS)[1], P. Mohammadi (DDS, MS)[*3,4]

1.Department of Oral and Maxillofacial Surgery, TeMS.c., Islamic Azad University, Tehran, I.R.Iran.
2.Department of Orthodontics, School of Dentistry, Zanjan University of Medical Sciences, Zanjan, I.R.Iran.
3.School of Dentistry, Zanjan University of Medical Sciences, Zanjan, I.R.Iran.
4.Department of Periodontology, School of Dentistry, Gilan University of Medical Sciences, Rasht, I.R.Iran.

[*]Corresponding Author: P. Mohammadi (DDS, MS)
Address: Department of Periodontology, School of Dentistry, Gilan University of Medical Sciences, Rasht, I.R.Iran.
Tel: +98 (13) 33486421. **E-mail:** parisa.mohammadii1376@gmail.com

Article Type
Research Paper

ABSTRACT

Background and Objective: The upper airway and its related muscles are directly or indirectly connected to the maxilla or mandible. The displacement and position of the jaws in orthognathic surgeries affect their position. As a result, it seems necessary to evaluate airway changes after surgical treatments. The aim of this study was to investigate the effects of orthognathic surgeries on airway dimensions in operated patients using cephalograms prepared from them.

Methods: In this cross-sectional study, cephalometric images of 24 patients with Class III malocclusion who had undergone simultaneous mandibular setback and maxillary advancement surgery were evaluated. The patients' airways were assessed using the Arnett-Gunson analysis at three levels—nasopharynx, oropharynx, and hypopharynx—to determine potential changes. Additionally, the mean and standard deviation of various distances—including Aa–Ap, S1a–S1p, and Ba–Bp—were analyzed before and after surgery. Finally, the A+B outcome was measured on the patients' cephalostats, and the correlation of A+B outcome changes with the nasopharynx, oropharynx, and hypopharynx was assessed.

Findings: The mean airway dimensions in the nasopharynx, oropharynx, and hypopharynx before surgery were 12.97±3.93, 9.16±2.85, and 14.45±4.81 mm, respectively. After surgery, these values were 15.83±4.09, 10.66±2.46, and 10.08±2.76 mm, respectively ($p<0.001$, $p<0.045$, and $p<0.001$). The results indicated an increase in the airway space at the nasopharynx and oropharynx levels and, in contrast, a decrease in the airway space at the hypopharynx level following bimaxillary surgery. The correlation results of the studied variables showed that there was a positive and significant correlation between the A+B outcome and the Ba-Bp variable, and a negative and significant correlation was also observed between the A+B outcome and the Aa-Ap and S1a-S1p variables.

Conclusion: The results of the study showed that simultaneous mandibular setback and maxillary advancement surgeries result in an increase in the airway space in the nasopharynx and oropharynx, while the airway space in the hypopharynx decreases.

Received: Mar 9th 2025
Revised: Jun 18th 2025
Accepted: Aug 5th 2025

Keywords: *Cephalometry, Orthognathic Surgery, Mandibular Setback, Maxillary Advancement, Airway Obstruction.*

Cite this article: Mohammadi J, Gosili A, Asalforoush Rezaiye A, Mohammadi P. Cephalometric Assessment of Pharyngeal Airway Space Changes in Patients Undergoing Simultaneous Orthognathic Surgery: A Pre- and Postoperative Comparison of Mandibular Setback and Maxillary Advancement. *Journal of Babol University of Medical Sciences*. 2026; 28: e55.

Copyright © 2026 Babol University of Medical Sciences. Published by Babol University of Medical Sciences. This work is licensed under a Creative Commons Attribution-NonCommercial 4.0 International license (https://creativecommons.org/licenses/by-nc/4.0/). Noncommercial uses of the work are permitted, provided the original work is properly cited.

Journal of
Babol University of Medical Sciences
e-ISSN: 2251-7170 p-ISSN: 1561-4107
مجله علمی دانشگاه علوم پزشکی بابل

ارزیابی سفالومتریک تغییرات فضای راه هوایی حلقی در بیماران تحت جراحی هم‌زمان ارتوگناتیک: مقایسه پیش و پس از عقب‌بردن فک پایین و جلوآوردن فک بالا

جلال محمدی (DDS, MS)[۱]، آرمین گسیلی (DDS, MS)[۲]، امین عسل فروش رضاییه (DDS, MS)[۱]، پریسا محمدی (DDS, MS)[۳،۴]*

۱. گروه جراحی دهان و فک و صورت، واحد تهران، دانشگاه آزاد اسلامی، تهران، ایران
۲. گروه ارتودنسی، دانشکده دندانپزشکی، دانشگاه علوم پزشکی زنجان، زنجان، ایران
۳. دانشکده دندانپزشکی، دانشگاه علوم پزشکی زنجان، زنجان، ایران
۴. گروه پریودنتولوژی، دانشکده دندانپزشکی، دانشگاه علوم پزشکی گیلان، رشت، ایران

نوع مقاله
مقاله پژوهشی

دریافت:
۱۴۰۳/۱۲/۱۹
اصلاح:
۱۴۰۴/۳/۲۸
پذیرش:
۱۴۰۴/۵/۱۴

چکیده

سابقه و هدف: راه‌های هوایی و عضلات مربوطه به طور مستقیم یا غیرمستقیم به فک بالا یا پایین متصل هستند. جابجایی و موقعیت فک‌ها در جراحی‌های ارتوگناتیک بر موقعیت آن‌ها تأثیر می‌گذارد. بنابراین، ارزیابی تغییرات راه هوایی پس از درمان‌های جراحی ضروری به نظر می‌رسد. هدف از این مطالعه بررسی تأثیر جراحی‌های ارتوگناتیک بر ابعاد راه هوایی در بیماران جراحی شده با استفاده از سفالوگرام‌های تهیه شده از آن‌ها می‌باشد.

مواد و روش‌ها: در این مطالعه مقطعی، تصاویر سفالومتریک ۲۴ بیمار مبتلا به مل‌اکلوژن کلاس III که جراحی همزمان جابجایی فک پایین به عقب و جلو بردن فک بالا را انجام داده بودند، ارزیابی شدند. راه‌های هوایی این بیماران با استفاده از آنالیز Arnett-Gunson در سه سطح نازوفارنکس، اوروفارنکس و هیپوفارنکس برای تعیین تغییرات احتمالی مورد بررسی قرار گرفت. همچنین، مقادیر میانگین و انحراف معیار فواصل مختلف از جمله فاصله‌های Aa-Ap، S1a-S1p و Ba-Bp پیش و پس از جراحی مورد تجزیه و تحلیل قرار گرفت. در نهایت، برآیند A+B در سفالواستات‌های بیماران اندازه‌گیری گردید و همبستگی تغییرات برآیند A+B نسبت به نازوفارنکس، اوروفارنکس و هیپوفارنکس ارزیابی شد.

یافته‌ها: میانگین فضای نازوفارنکس، اوروفارنکس و هیپوفارنکس قبل از جراحی به ترتیب ۳/۹۳±۱۲/۹۷، ۲/۸۵±۹/۱۶ و ۴/۸۱±۱۴/۴۵ میلی‌متر بود. این مقادیر بعد از جراحی به ترتیب ۴/۰۹±۱۵/۸۳، ۲/۴۶±۱۰/۶۶ و ۲/۷۶±۱۰/۰۸ میلی‌متر شد (۰/۰۰۱>، ۰/۰۴۵> و ۰/۰۰۱>). نتایج حاکی از افزایش فضای راه هوایی در نازوفارنکس و اوروفارنکس و در مقابل، کاهش فضای راه هوایی در هیپوفارنکس پس از جراحی دو فک بود. نتایج همبستگی متغیرهای مورد مطالعه نشان داد که بین برآیند A+B با متغیر Ba-Bp همبستگی مثبت و معنی‌داری وجود داشت و همچنین همبستگی منفی و معنی‌داری بین برآیند A+B با متغیرهای Aa-Ap و S1a-S1p دیده شد.

نتیجه‌گیری: نتایج مطالعه نشان داد که جراحی‌های همزمان جابجایی مندیبل به عقب و جابجایی ماگزیلا باعث افزایش فضای راه هوایی در نازوفارنکس و اوروفارنکس می‌شود، در حالی که فضای راه هوایی در هیپوفارنکس کاهش می‌یابد.

واژه‌های کلیدی: سفالومتری، جراحی ارتوگناتیک، عقب بردن مندیبل، جلو بردن ماگزیلا، انسداد راه هوایی.

استناد: جلال محمدی، آرمین گسیلی، امین عسل فروش رضاییه، پریسا محمدی. ارزیابی سفالومتریک تغییرات فضای راه هوایی حلقی در بیماران تحت جراحی هم‌زمان ارتوگناتیک: مقایسه پیش و پس از عقب‌بردن فک پایین و جلوآوردن فک بالا. مجله علمی دانشگاه علوم پزشکی بابل. ۱۴۰۵؛ ۲۸: e۵۵.

▣ این مقاله مستخرج از پایان نامه دکتر پریسا محمدی دانشجوی رشته دندانپزشکی عمومی دانشگاه علوم پزشکی زنجان می‌باشد.

* مسئول مقاله: دکتر پریسا محمدی

آدرس: رشت، دانشگاه علوم پزشکی گیلان، دانشکده دندانپزشکی، گروه پریودنتولوژی. تلفن: ۰۱۳-۳۳۴۸۶۴۲۱ رایانامه: parisa.mohammadii1376@gmail.com

مقدمه

پیشرفت‌های اخیر در جراحی ارتوگناتیک دامنه روش‌های اصلاحی که به ناهنجاری‌های دندانی–صورت پرداخته، را گسترش داده است و در حال حاضر علاقه فزآینده‌ای به تأثیرات این جراحی‌ها بر روی مورفولوژی مجاری هوایی وجود دارد. مطالعات سفالومتریک متعدد نشان داده‌اند که جابجایی عناصر اسکلتی صورت، به ویژه عقب نشینی مندیبل و جلو بودن ماگزیلا، به طرز قابل توجهی بر فضای مجاری تنفسی حلقی تأثیر می‌گذارد. به طور کلی، ساختار صورت تحت تأثیر عوامل ژنتیکی و محیطی در طول رشد قرار می‌گیرد. اگر ساختار صورت غیرطبیعی یا نامتناسب رشد کند، بروز ناهنجاری‌های دندانی و صورتی اجتناب ناپذیر است. این ناهنجاری‌ها می‌توانند ناشی از تروما، عفونت و دیگر عوامل خارجی باشد (۱). علاوه بر این، ناهنجاری‌های دندانی–صورت می‌توانند بر جویدن و گفتار تأثیرگذار باشند (۳و۲).

ناهنجاری‌های دندانی–صورتی را می‌توان با استفاده از درمان‌های ترکیبی ارتودنسی و جراحی ارتوگناتیک اصلاح کرد. جراحی ارتوگناتیک یکی از روش‌های رایج برای اصلاح این ناهنجاری‌ها به شمار می‌رود و طی ۳۰ تا ۴۰ سال گذشته، محبوبیت قابل توجهی در حوزه جراحی فک و صورت یافته است (۴). درمان ارتودنسی پیش از جراحی با هدف اصلاح بهم‌ریختگی دندانی انجام می‌شود. بنابراین، ارتودنسی پیش‌نیاز جراحی است و ارتودنسی پس از جراحی نیز برای هماهنگی بیشتر بین دو فک اصلاح شده، بهبود ردیف دندان‌ها، اصلاح چرخش‌های دندانی و تثبیت نتایج جراحی مورد استفاده قرار می‌گیرد. اگر فک بالای بیمار عقب باشد، این وضعیت به عنوان «کمبود فک بالا» (Maxillary deficiency) شناخته می‌شود و بیمار باید تحت جراحی جلو بردن فک بالا (Maxillary advancement) قرار گیرد. در صورتی که فک بالا جلو آمده باشد یا بیمار دچار «پیش‌آمدگی فک بالا» (Maxillary protrusion) باشد، لازم است فک بالا به عقب برده شود که این عمل با عنوان «عقب‌بردن فک بالا» (Maxillary setback) شناخته می‌شود. همچنین، اگر فک پایین عقب باشد یا بیمار دچار «کمبود فک پایین» (Mandibular deficiency) باشد، فک پایین باید از طریق جراحی به سمت جلو آورده شود که به آن «جلو بردن فک پایین» (Mandibular advancement) گفته می‌شود (۶و۵). در صورتی که بیمار دارای فک پایین جلوآمده باشد، یا دچار «پیش‌آمدگی فک پایین» (Mandibular prognathism) باشد، تحت عمل جراحی عقب‌بردن فک پایین (Mandibular setback) قرار می‌گیرد (۷).

با وجود آنکه برخی مطالعات نشان داده‌اند که تغییرات فضای راه هوایی حلقی (Pharyngeal Airway Space= PAS) پس از جراحی ارتوگناتیک تفاوت معنی‌داری ندارند (۸)، اما مطالعات دیگر حاکی از آن هستند که در بیماران با مال‌اکلوژن کلاس II، تغییرات PAS در تمامی نقاط مرجع مورد بررسی پس از جراحی ارتوگناتیک قابل مشاهده است (۹). برخی مطالعات نیز گزارش داده‌اند که پس از جراحی جلو بردن فک بالا و عقب بردن فک پایین، تغییرات قابل توجهی در نقاط مرجع PAS رخ می‌دهد (۱۱و۱۰). پژوهش‌های Shi و همکاران و Kraivijitkul و همکاران نشان داده‌اند که جراحی عقب بردن فک پایین ممکن است منجر به کاهش حجم اوروفارنکس شده و خطر ابتلا به آپنه انسدادی خواب (Obstructive Sleep Apnea= OSA) را افزایش دهد، در حالی که جلو بردن فک بالا به بهبود راه هوایی نازوفارنکس کمک می‌کند (۱۳و۱۲). مطالعات جدیدتر، از جمله مطالعات Hussain و همکاران و Honglertnapakul و همکاران، تأکید کرده‌اند که تغییر در فضای راه هوایی پس از جراحی هم‌زمان عقب بردن فک پایین و جلو بردن فک بالا، تحت تأثیر عوامل آناتومیکی مختلفی نظیر جابه‌جایی استخوان هایوئید، موقعیت زبان و سازگاری بافت نرم قرار دارد. با این حال این سوال مطرح است که آیا مزایای اصلاح اسکلتی از نظر زیبایی و عملکرد، نسبت به مخاطرات احتمالی در عملکرد راه هوایی، به‌ویژه در بیماران با مال‌اکلوژن کلاس III برتری دارد یا خیر (۱۵و۱۴).

یافته‌ها نشان داده‌اند که جراحی ارتوگناتیک ممکن است منجر به کاهش فضای راه هوایی شده و بیماران را مستعد ابتلا به آپنه خواب کند (۱۶). بر اساس این یافته‌ها، به نظر می‌رسد که تغییرات در اسکلت صورت می‌تواند موجب اختلال در عملکرد راه هوایی فرد شود. بنابراین، یکی از نگرانی‌های جراحی‌های ارتوگناتیک، احتمال اختلال در عملکرد طبیعی راه هوایی حلقی است (۱۷). از آنجا که جراحی ارتوگناتیک ممکن است منجر به تغییرات آناتومیکی در ساختار اسکلتی صورت شود و این تغییرات می‌توانند منجر به اختلالات عملکردی و غیرقابل تطابق در راه هوایی شده و فرد را مستعد اختلالات تنفسی مرتبط با خواب کنند یا آن‌ها را تشدید نمایند، ارزیابی تغییرات راه هوایی پس از درمان جراحی ضرورت دارد (۱۸).

یکی از روش‌های ارزیابی راه هوایی فوقانی، لترال سفالومتری است که از ابزارهای کلیدی در ارتودنسی محسوب می‌شود (۱۹). ارزیابی مورفومتریک فضای راه هوایی حلقی معمولاً با استفاده از فیلم‌های سفالومتریک استاندارد از طریق شناسایی نقاط مرجع خاص و اندازه‌گیری طول‌ها و مساحت‌های مختلف در ناحیه حلق انجام می‌شود (۲۱و۲۰). سفالومتری لترال امکان مشاهده ساختارهای سخت و نرم بافت را برای ارزیابی ناهنجاری‌ها فراهم می‌آورد (۲۲). با این حال، محدودیت این روش، ماهیت دوبعدی آن است. برای ارزیابی سه‌بعدی راه هوایی می‌توان از روش تصویربرداری توموگرافی کامپیوتری با پرتو مخروطی (Cone Beam Computed Tomography= CBCT) استفاده کرد، اما برخلاف روش‌های سفالومتریک این تکنیک هزینه بالاتری دارد (۲۳). با این وجود، مطالعات متعددی نشان داده‌اند که تکنیک لترال سفالومتری با CBCT در ارزیابی راه هوایی در بیماران تحت جراحی ارتوگناتیک قابل اعتمادتر است (۲۶–۲۴). نتایج یک مطالعه نشان داد که جراحی ارتوگناتیک منجر به تقارن صورتی شد، چرا که تفاوتی از این لحاظ میان دو گروه مشاهده نشد. همچنین

در بیمارانی که فضای راه هوایی محدود و نامتقارن بود پس از جراحی به حالت متقارن بازگشت. البته در این بیماران کاهش در فضای اوروفارنکس پس از جراحی مشاهده شد (۲۶). هدف از مطالعه حال حاضر، ارزیابی کمی تغییرات در فضای راه هوایی حلقی در بیماران تحت جراحی هم‌زمان عقب بردن فک پایین و جلو بردن فک بالا با استفاده از رادیوگرافی لترال سفالومتری قبل و بعد از جراحی می‌باشد.

مواد و روش ها

این مطالعه مقطعی، پس از تأیید در کمیته اخلاق دانشگاه علوم پزشکی زنجان با کد IR.ZUMS.REC.1400.040، بر روی بیمارانی که تحت اصلاح ناهنجاری اسکلتی کلاس III تحت جراحی ارتوگناتیک شامل جلو بردن فک بالا و عقب‌بردن فک پایین در بیمارستان بوعلی تهران قرار گرفته بودند، انجام شد. نمونه‌گیری به روش تصادفی سیستماتیک از پرونده‌های پزشکی صورت گرفت و در مجموع ۲۴ بیمار واجد شرایط انتخاب شدند. تحلیل توان آماری، کفایت این حجم نمونه را برای شناسایی تغییرات معنی‌دار در فضای راه هوایی حلقی پیش و پس از جراحی، بر اساس مطالعات پیشین تأیید کرد (۲۷). معیارهای ورود شامل رادیوگرافی لترال سفالومتری با کیفیت مطلوب، در دو نوبت پیش از جراحی و یک هفته پس از آن، در بیماران ۲۰ تا ۳۵ ساله با ناهنجاری کلاس III بود. کیفیت تصاویر شامل وضعیت طبیعی سر و وضوح کافی بافت نرم و سخت ارزیابی شد. معیارهای خروج شامل وجود عوارض پس از جراحی، سابقه بیماری‌های تنفسی فوقانی، سندرم‌های کرانیوفاسیال، جراحی‌های قبلی ناحیه سر و گردن، و شاخص توده بدنی (BMI) بیش از ۳۰ بود. نهایتاً ۲۴ بیمار وارد مرحله تحلیل شدند. روش تحلیل داده‌ها در شکل ۱ و نقاط مرجع سفالومتریک در جدول ۱ ارائه شده‌اند.

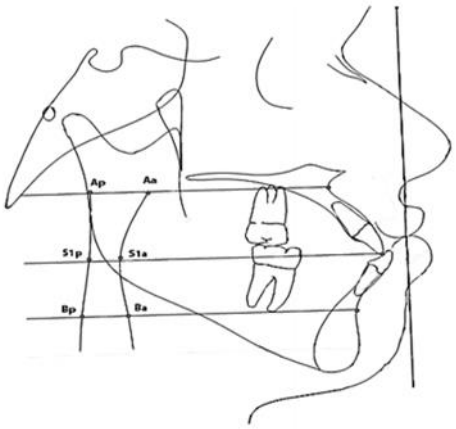

شکل ۱ . تحلیل راه هوایی آرنت و گانسون(Arnett and Gunson)

برای هر رادیوگرافی ، یک کد اختصاص داده شد. کاغذ شفاف ردیابی (Acetat Great Lake) به ابعاد ۱۰×۸ سانتی‌متر، در فاصله ۱ سانتی‌متری از لبه چپ قرار داده شد و با سه تکه نوار چسب به رادیوگراف متصل گردید. با مداد مشکی به‌صورت دستی خطوط محیطی بافت نرم و سخت رسم شد و نقاط مرجع مربوطه مشخص شد. از کاغذهای ترسیم شده کپی تهیه شد و نقاط B، S1، A، همچنین Orbital Point و Porion علامت‌گذاری شدند. خطوطی موازی با صفحه فرانکفورت (Po-Or) از میان نقاط A، B و S1 ترسیم گردید. در این طراحی، نازوفارنکس به‌صورت فاصله خطی بین نقطه قدامی A و نقطه خلفی A تعریف شد، اوروفارنکس فاصله خطی بین نقطه قدامی S1 و نقطه خلفی S1، و هیپوفارنکس فاصله خطی بین نقطه قدامی B و نقطه خلفی B در نظر گرفته شد. مجموع متغیر A+B بر روی سفالوستات بیماران اندازه‌گیری گردید. مراحل به صورت شماتیک در شکل ۲ نشان داده شدند. یک خط عمود بر محور فرانکفورت از طریق نقطه Nasion ترسیم شد و جابجایی نقاط A و B پیش و پس از جراحی نسبت به این خط اندازه‌گیری گردید. نتیجه A+B محاسبه و همبستگی این متغیر با سه پارامتر راه هوایی مورد ارزیابی قرار گرفت.

جدول ۱. نقاط مرجع سفالومتریک

نقطه	توضیح
قدامی A	دیواره قدامی نازوفارنکس که از نقطه اسکلتی A عبور می‌کند.
خلفی A	دیواره خلفی نازوفارنکس که از نقطه اسکلتی A عبور می‌کند.
قدامی S1	دیواره قدامی اوروفارنکس که از نوک دندان پیشین بالایی (S1) عبور می‌کند.
خلفی S1	دیواره خلفی اوروفارنکس که از نوک دندان پیشین بالایی (S1) عبور می‌کند.
قدامی B	دیواره قدامی هیپوفارنکس که از نقطه اسکلتی B عبور می‌کند.
خلفی B	دیواره خلفی هیپوفارنکس که از نقطه اسکلتی B عبور می‌کند.

تعاریف نقاط اسکلتی: نقطه اسکلتی A: داخلی‌ترین نقطه در نمای قدامی استخوان پره ماگزیلا (پیش‌فک بالا)، واقع بین خار بینی قدامی (anterior nasal spine) و دندان‌های پیشین فک بالا. نقطه اسکلتی B: داخلی‌ترین نقطه در نمای قدامی استخوان فک پایین، واقع بین دندان‌های پیشین فک پایین و چانه (Menton). نقطه اربیتال (Orbital Point): پایین‌ترین نقطه در لبه تحتانی حفره چشم (اربیت). نقطه پوریون (Porion Point): نقطه مرکزی در لبه فوقانی کانال شنوایی خارجی.

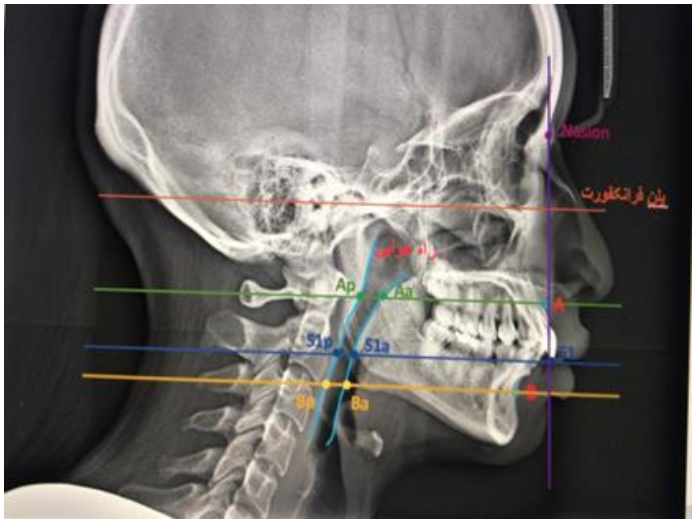

شکل ۲. نحوه اندازه‌گیری متغیر A+B

برای جمع‌آوری داده‌ها از رادیوگرافی‌های لترال سفالومتری استفاده شد. برای تحلیل تغییرات پیش و پس از جراحی از آزمون تی زوجی (Paired T-Test) استفاده شد و به منظور بررسی رابطه بین متغیرها، آزمون همبستگی پیرسون (Pearson's correlation test) به کار رفت. کلیه تحلیل‌های آماری با استفاده از نرم‌افزارهای R نسخه ۴/۰۱ و SPSS انجام شد و $p<۰/۰۵$ معنی‌دار در نظر گرفته شد.

یافته ها

تغییرات میانگین، انحراف معیار و مقادیر p مربوط به پارامترهای مختلف اندازه‌گیری شده پیش و پس از جراحی در جدول ۲ خلاصه شده است. میانگین فاصله Aa-Ap (فاصله دیواره قدامی و خلفی نازوفارنکس در نقطه A) به طور معنی‌داری از ۱۲/۹۷±۳/۹۳ میلی‌متر پیش از جراحی به ۱۵/۸۳±۴/۰۹ میلی‌متر پس از جراحی افزایش یافت. پارامتر S1a-S1p (فاصله دیواره قدامی و خلفی اوروفارنکس در نقطه S1) نیز تغییر معنی‌داری را نشان داد، به طوری‌که میانگین آن از ۹/۱۶±۲/۸۵ میلی‌متر قبل از جراحی به ۱۰/۶۶±۲/۴۶ میلی‌متر بعد از جراحی افزایش یافت. در مقابل، متغیر Ba-Bp (فاصله دیواره قدامی و خلفی هیپوفارنکس در نقطه B) کاهش معنی‌داری داشت و از ۱۴/۴۵±۴/۸۱ میلی‌متر پیش از جراحی به ۱۰/۰۸±۲/۷۶ میلی‌متر پس از جراحی کاهش یافت.

جدول ۲. مقایسه میانگین متغیرهای Aa-Ap، S1a-S1p و Ba-Bp قبل و پس از جراحی در افراد مورد مطالعه

متغیر	تعداد	قبل از جراحی Mean±SD	قبل از جراحی (حداکثر)	قبل از جراحی (حداقل)	بعد از جراحی Mean±SD	بعد از جراحی (حداکثر)	بعد از جراحی (حداقل)	p-value*
Aa-Ap	۲۴	۱۲/۹۷±۳/۹۳	۲۰	۶	۱۵/۸۳±۴/۰۹	۲۲	۸	<۰/۰۰۱
S1a-S1p	۲۴	۹/۱۶±۲/۸۵	۱۳	۴	۱۰/۶۶±۲/۴۶	۱۵	۶	<۰/۰۴۵
Ba-Bp	۲۴	۱۴/۴۵±۴/۸۱	۲۵	۷	۱۰/۰۸±۲/۷۶	۱۴	۶	<۰/۰۰۱

***مقادیر p نشان‌دهنده تفاوت آماری معنی‌دار بین مقادیر قبل و بعد از جراحی هستند (p<۰/۰۵)**

تحلیل آماری نشان داد که مقدار p برای متغیرهای Aa-Ap (شکل ۳) و Ba-Bp (شکل ۴) برابر با ۰/۰۰۱> بوده که نشان دهنده تفاوت بسیار معنی‌دار بین مقادیر پیش و پس از جراحی است. همچنین، متغیر S1a-S1p نیز افزایش آماری معنی‌داری را نشان داد (p=۰/۰۴۵) (شکل ۵). با این حال، میزان این تغییر نسبت به سایر متغیرها کمتر بوده است. میزان تغییرات در افراد مختلف مورد مطالعه متفاوت بود. به عنوان مثال در فرد شماره ۱۷ میزان Aa-Ap قبل از جراحی ۱۴میلی‌متر بوده و بعد از جراحی به ۲۲ میلی‌متر افزایش یافت و در فرد شماره ۱۲ میزانS1a-S1p بعد از جراحی ۵ میلی‌متر افزایش داشته و در فرد شماره ۳ میزان Ba-Bp قبل ازجراحی ۱۷ میلی‌متر و بعد از جراحی به ۱۴ میلی‌متر کاهش یافته است.

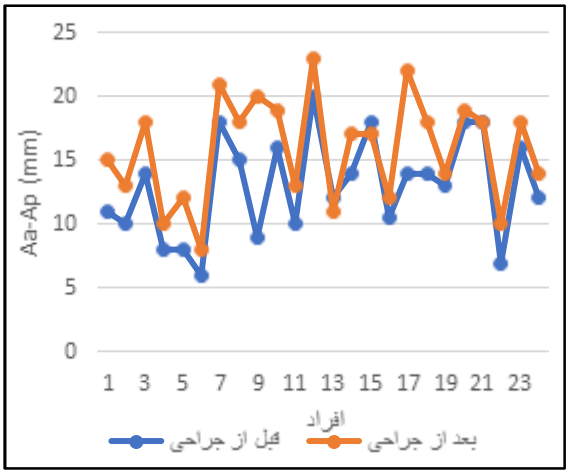

شکل ۳ . میزان تغییرات Aa-Ap در افراد مورد مطالعه قبل و بعد از عمل جراحی

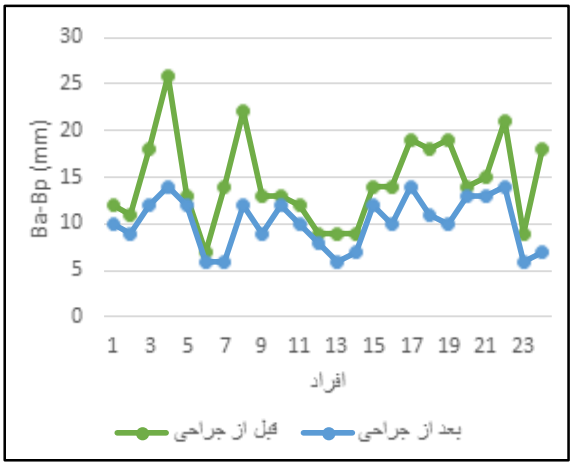

شکل ٤. میزان تغییرات Ba-Bp در افراد مورد مطالعه قبل و بعد از عمل جراحی

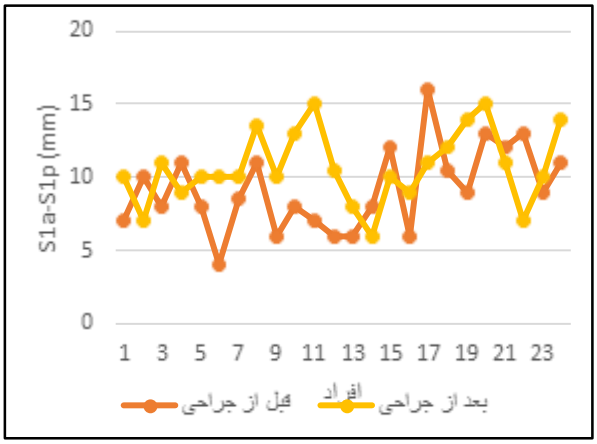

شکل ۵. میزان تغییرات S1a-S1p در افراد مطالعه مورد قبل و بعد از عمل جراحی

ضریب همبستگی پیرسون با استفاده از نرم‌افزار SPSS محاسبه شد و نقشه حرارتی (heat map) آن با نرم‌افزار R ترسیم گردید (شکل ۶). نتایج همبستگی متغیرهای مورد مطالعه نشان داد که بین برآیند A+B با متغیر Ba-Bp همبستگی مثبت و معنی‌داری در سطح احتمال پنج درصد وجود داشت. به طوری که هر چه مقدار برآیند منفی‌تر بود، میزان Ba-Bp کمتر شد. همچنین همبستگی منفی و معنی‌داری بین برآیند A+B با متغیرهای Aa-Ap و S1a-S1p دیده شد (شکل ۷).

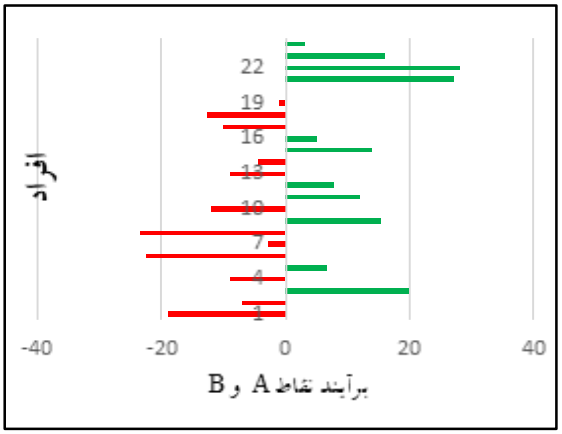

شکل ٦. برآیند نقاط A و B برای افراد مورد مطالعه بعد از عمل جراحی

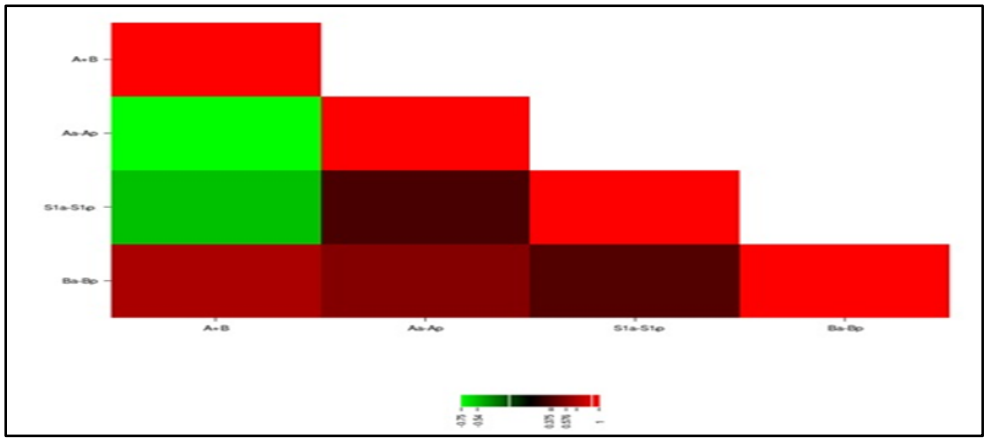

شکل ۷. همبستگی متغیر پیامد A+B با سه متغیر Aa-Ap، S1a-S1p و Ba-Bp در افراد مورد مطالعه، پیش و پس از جراحی

بحث و نتیجه گیری

مهم‌ترین یافته در این پژوهش، افزایش فضای راه هوایی در نازوفارنکس و اوروفارنکس به طور معنی‌دار و در مقابل، کاهش فضای راه هوایی در هیپوفارنکس پس از جراحی دو فک شامل جلو بردن ماگزیلا و عقب بردن مندیبل بود. این موضوع نشان می‌دهد که حرکات جراحی تأثیرات متفاوتی بر بخش‌های مختلف راه هوایی دارند. نتایج نشان داده است جراحی ارتوگناتیک می‌تواند تاثیرات مثبتی بر مجاری تنفسی فوقانی داشته باشد و حتی با وجود تفاوت‌های تکنیکی در روش‌های جراحی، تغییرات در موقعیت فک‌ها به طور مستقیم بر فضای راه هوایی تأثیر گذار باشد. در واقع، این تغییرات می تواند باعث بهبود فضای نازوفارنکس و اوروفارنکس و در نتیجه تسهیل تنفس شود؛ به‌ویژه در بیمارانی که از اختلالات تنفسی مانند آپنه خواب رنج می‌برند، می‌تواند تأثیرات قابل توجهی در کیفیت زندگی و عملکرد تنفسی آن‌ها داشته باشد و موجب کاهش خطرات ناشی از مشکلات تنفسی در خواب شود (۲۸). بنابراین، جراحی‌های ارتوگناتیک نه‌تنها برای اصلاح مشکلات زیبایی‌شناسی فک‌ها و دندان‌ها بلکه برای بهبود عملکرد تنفسی و کیفیت زندگی بیماران با اختلالات تنفسی مفید هستند.

در مطالعات پیشین نتایج متفاوتی در ارتباط با تغییرات راه هوایی به دنبال جراحی‌های دو فکی مشاهده شده است، به‌طوری‌که مطالعه Turnbull و همکاران نشان داد جراحی جلو بردن فک بالا و جراحی عقب بردن فک پایین به طور معنی‌داری باعث تغییر در فضای راه هوایی بیماران می‌گردد، به‌طوری‌که فضای راه هوایی در بیماران به دنبال جراحی افزایش می‌یابد (۲۹) که احتمالاً به این علت است که میزان جلو آوردن مگزیلا طی جراحی بیشتر از عقب بردن مندیبل می‌باشد. از طرفی برخی از مطالعات نشان داده‌اند جراحی‌های ارتوگناتیک دوفکی با تغییری در فضای راه هوایی همراه نیستند. مطالعات Panou و همکاران و همچنین Aydemir و همکاران نشان دادند که به دنبال جراحی‌های ارتوگناتیک دو فکی تغییری در فضای راه هوایی در اوروفارنکس و هیپوفارنکس ایجاد نمی‌کنند (۳۱و۳۰). Tepecik و همکاران نیز نشان دادند به دنبال جراحی دو فکی، فضای راه هوایی تنها در اوروفارنکس کاهش یافته، در صورتی که فضای راه هوایی در نازوفارنکس و هیپوفارنکس تغییر معنی‌داری نداشته است (۳۲). بر طبق مطالعه Chen و همکاران، بیمارانی که تحت جراحی دو فکی قرار می‌گیرند، فضای راه هوایی در طولانی مدت تغییری نشان نمی‌دهد (۳۳). که احتمالاً به این علت است که جابه‌جایی مگزیلا و مندیبل در طی جراحی به گونه‌ای است که اثر همدیگر را خنثی می‌کنند و جلو بردن فک بالا اثر جراحی عقب بردن فک پایین را جبران می‌کند.

در مقابل، در این مطالعه کاهش معنی‌داری در فضای هیپوفارنکس مشاهده شد که با یافته‌های Dain و همکاران و Chen و همکاران مطابقت دارد (۳۳و۱۶) و احتمالاً به علت جابه‌جایی خلفی و تحتانی استخوان هایوئید و ساختارهای حنجره‌ای مرتبط در پی جراحی عقب‌بردن فک پایین است. نتایج مطالعه ما نشان داد فضای راه هوایی در نازوفارنکس، اوروفارنکس و هیپوفارنکس در بیماران تحت جراحی همزمان دوفک به طور معنی‌داری تغییر یافته به گونه‌ای که فضا در نازوفارنکس و اوروفارنکس افزایش و در هیپوفارنکس کاهش می‌یابد و با توجه به اینکه جراحی جلو بردن ماگزیلا احتمالا تأثیر کمی بر روی هیپوفارنکس دارد بنابراین در نتایج مطالعه ما با توجه به مطلب فوق نشان داده شد به دنبال جراحی دو فک به دلیل عقب بردن مندیبل، فضای راه هوایی هیپوفارنکس همچنان کاهش خواهد یافت.

در این مطالعه همچنین از برآیند حرکت دو فک (A+B) به‌عنوان شاخصی برای کمّی‌سازی جابه‌جایی اسکلتی طی جراحی استفاده شد که از نقاط قوت مطالعه ما بود. زمانی که این برآیند منفی شود؛ یعنی میزان عقب‌بردن فک پایین بیشتر از جلو بردن فک بالا بوده است و متعاقباً کاهش بیشتری در فضای هیپوفارنکس مشاهده شده است. در مقابل، مقادیر مثبت A+B نشان‌دهنده غلبه حرکت فک بالا به سمت جلو بوده است در نتیجه با کاهش کمتر فضای هیپوفارنکس همراه بوده است. بنابراین بیشترین همبستگی بین برآیند دو فک در هیپوفارنکس مشاهده شد. این یافته‌ها بر اهمیت ارزیابی دقیق الگوی حرکت فک‌ها پیش از جراحی تأکید می‌کنند و نشان می‌دهند که در صورت امکان، باید از عقب بردن بیش از حد فک پایین اجتناب شود تا از عوارض منفی آن بر باز بودن مسیر هوایی جلوگیری گردد.

یکی از محدودیت‌های مهم این مطالعه، استفاده از رادیوگرافی لترال سفالومتری دوبعدی برای ارزیابی راه هوایی است. با توجه به اینکه راه هوایی فوقانی در سه قسمت گفته شده؛ ساختاری پیچیده و سه‌بعدی است، توصیه می‌شود در مطالعات آینده از روش‌های تصویربرداری سه‌بعدی مانند CBCT یا MRI برای آنالیز دقیق‌تر حجم فضای راه هوایی استفاده شود که قابل اعتمادتر می‌باشند. علاوه بر این انجام مطالعات بر روی بیماران با مشکلات تنفسی مزمن و ارزیابی نحوه تأثیر جراحی دو فک بر این بیماران می‌تواند مفید واقع شود. پیشنهاد می‌شود پس از جراحی نیز پرسشنامه‌ای تهیه شده و میزان رضایت بیماران در رابطه با بهبود یا عدم آن، تحت نظرسنجی قرار گیرد.

نتایج این مطالعه نشان می‌دهد که جراحی دو فک شامل عقب بردن فک پایین و جلو بردن فک بالا منجر به افزایش فضای راه هوایی در نازوفارنکس و اوروفارنکس شده، در حالی که فضای هیپوفارنکس کاهش می‌یابد. این یافته‌ها نقش جبرانی فک بالا در کاهش اثر منفی عقب‌بردن فک پایین بر راه هوایی را نیز برجسته می‌کنند.

تضاد منافع: نویسندگان این مقاله اعلام می‌دارند که هیچ‌گونه تضاد منافع مالی، علمی یا شخصی در ارتباط با انجام این پژوهش وجود ندارد.

تقدیر و تشکر

بدینوسیله از معاونت تحقیقات و فناوری دانشگاه علوم پزشکی زنجان به جهت حمایت از تحقیق، همچنین از تیم جراحی بیمارستان بوعلی تهران به دلیل حمایت‌ها و همکاری ارزشمندشان در انجام این پژوهش قدردانی می‌گردد.

References

1.Grippaudo C, Paolantonio EG, Antonini G, Saulle R, La Torre G, Deli R. Association between oral habits, mouth breathing and malocclusion. Acta Otorhinolaryngol Ital. 2016;36(5):386-94.

2.He J, Wang Y, Hu H, Liao Q, Zhang W, Xiang X, et al. Impact on the upper airway space of different types of orthognathic surgery for the correction of skeletal class III malocclusion: A systematic review and meta-analysis. Int J Surg. 2017;38:31-40.

3.Lee CH, Park HH, Seo BM, Lee SJ. Modern trends in Class III orthognathic treatment: A time series analysis. Angle Orthod. 2017;87(2):269-78.

4.Jandali D, Barrera JE. Recent advances in orthognathic surgery. Curr Opin Otolaryngol Head Neck Surg. 2020;28(4):246-50.

5.Abbassi S, Tajbakhsh N. Prevalence of Dental Anomalies in Adult Orthodontic Patients with Oral Radiological Point: A Systematic Review. Sudan J Med Sci. 2025;20(1):99-111.

6.Reyneke JP, Ferretti C. Diagnosis and treatment planning for orthognathic surgery. In: Andersson L, Krishnan DG, Peacock ZS, editors. Oral and maxillofacial surgery, 2nd ed. Wiley; 2025. p. 927-64.

7.Kim CS, Lee SC, Kyung HM, Park HS, Kwon TG. Stability of mandibular setback surgery with and without presurgical orthodontics. J Oral Maxillofac Surg. 2014;72(4):779-87.

8.Göymen M, Mourad D, Güleç A. Evaluation of Airway Measurements in Class II Patients Following Functional Treatment. Turk J Orthod. 2019;32(1):6-10.

9.do Vale F, Rodrigues ML, Francisco I, Roseiro A, Santos I, Caramelo F, et al. Short-term pharyngeal airway space changes after mandibular advancement surgery in Class II patients-a two-dimensional retrospective study. Orthod Craniofac Res. 2019;22(2):81-6.

10.Yamashita AL, Iwaki LCV, Pinto GNS, Gerke BA, Chicarelli M, Iwaki Filho L. Accuracy of two-dimensional pharyngeal airway space prediction for bimaxillary orthognathic surgery. Oral Maxillofac Surg. 2018;22(2):197-202.

11.Pereira-Filho VA, Castro-Silva LM, de Moraes M, Gabrielli MF, Campos JA, Juergens P. Cephalometric evaluation of pharyngeal airway space changes in class III patients undergoing orthognathic surgery. J Oral Maxillofac Surg. 2011;69(11):e409-15.

12.Shi X, Lobbezoo F, Chen H, Rosenmöller BRAM, Berkhout E, de Lange J, et al. Effects of mandibular advancement devices on upper airway dimensions in obstructive sleep apnea: responders versus non-responders. Clin Oral Investig. 2023;27(9):5649-60.

13.Kraivijitkul S, Rochanavibhata S, Changsiripun C, Sinpitaksakul P, Chirakalwasan N, Kongsong W. The effects of mandibular setback surgery on the upper airway and sleep quality in skeletal Class III patients and comparison with control subjects: a pilot study. Int J Oral Maxillofac Surg. 2025;54(7):607-16.

14.Hussain R, Chen I, Hsu JT, Huang PW, Chen YC, Yu JH, et al. Alterations in upper airway dimensions following bimaxillary and mandibular setback surgery in skeletal Class III patients: A cone-beam computed tomography study. J Dent Sci. 2025;20(3):1673-80.

15.Honglertnapakul Y, Peanchitlertkajorn S, Likitkulthanaporn A, Saengfai NN, Chaweewannakorn C, Boonpratham S. Impacts of mandibular setback with or without maxillary advancement for class III skeletal correction on sleep-related respiratory parameters: A systematic review and meta-analysis. Orthod Craniofac Res. 2024;27(6):839-52.

16.Dain CP, Thomas JP. The Bioadaptive Changes in the Pharyngeal Airway and Hyoid Position Following Mandibular Setback Surgery: A Cephalometric Study. J Sleep Disord Ther. 2020;9(6):321.

17.Yang Y, Yang K, Zhao Y. Three-Dimensional Changes in the Upper Airway of Skeletal Class III Patients After Different Orthognathic Surgical Procedures. J Oral Maxillofac Surg. 2018;76(1):155-64.
18.Sahoo NK, Agarwal SS, Datana S, Bhandari SK. Quantifying Upper Airway Changes Following Mandibular Orthognathic Surgery. J Craniofac Surg. 2021;32(2):569-73.
19.Devereux L, Moles D, Cunningham SJ, McKnight M. How important are lateral cephalometric radiographs in orthodontic treatment planning? Am J Orthod Dentofacial Orthop. 2011;139(2):e175-81.
20.Arun T, Isik F, Sayinsu K. Vertical growth changes after adenoidectomy. Angle Orthod. 2003;73(2):146-50.
21.Martin O, Muelas L, Viñas MJ. Nasopharyngeal cephalometric study of ideal occlusions. Am J Orthod Dentofacial Orthop. 2006;130(4):436.e1-9.
22.Yamashita AL, Iwaki Filho L, da Silva MC, Takeshita WM, Iwaki LC. Effect of orthognathic surgery on pharyngeal airway space: a cephalometric evaluation using Dolphin Imaging software. Acta Scientiarum Health Sci. 2015;37(2):205-9.
23.Van Sofie C, Okkerse W, Brijs G, De Beule M, Braem M, Verhegghe B. 3D cephalometry: a new approach for landmark identification and image orientation. In: Sloten J, Verdonck P, Nyssen M, Haueisen J, editors. 4th European Conference of the International Federation for Medical and Biological Engineering 23-27 November 2008, Antwerp, Belgium. Berlin, Heidelberg: Springer; 2009. p. 1442-5.
24.Marşan G, Vasfi Kuvat S, Oztaş E, Cura N, Süsal Z, Emekli U. Oropharyngeal airway changes following bimaxillary surgery in Class III female adults. J Craniomaxillofac Surg. 2009;37(2):69-73.
25.Giap HV, Shin JW, Chae HS, Kim YH, Paeng JY, Choi HW. Pharyngeal Airway Morphology in Skeletal Class III With Mandibular Asymmetry is Improved After Bimaxillary Orthognathic Surgery. J Oral Maxillofac Surg. 2021;79(5):1107-21.
26.Candido MS, Monnazzi MS, Gabrielli MA, Spin-Neto R, Gabrielli MF, Pereira-Filho VA. Pharyngeal airway space cephalometric evaluation in transverse maxillary deficient patients after SARME. Braz J Oral Sci. 2014;13(4):288-91.
27.Manni A, Pasini M, Giuca MR, Morganti R, Cozzani M. A retrospective cephalometric study on pharyngeal airway space changes after rapid palatal expansion and Herbst appliance with or without skeletal anchorage. Prog Orthod. 2016;17(1):29.
28.Giralt-Hernando M, Valls-Ontañón A, Haas Junior OL, Masià-Gridilla J, Hernández-Alfaro F. What are the Surgical Movements in Orthognathic Surgery That Most Affect the Upper Airways? A Three-Dimensional Analysis. J Oral Maxillofac Surg. 2021;79(2):450-62.
29.Turnbull NR, Battagel JM. The effects of orthognathic surgery on pharyngeal airway dimensions and quality of sleep. J Orthod. 2000;27(3):235-47.
30.Panou E, Motro M, Ateş M, Acar A, Erverdi N. Dimensional changes of maxillary sinuses and pharyngeal airway in Class III patients undergoing bimaxillary orthognathic surgery. Angle Orthod. 2013;83(5):824-31.
31.Aydemir H, Memikoğlu U, Karasu H. Pharyngeal airway space, hyoid bone position and head posture after orthognathic surgery in Class III patients. Angle Orthod. 2012;82(6):993-1000.
32.Tepecik T, Ertaş Ü, Akgün M. Effects of bimaxillary orthognathic surgery on pharyngeal airway and respiratory function at sleep in patients with class III skeletal relationship. J Craniomaxillofac Surg. 2018;46(4):645-53.
33.Chen F, Terada K, Hua Y, Saito I. Effects of bimaxillary surgery and mandibular setback surgery on pharyngeal airway measurements in patients with Class III skeletal deformities. Am J Orthod Dentofacial Orthop. 2007;131(3):372-7.