





## Correlation between Visual Acuity and Optical Coherence Tomography-Measured Retinal Thickness in Diabetic Macular Edema

S. A. Rasoulinejad (MD)<sup>1</sup> , M. Babaei (MD)<sup>\*2</sup> , N. Meftah (MD)<sup>2</sup> , H. Gholinia (MSc)<sup>3</sup> 

1. Department of Ophthalmology, School of Medicine, Babol University of Medical Sciences, Babol, I.R.Iran.

2. Clinical Research Development Unite of Rouhani Hospital, Babol University of Medical Sciences, Babol, I.R.Iran.

3. Health Research Institute, Babol University of Medical Sciences, Babol, I.R.Iran.

---

### Article Type ABSTRACT

---

#### Research Paper

**Background and Objective:** Diabetic macular edema (DME) is one of the common complications of diabetes which significantly accounts for preventable visual impairment and blindness. Central macular thickness (CMT) is a feature found in DME patients. This study aims to determine the relationship between optical coherence tomography (OCT)-measured CMT and visual acuity (VA) in patients with DME before and after intravitreal injection of bevacizumab.

**Methods:** This cross-sectional study was conducted on 100 patients with diabetic macular edema with involvement of both eyes referred to the Ophthalmology Department of Rouhani Hospital in Babol who underwent intravitreal injection of Bevacizumab. VA (measured by Snellen chart), CMT (measured by OCT), clinical and paraclinical factors (including the duration of diabetes, glycosylated hemoglobin (HbA<sub>1c</sub>), fasting blood sugar (FBS), hypertension, and smoking history data) were evaluated and compared among all patients just before and 45 days after Bevacizumab injection.

**Findings:** Before the injection of Bevacizumab in 200 eyes, the mean value of VA (letter score) and mean value of CMT ( $\mu\text{m}$ ) were  $36.83 \pm 12.73$  and  $425.48 \pm 85.18 \mu\text{m}$ , respectively ( $p < 0.001$ , 95% CI = 12.5 – 17.5 and 95% CI = -71.5 – -55.5, respectively). 45 days after Bevacizumab injection, the mean value of absolute VA changes was  $15.24 \pm 10.16$ , and the mean value of absolute CMT changes was  $-67.83 \pm 43.08 \mu\text{m}$  (coefficient = -0.18, 95% CI = -0.39 – 0.05).

**Conclusion:** Although VA was correlated moderately with CMT and the polynomial regression model enhanced the predictive ability, it remains fully obvious that CMT and clinical factors could play an essential role as VA surrogates.

**Keywords:** *Diabetic Retinopathy, Bevacizumab, Visual Acuity.*

Received:

Aug 25<sup>th</sup> 2022

Revised:

Sep 28<sup>th</sup> 2022

Accepted:

Oct 12<sup>nd</sup> 2022

**Cite this article:** Rasoulinejad SA, Babaei M, Meftah N, Gholinia H. Correlation between Visual Acuity and Optical Coherence Tomography-Measured Retinal Thickness in Diabetic Macular Edema. *Journal of Babol University of Medical Sciences*. 2023; 25(1): 1-9.



© The Author(S).

Publisher: Babol University of Medical Sciences

\*Corresponding Author: M. Babaei (MD)

Address: Clinical Research Development Unite of Rouhani Hospital, Babol University of Medical Sciences, Babol, I.R.Iran.

Tel: +98 (11) 32238284. E-mail: mansourbabaei@gmail.com

## ارتباط بین حدت بینایی و ضخامت شبکیه اندازه گیری شده با روش توموگرافی انسجام نوری (Optical Coherence Tomography) در ادم ماکولای دیابتی

سید احمد رسولی نژاد (MD)<sup>1</sup>، منصور بابایی (MD)<sup>2\*</sup>، ندا مفتاح (MD)<sup>2</sup>، همت قلی نیا (MSc)<sup>3</sup>

۱. گروه چشم، دانشکده پزشکی، دانشگاه علوم پزشکی بابل، بابل، ایران

۲. واحد توسعه تحقیقات بیمارستان آیت اله روحانی، دانشگاه علوم پزشکی بابل، بابل، ایران

۳. پژوهشکده سلامت، دانشگاه علوم پزشکی بابل، بابل، ایران

### نوع مقاله

### چکیده

#### مقاله پژوهشی

**سابقه و هدف:** ادم ماکولای دیابتی (DME) یکی از عوارض شایع دیابت می باشد که به طور قابل توجهی باعث اختلال بینایی و نابینایی قابل پیشگیری می شود. ضخامت مرکزی ماکولا (CMT) یک ویژگی است که در بیماران مبتلا به ادم ماکولای دیابتی یافت می شود. این مطالعه با هدف تعیین ارتباط بین ضخامت مرکزی ماکولای اندازه گیری شده با توموگرافی انسجام نوری (Optical Coherence Tomography= OCT) و حدت بینایی (VA) در بیماران مبتلا به ادم ماکولای دیابتی قبل و بعد از تزریق داخل زجاجیه بواسیزوماب انجام شد.

**مواد و روش ها:** این مطالعه مقطعی، بر روی ۱۰۰ بیمار مبتلا به ادم ماکولای دیابتی با درگیری هر دو چشم مراجعه کننده به بخش چشم پزشکی بیمارستان روحانی بابل که تحت تزریق داخل زجاجیه بواسیزوماب قرار گرفتند، انجام شد. حدت بینایی (اندازه گیری شده توسط نمودار اسنلن)، ضخامت مرکزی ماکولا (اندازه گیری شده با توموگرافی انسجام نوری) و عوامل بالینی و پاراکلینیکی (شامل مدت زمان ابتلا به دیابت، هموگلوبین گلیکوزیله (HbA1c)، قند خون ناشتا (FBS)، فشار خون و سابقه استعمال دخانیات) برای همه بیماران درست قبل از تزریق بواسیزوماب و ۴۵ روز بعد، مورد بررسی و مقایسه قرار گرفت.

**یافته ها:** پیش از مداخله با تزریق بواسیزوماب در ۲۰۰ چشم، میانگین حدت بینایی (letter score) و میانگین ضخامت مرکزی ماکولا به ترتیب  $36/83 \pm 12/73$  و  $425/48 \pm 85/18$  میکرومتر بود ( $p < 0/001$ ) و فاصله اطمینان ۹۵٪ به ترتیب  $(12/5 - 17/5)$  و  $(-71/5 - -55/5)$ . ۴۵ روز پس از تزریق بواسیزوماب، میانگین تغییرات مطلق حدت بینایی  $15/24 \pm 10/16$  و میانگین تغییرات مطلق ضخامت مرکزی ماکولا  $-67/83 \pm 43/08$  میکرومتر بود (ضریب =  $-0/18$ ، فاصله اطمینان ۹۵٪ =  $-0/39 - 0/05$ ).

**نتیجه گیری:** بر اساس نتایج این مطالعه اگرچه حدت بینایی به طور متوسط با ضخامت مرکزی ماکولا ارتباط داشت و مدل رگرسیون چند جمله ای توانایی پیش بینی را افزایش داد، کاملاً بدیهی است که ضخامت مرکزی ماکولا و عوامل بالینی می توانند نقش اساسی را به عنوان جایگزین حدت بینایی ایفا کنند.

**واژه های کلیدی:** رتینوپاتی دیابتی، بواسیزوماب، حدت بینایی.

**استناد:** سید احمد رسولی نژاد، منصور بابایی، ندا مفتاح، همت قلی نیا. ارتباط بین حدت بینایی و ضخامت شبکیه اندازه گیری شده با روش توموگرافی انسجام نوری (Optical Coherence Tomography) در ادم ماکولای دیابتی. مجله علمی دانشگاه علوم پزشکی بابل، ۱۴۰۲؛ ۲۵(۱): ۹-۱.



© The Author(S).

Publisher: Babol University of Medical Sciences

این مقاله مستخرج از طرح تحقیقاتی به شماره ۷۲۴۱۳۲۶۳۳ دانشگاه علوم پزشکی بابل می باشد.

\* مسئول مقاله: دکتر منصور بابایی

رایانامه: mansourbabaei@gmail.com

آدرس: بابل، دانشگاه علوم پزشکی بابل، واحد توسعه تحقیقات بیمارستان آیت اله روحانی. تلفن: ۰۱۱-۳۲۲۳۸۲۸۴

## مقدمه

علی‌رغم پیشرفت‌های فوق‌العاده در غربالگری، تشخیص و درمان بیماری‌های چشم، رتینوپاتی دیابتی یکی از علل مهم اختلالات بینایی و نابینایی قابل پیشگیری در بزرگسالان در سن کار است (۱-۴). ادم ماکولای دیابتی (Diabetic Macular Edema = DME) یکی از عوارض شایع دیابت است که با رشد غیر طبیعی مویرگ‌های شبکیه، گشاد شدن و نفوذپذیری عروق خونی تعریف می‌شود. در نهایت، تخریب سد خونی شبکیه منجر به نشت مایع از فضای خارج سلولی و در نتیجه اختلال در عملکرد سلولی می‌شود (۵-۷). یک مکانیسم پیچیده و مبهم ناشی از غلظت بالای گلوکز در خون، ایجاد اختلال عملکرد شبکیه در اثر دیابت است (۲). تغییرات ژنتیکی و اپی‌ژنتیکی، استرس اکسیداتیو و عوامل التهابی، محصولات نهایی گلیکوزیلاسیون پیشرفته و فاکتور رشد اندوتلیال عروقی (VEGF) از مکانیسم‌های دخیل در ادم ماکولای دیابتی هستند (۸و۵و۲).

به عنوان یک میانجی درگیر در ادم ماکولای دیابتی، فاکتور رشد اندوتلیال عروقی (VEGF) نشان دهنده اهمیت تجویز Anti-VEGF به عنوان یک گزینه بالقوه در برابر نتوواسکولاریزاسیون پیشرونده شبکیه می‌باشد (۹-۱۱). بیان فاکتور رشد اندوتلیال عروقی می‌تواند به دنبال هیپوکسی شبکیه و پاسخ التهابی ناسازگار افزایش یابد که منجر به نفوذپذیری شبکیه و رگزایی شده و به ترتیب باعث ادم ماکولا و رتینوپاتی دیابتی پرولیفراتیو می‌شود (۱). کارآزمایی‌های بالینی در حال انجام، تأثیر تزریق داخل زجاجیه بواسیزوماب را بر بهبود حدت بینایی (VA) در چشم‌های مبتلا به ادم ماکولای دیابتی نشان داده‌اند (۱۲-۱۴). ضخامت شبکیه و شدت ادم ماکولا به صورت کمی در تصویربرداری با وضوح بالا و تصویربرداری مقطعی از طریق توموگرافی انسجام نوری (Optical Coherence Tomography = OCT) غیرتهاجمی اندازه‌گیری می‌شود (۱۳). بنابراین، توموگرافی انسجام نوری به چشم پزشکان اجازه می‌دهد تا قبل از ایجاد ادم ماکولا، از آن به عنوان یک ابزار پیش‌آگهی و به عنوان تجهیزات پیگیری استفاده کرده و رویدادهای شبکیه را به وضوح بررسی کنند (۱۷-۱۵). علاوه بر این، از آنجایی که ابزارهای تشخیصی جدید نیاز به ارزیابی شبکیه در تشخیص زود هنگام دژنراسیون ماکولا دارند، ضخامت مرکزی ماکولای اندازه‌گیری شده با توموگرافی انسجام نوری می‌تواند به عنوان جایگزینی برای حدت بینایی برای ارزیابی سریع‌تر و موثرتر عملکرد بینایی در نظر گرفته شود. لذا این مطالعه با هدف تعیین ارتباط بین ضخامت مرکزی ماکولای اندازه‌گیری شده با توموگرافی انسجام نوری و حدت بینایی در بیماران مبتلا به ادم ماکولای دیابتی قبل و بعد از تزریق داخل زجاجیه بواسیزوماب انجام شد.

## مواد و روش‌ها

این مطالعه مقطعی پس از تصویب در کمیته اخلاق دانشگاه علوم پزشکی بابل با کد IR.MUBABOL.HRI.REC.1400.224 بر روی ۱۰۰ بیمار مبتلا به ادم ماکولای دیابتی که از شهریور ۱۳۹۴ لغایت اسفند ۱۳۹۸ در بخش چشم پزشکی بیمارستان آیت اله روحانی بابل مراجعه کرده و بواسیزوماب دریافت کردند، انجام شد.

تشخیص ادم ماکولای دیابتی بر اساس OCT انجام شد (۱۸). یک متخصص چشم، تصاویر توموگرافی انسجام نوری را با استفاده از ZEISS Cirrus HD-OCT 5000 پس از ۳۰ دقیقه گشاد کردن مردمک چشم به دست آورد. همچنین ضخامت مرکزی ماکولا و حدت بینایی درست قبل از تزریق بواسیزوماب و ۴۵ روز بعد اندازه‌گیری شد. افراد با رتینوپاتی دیابتی که به مدت حداقل ده سال با تمام محدوده‌های حدت بینایی در نمودار اسلن اصلاح شده و حداقل ۳۰۰ میکرومتر ضخامت مرکزی ماکولا، وارد مطالعه شدند. همچنین، داده‌های بالینی / پاراکلینیکی مرتبط (مدت زمان ابتلا به دیابت، هموگلوبین گلیکوزیله، قند خون ناشتا، فشار خون و استعمال دخانیات) بر اساس شرح حال بیمار ثبت شد.

بیماران با سایر ناهنجاری‌های چشمی مادرزادی یا اکتسابی، سابقه فوتو کوآگولاسیون، استخراج آب مروارید، گلوکوم، پاتولوژی قرنیه، عدسی و زجاجیه، نارسای کلیوی یا دیالیز و ادم ماکولا از مطالعه خارج شدند.

داده‌ها در برنامه R (نسخه ۴.۰.۳) (۱۹) وارد شدند و تمام تحلیل‌ها و ترسیم‌ها در این محیط برنامه‌نویسی با استفاده از بسته‌های "eye"، "dplyr"، "ggpubr"، "ggplot2"، "psychometric" و "hrbrthemes" انجام شد. ابتدا، نمره‌های معادل اسلن به نمره ETDRS (۲۰) تبدیل شد. سپس نرمال بودن داده‌ها با استفاده از نمودار هیستوگرام، نمودار Q-Q و آزمون کولموگروف-اسمیرنوف مورد بررسی قرار گرفت. از آنجا که داده‌ها از توزیع نرمال تبعیت نکردند، از ضریب همبستگی اسپیرمن، آزمون یو من ویتنی و آزمون ویلکاکسون استفاده شد. نرخ کشف کاذب با تصحیح بونفرونی کنترل شد و  $p < 0.05$  از نظر آماری معنی‌دار در نظر گرفته شد.

**یافته ها**

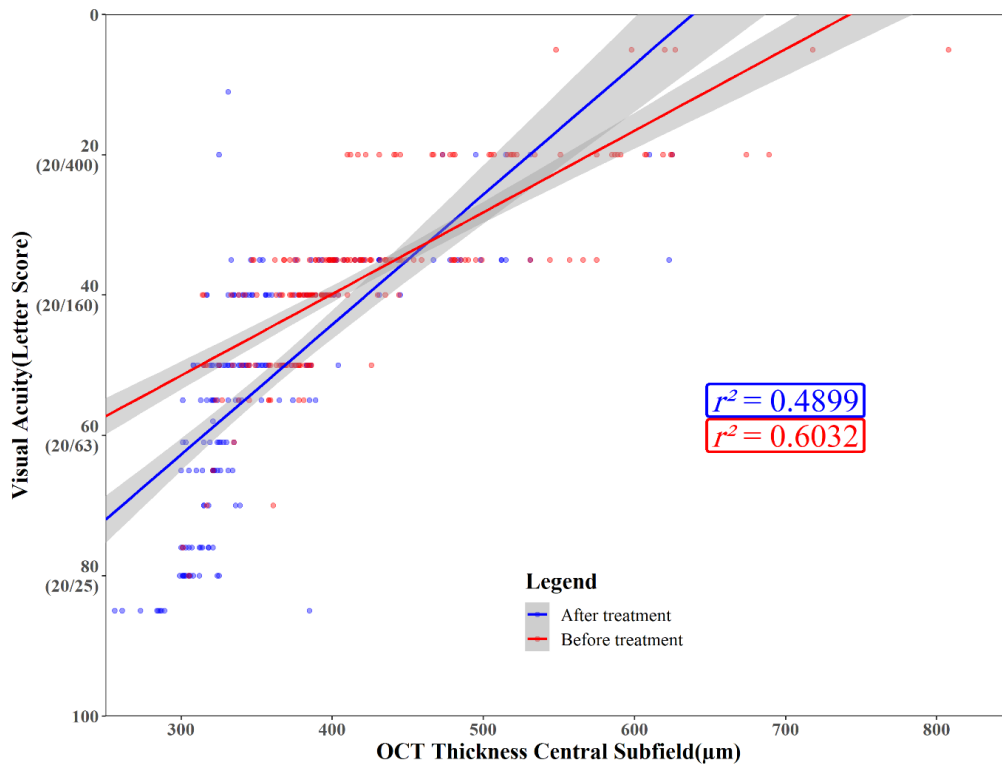
از ۱۰۰ بیمار مورد مطالعه، ۴۳ نفر مرد و ۵۷ نفر زن با میانگین سن ۶۳/۲±۹/۷۱ سال بودند (جدول ۱). پیش از تزریق بواسیزوماب در ۲۰۰ چشم ثبت شده، میانگین حدت بینایی و میانگین ضخامت مرکزی ماکولا به ترتیب ۳۶/۸۳±۱۲/۷۳ و ۴۲۵/۴۸±۸۵/۱۸ میکرومتر بود. پس از تزریق بواسیزوماب، میانگین حدت بینایی و میانگین ضخامت مرکزی ماکولا به ترتیب ۵۲/۰۷±۱۶/۷۷ و ۳۵۷/۶۵±۶۲/۹۳ میکرومتر بود. هم حدت بینایی ( $p<۰/۰۰۱$ ،  $CI\%۹۵=۱۲/۵ - ۱۷/۵$ ) و هم ضخامت مرکزی ماکولا ( $p<۰/۰۰۱$ ،  $CI\%۹۵=-۵۵/۵ - ۷۱/۵$ ) به طور قابل توجهی پس از تزریق بهبود یافتند. ارتباط اولیه بین حدت بینایی و ضخامت مرکزی ماکولای اندازه‌گیری شده با توموگرافی انسجام نوری نشان داد که نمره ضریب همبستگی  $-۰/۸۳$  ( $CI\%۹۵=-۰/۸۹ - -۰/۷۴$ ) بود و شیب خط رگرسیون برازش داده‌ها  $-۰/۱۱۶$  بود. نمره ضریب همبستگی بین حدت بینایی و ضخامت مرکزی ماکولا پس از درمان  $-۰/۸۱$  ( $CI\%۹۵=-۰/۸۸ - -۰/۷۲$ ) و شیب  $۱۸/۷$  ( $CI\%۹۵=۱۴/۱ - ۲۳/۲$ ) بود (شکل ۱).

۴۵ روز پس از تزریق بواسیزوماب، میانگین تغییرات حدت بینایی برابر  $۱۵/۲۴±۱۰/۱۶$  و میانگین تغییرات ضخامت مرکزی ماکولا برابر  $۶۷/۸۳±۴۳/۰۸$  ضریب همبستگی تغییرات مطلق اسپیرمن برابر با  $-۰/۱۸$  ( $CI\%۹۵=-۰/۳۹ - ۰/۰۵$ ) بود، که نشان دهنده عدم وجود همبستگی معنی‌دار بین تغییرات مطلق حدت بینایی و ضخامت مرکزی ماکولا است. در حالی که همبستگی خفیفی در تغییرات نسبی بین حدت بینایی و ضخامت مرکزی ماکولا با ضریب همبستگی  $-۰/۳۲$  ( $CI\%۹۵=-۰/۵۲ - -۰/۱۰$ ) و شیب  $۱/۶۶$  ( $CI\%۹۵=۰/۱۸ - ۳/۱۴$ ) مشاهده شد (شکل ۲). همچنین، آنالیز دوگانه سن، مدت زمان ابتلا به دیابت، قند خون ناشتا و هموگلوبین گلیکوزیله همبستگی قابل توجهی را بین حدت بینایی و ضخامت مرکزی ماکولا نشان می‌دهد (جدول ۲).

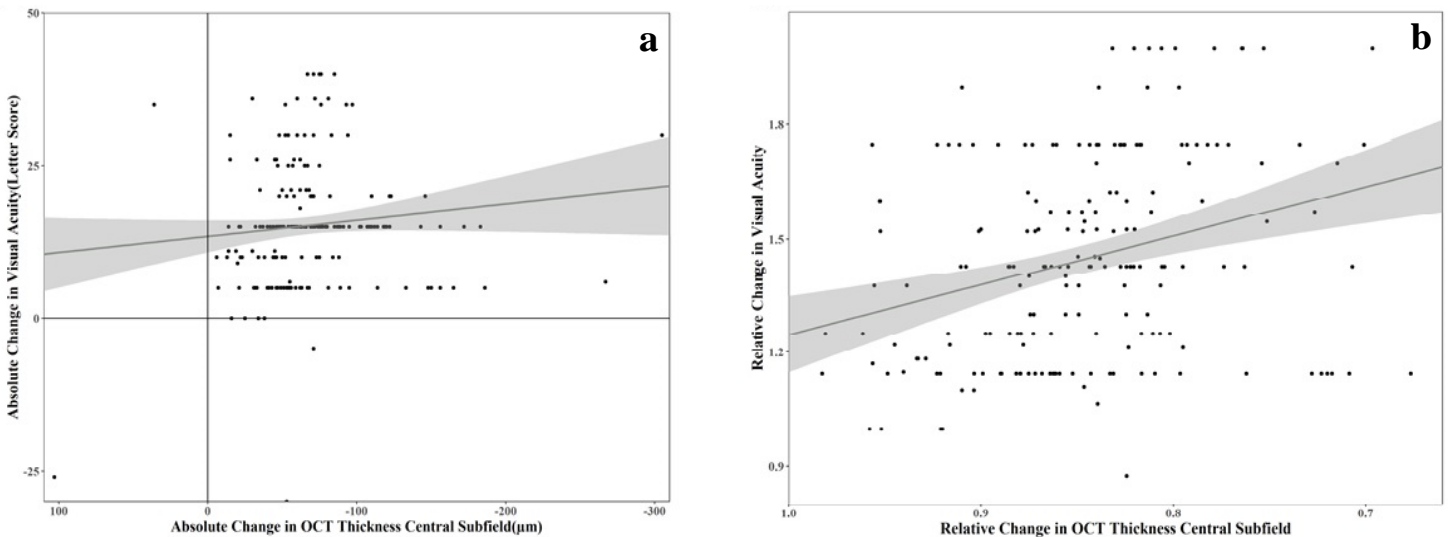
**جدول ۱. مشخصات دموگرافیک و بالینی**

مقادیر	پارامترها
۱۰۰	مجموع بیماران (درگیری هر دو چشم)، (تعداد)
۴۳	جنسیت، (تعداد)
۵۷	مرد
	زن
۶۳/۲±۹/۷۱	سن (سال)، (Mean±SD)
۱۹/۳±۵/۶۱	مدت زمان ابتلا به دیابت (سال)، (Mean±SD)
۹/۹۱±۱/۱۸	هموگلوبین گلیکوزیله، (Mean±SD)
	حدت بینایی، تعداد(درصد)
۴۶(۲۳)	۲۰/۱۰۰ یا بهتر
۴۶(۲۳)	۲۰/۱۶۰
۶۶(۳۳)	۲۰/۲۰۰
۴۲(۲۱)	۲۰/۴۰۰ یا بدتر
$۰/۱۲۹۷۵±۰/۰۹۴۱$ (بین ۲۰/۶۳۰ و ۲۰/۸۰)	Mean±SD
	زیرمیدان مرکزی ضخامت (μm) OCT، تعداد(درصد)
۵۰(۲۵)	<۳۷۵
۵۳(۲۶/۵)	۳۷۵-۳۹۹
۲۶(۱۳)	۴۰۰-۴۲۴
۷۱(۳۵/۵)	≥۴۲۵
۴۲۵/۴۸±۸۵/۱۸	Mean±SD
۴۴(۴۴)	انسولین درمانی فعلی، تعداد(درصد)
۷۸(۷۸)	درمان بدون انسولین فعلی، تعداد(درصد)
۷۷(۷۷)	فشار خون بالا، تعداد(درصد)
۹۰(۹۰)	هیپرگلیسمی، تعداد(درصد)
۲۰۲/۳۸±۳۵/۷۳	قند خون ناشتا (mg/dl)، (Mean±SD)
۵۰(۵۰)	رتینوپاتی دیابتی پرولیفراتیو، تعداد(درصد)
۲۵(۲۵)	استعمال دخانیات، تعداد(درصد)
۱۰(۱۰)	در دسترس نیست* (NA)، تعداد(درصد)

\*NA= Not Available



شکل ۱. نمودار پراکندگی حدت بینایی و ضخامت مرکزی ماکولای اندازه‌گیری شده با توموگرافی انسجام نوری قبل و بعد از درمان. مدل‌های رگرسیون خطی با فاصله اطمینان ۹۵ درصد به رنگ خاکستری نشان داده شده است.



شکل ۲. نمودار پراکندگی و خط رگرسیون برازش داده‌های مربوط به تغییرات حدت بینایی و تغییرات ضخامت مرکزی ماکولای اندازه‌گیری شده با توموگرافی انسجام نوری. (a) تغییرات مطلق، (b) تغییرات نسبی. فواصل اطمینان ۹۵٪ به رنگ خاکستری نشان داده شده است.

جدول ۲. ارتباط بین سایر عوامل و شاخصه‌ها

عامل و ارتباط	p-value	ضریب همبستگی یا اختلاف میانه‌ها*	فاصله اطمینان ۹۵٪ ضریب همبستگی یا اختلاف میانه‌ها
<b>سن</b> مدت زمان ابتلا به دیابت	<۰/۰۰۱	۰/۴۴	۰/۶۷ - ۰/۱۳
<b>مدت زمان ابتلا به دیابت</b> حدت بینایی (پیش از درمان)	۰/۰۲۲	-۰/۲۴	-۰/۴۵ - -۰/۰۱
حدت بینایی (پس از درمان)	<۰/۰۱	-۰/۲۸	-۰/۴۸ - -۰/۰۵
ضخامت مرکزی ماکولا (پیش از درمان)	<۰/۰۵	۰/۲۴	۰/۰۱ - ۰/۴۵
ضخامت مرکزی ماکولا (پس از درمان)	<۰/۰۵	۰/۲۷	۰/۰۲ - ۰/۴۶
هموگلوبین گلیکوزیله	<۰/۰۱	۰/۳۸	۰/۰۷ - ۰/۶۳
<b>قند خون ناشتا</b> حدت بینایی (پیش از درمان)	<۰/۰۰۱	-۰/۴۴	-۰/۶۱ - -۰/۲۳
حدت بینایی (پس از درمان)	<۰/۰۰۱	-۰/۴۳	-۰/۶۱ - -۰/۲۳
ضخامت مرکزی ماکولا (پیش از درمان)	<۰/۰۰۱	۰/۳۷	۰/۱۶ - ۰/۵۶
ضخامت مرکزی ماکولا (پس از درمان)	<۰/۰۰۱	۰/۳۶	۰/۱۳ - ۰/۵۴
هموگلوبین گلیکوزیله	<۰/۰۰۱	۰/۸۰	۰/۶۵ - ۰/۸۹
<b>هموگلوبین گلیکوزیله</b> حدت بینایی (پیش از درمان)	<۰/۰۰۱	-۰/۵۲	-۰/۶۷ - -۰/۳۳
حدت بینایی (پس از درمان)	<۰/۰۰۱	-۰/۴۴	-۰/۶۱ - -۰/۲۳
ضخامت مرکزی ماکولا (پیش از درمان)	<۰/۰۰۱	۰/۳۷	۰/۱۶ - ۰/۵۶
ضخامت مرکزی ماکولا (پس از درمان)	<۰/۰۰۱	۰/۳۶	۰/۱۳ - ۰/۵۴
<b>رتینوپاتی</b> قند خون ناشتا	<۰/۰۰۱	۲۲/۰۰	۳۴۳/۰۰
هموگلوبین گلیکوزیله	<۰/۰۰۱	۱/۱۰	۰/۴۰ - ۱/۸۰
حدت بینایی (پیش از درمان)	<۰/۰۰۱	-۱۰/۰۰	-۱۵/۰۰ - -۵/۰۰
حدت بینایی (پس از درمان)	<۰/۰۰۱	-۱۵/۰۰	-۲۵/۰۰ - -۱۰/۰۰
ضخامت مرکزی ماکولا (پیش از درمان)	<۰/۰۰۱	۴۹/۰۰	۲۲/۰۰ - ۹۰/۰۰
ضخامت مرکزی ماکولا (پس از درمان)	<۰/۰۰۱	۳۸/۰۰	۱۵/۰۰ - ۶۵/۰۰
تغییرات حدت بینایی	<۰/۰۰۱	-۵/۰۰	-۱۰ - -۰/۰۱

\* ضریب همبستگی به مدل خطی اشاره دارد و اختلاف میانه‌ها به آزمون یو من ویتنی اشاره دارد.

## بحث و نتیجه‌گیری

در این مطالعه حدت بینایی و ضخامت مرکزی ماکولا به طرز چشمگیری بهبود یافت. همانند همبستگی اولیه، پس از درمان نیز همبستگی متوسط با کاهش جزئی مشابه مطالعه قبلی مشاهده شد (۲۱). ثابت شده که ادم ماکولای دیابتی در از بین رفتن حدت بینایی و تشخیص زودهنگام آن موثر است، اما اطمینان از درمان مؤثر و کاهش عوارض موقت آن نیاز به بررسی بیشتر دارد. با ظهور توموگرافی انسجام نوری، بررسی شبکیه به صورت مقطعی و با وضوح بالا امکان پذیر شد و به پزشکان اجازه داد تا قبل از هر پیامد مخرب در چشم، حوادث پاتولوژیک را تشخیص دهند و ادم ماکولای دیابتی را تأیید کنند (۱۵).

مطالعات متعددی همبستگی متوسط بین حدت بینایی و ضخامت مرکزی ماکولا را از ۰/۲۶ تا ۰/۷۹ نشان داد. همچنین با توجه به یافته‌های این مطالعه، حدت بینایی با ضخامت مرکزی ماکولا در ارتباط بود. در مطالعه Alasil و همکاران نشان داده شد که ضخامت مرکزی ماکولای اندازه‌گیری شده با توموگرافی انسجام نوری، حجم مایع زیر شبکیه و ضخامت بخش بیرونی گیرنده نور به طور قابل توجهی با حدت بینایی در بیماران مبتلا به ادم ماکولای دیابتی ارتباط دارد. آنها ضخامت بخش بیرونی گیرنده نور را به عنوان یک عامل پیش‌بینی کننده مهم عملکرد و حدت بینایی در بیماران مبتلا به ادم ماکولای دیابتی معرفی کردند (۲۲). مشابه مطالعه ما، Blumenkranz و همکاران نشان دادند که ضخامت مرکزی ماکولای اندازه‌گیری شده با توموگرافی انسجام نوری ارتباط معنی‌داری با حدت بینایی دارد. در این تحقیق، بیماران مبتلا به ادم ماکولای دیابتی دگزامتازون دریافت کردند، که پس از گذشت ۹۰ روز از درمان، به طور قابل توجهی با کاهش ضخامت مرکزی ماکولا در ارتباط بود. آنها نشان دادند که درمان با دگزامتازون به طور قابل توجهی با افزایش حدت بینایی و کاهش ضخامت مرکزی ماکولای اندازه‌گیری شده با توموگرافی انسجام نوری در ارتباط است (۲۳). مطالعه Bressler و همکاران بر روی ۶۵۲ بیمار مبتلا به ادم ماکولای دیابتی نشان داد که تغییرات در ضخامت مرکزی ماکولای اندازه‌گیری شده با توموگرافی انسجام نوری با بخش کوچکی از حدت بینایی پس از تزریق بواسیزوماب در ارتباط است و تزریق بواسیزوماب، جانشینی برای تغییر در حدت بینایی نیست (۲۴).

شبکه تحقیقات بالینی رتینوپاتی دیابتی در تحقیقی بر روی ۲۵۱ چشم ارتباط معنی‌داری بین حدت بینایی و ضخامت مرکزی ماکولا قبل از درمان و بعد از لیزر درمانی کانونی در بیماران مبتلا به ادم ماکولای دیابتی پیدا کردند. آنها همچنین ضخامت مرکزی ماکولای اندازه‌گیری شده با توموگرافی انسجام نوری را به عنوان یک ابزار ضروری در ارزیابی بالینی پیشنهاد می‌کنند، اما به عنوان جایگزینی برای حدت بینایی در بیماران مبتلا به ادم ماکولای دیابتی قابل اعتماد نیست (۲۱). Goebel و همکاران نشان دادند که OCT ابزار مناسبی برای اندازه‌گیری ضخامت مرکزی ماکولا در بیماران مبتلا به ادم ماکولای دیابتی است. علاوه بر این، OCT می‌تواند ادم ماکولای تهدید کننده بینایی را با قابلیت اطمینان و تکرارپذیری خوب تشخیص دهد (۲۵). همچنین، Islam و همکاران ارتباط معنی‌داری بین حدت بینایی و ضخامت مرکزی ماکولا در بیماران مبتلا به ادم ماکولای دیابتی یافتند؛ اما حدت بینایی و ضخامت مرکزی ماکولا نمی‌توانند به جای یکدیگر در کلینیک‌ها استفاده شوند (۲۶). در یک تحقیق بالینی، Shen و همکاران نشان دادند که اتصال بخش داخلی/بخش خارجی و یکپارچگی غشای محدود کننده خارجی با حدت بینایی در بیماران مبتلا به ادم ماکولای دیابتی ارتباط دارند (۲۷).

آنالیز تک متغیره ارتباط معنی‌داری بین حدت بینایی اولیه و طول مدت دیابت، قند خون ناشتا و هموگلوبین گلیکوزیله را نشان می‌دهد. به این معنی که بیماران مبتلا به ادم ماکولای دیابتی با طول مدت دیابت کوتاه‌تر و سطح پایین‌تر قند خون ناشتا و هموگلوبین گلیکوزیله، دارای حدت بینایی بالاتری هستند. همچنین، سن با حدت بینایی و ضخامت مرکزی ماکولا (قبل یا بعد از تزریق بواسیزوماب) ارتباطی نداشت، در حالی که Ach و همکاران دریافتند که بیماران جوان‌تر با ضخامت مرکزی ماکولای اولیه پایین‌تر به طور قابل توجهی پاسخ بهتری به درمان دارند (۲۸). علاوه بر این، Daien و همکاران دریافتند که تزریق زود هنگام بواسیزوماب در بیماران جوان منجر به بهبود قابل توجه حدت بینایی می‌شود (۲۹). مشابه مطالعه ما، Islam و همکاران نیز هیچ ارتباطی بین سن و حدت بینایی و ضخامت مرکزی ماکولا پیدا نکردند (۲۶).

از محدودیت‌های این مطالعه گزارش ویژگی‌های کیفی به جای ویژگی‌های کمی و اینکه در این مطالعه اکثر بیماران سالخورده بودند و حداقل یک دهه از دیابت رنج می‌بردند، به عنوان مثال، بر اساس داده‌های خام، بیماران به دو دسته سیگاری و غیر سیگاری تقسیم شدند، بدون اینکه مشخص شود یک بیمار چند سال و چند پاکت در روز سیگار می‌کشید (تعداد پاکت در سال). در واقع، با اطلاعات بالینی بیشتر، ارتباط قوی‌تر و در نهایت تخمین‌های دقیق‌تری را می‌توان در مورد حدت بینایی به دست آورد.

بر اساس نتایج این مطالعه حدت بینایی اولیه به طور متوسط با ضخامت مرکزی ماکولا در یک مدل خطی ساده همبستگی داشت و این همبستگی با استفاده از رگرسیون چند جمله‌ای افزایش یافت. در مقابل، سایر عوامل برای ارتقای مدل رگرسیون و توانایی پیش‌بینی اهمیت کافی نداشتند، بنابراین رویکردها نسبت به حدت بینایی از طریق جایگزین‌های آن کاملاً واضح است. برای تصمیم‌گیری‌های دقیق‌تر، به داده‌های بالینی بیشتری نیاز داریم. در واقع یافته‌های ما بواسیزوماب را به عنوان یک روش درمانی قدرتمند در کاهش ضخامت مرکزی ماکولای اندازه‌گیری شده با توموگرافی انسجام نوری و افزایش حدت بینایی معرفی می‌کند.

## تقدیر و تشکر

بدینوسیله از معاونت تحقیقات و فناوری و کمیته اخلاق دانشگاه علوم پزشکی بابل تشکر و قدردانی می‌گردد.

## References

1. Cheung N, Mitchell P, Wong TY. Diabetic retinopathy. *Lancet*. 2010;376(9735):124-36.
2. Wong TY, Cheung CM, Larsen M, Sharma S, Simó R. Diabetic retinopathy. *Nat Rev Dis Primers*. 2016;2:16012.
3. Jonas JB. Diabetic Macular Edema. *Asia Pac J Ophthalmol (Phila)*. 2020;9(5):377-8.
4. Ixcamey M, Palma C. Diabetic macular edema. *Dis Mon*. 2021;67(5):101138.
5. Lee R, Wong TY, Sabanayagam C. Epidemiology of diabetic retinopathy, diabetic macular edema and related vision loss. *Eye Vis (Lond)*. 2015;2:17.
6. Patelli F, Radice P, Giacomotti E. Diabetic macular edema. *Dev Ophthalmol*. 2014;54:164-73.
7. Daruich A, Matet A, Moulin A, Kowalczyk L, Nicolas M, Sellam A, et al. Mechanisms of macular edema: Beyond the surface. *Prog Retin Eye Res*. 2018;63:20-68.
8. Jampol LM. Classifications of diabetic macular edema. *Eur J Ophthalmol*. 2020;30(1):6-7.
9. Boyer DS, Hopkins JJ, Sorof J, Ehrlich JS. Anti-vascular endothelial growth factor therapy for diabetic macular edema. *Ther Adv Endocrinol Metab*. 2013;4(6):151-69.
10. Cohen SR, Gardner TW. Diabetic Retinopathy and Diabetic Macular Edema. *Dev Ophthalmol*. 2016;55:137-46.
11. Miller K, Fortun JA. Diabetic Macular Edema: Current Understanding, Pharmacologic Treatment Options, and Developing Therapies. *Asia Pac J Ophthalmol (Phila)*. 2018;7(1):28-35.
12. Diabetic Retinopathy Clinical Research Network, Wells JA, Glassman AR, Ayala AR, Jampol LM, Aiello LP, et al. Aflibercept, bevacizumab, or ranibizumab for diabetic macular edema. *N Engl J Med*. 2015;372(13):1193-203.
13. Motta AA, Bonanomi MT, Ferraz DA, Preti RC, Sophie R, Abalem MF, et al. Short-term effects of intravitreal bevacizumab in contrast sensitivity of patients with diabetic macular edema and optimizing glycemic control. *Diabetes Res Clin Pract*. 2019;149:170-8.
14. Wiley HE, Thompson DJ, Bailey C, Chew EY, Cukras CA, Jaffe GJ, et al. A Crossover Design for Comparative Efficacy: A 36-Week Randomized Trial of Bevacizumab and Ranibizumab for Diabetic Macular Edema. *Ophthalmology*. 2016;123(4):841-9.
15. Baskin DE. Optical coherence tomography in diabetic macular edema. *Curr Opin Ophthalmol*. 2010;21(3):172-7.
16. Groneberg T, Trattng JS, Feucht N, Lohmann CP, Maier M. [Morphologic Patterns on Spectral-Domain Optical Coherence Tomography (SD-OCT) as a Prognostic Indicator in Treatment of Macular Edema Due to Retinal Vein Occlusion]. *Klin Monbl Augenheilkd*. 2016;233(9):1056-62.
17. Michelson G, Forst T. Diabetic Macular Edema in Diabetological Practices. *Klin Monbl Augenheilkd*. 2020;237(11):1320-5.
18. Chan GC, Muhammad A, Shah SA, Tang TB, Lu CK, Meriaudeau F. Transfer learning for diabetic macular edema (DME) detection on optical coherence tomography (OCT) images. 2017 IEEE international conference on signal and image processing applications (ICSIPA);2017:p.493-6. Available from: [https://www.researchgate.net/publication/321416904\\_Transfer\\_learning\\_for\\_Diabetic\\_Macular\\_Edema\\_DME\\_detection\\_on\\_Optical\\_Coherence\\_Tomography\\_OCT\\_images](https://www.researchgate.net/publication/321416904_Transfer_learning_for_Diabetic_Macular_Edema_DME_detection_on_Optical_Coherence_Tomography_OCT_images)
19. R Core Team (2013). R: A language and environment for statistical computing. R Foundation for Statistical Computing, Vienna, Austria. Available from: <https://www.R-project.org/>



20. Beck RW, Moke PS, Turpin AH, Ferris FL, SanGiovanni JP, Johnson CA, et al. A computerized method of visual acuity testing: adaptation of the early treatment of diabetic retinopathy study testing protocol. *Am J Ophthalmol.* 2003;135(2):194-205.
21. Diabetic Retinopathy Clinical Research Network, Browning DJ, Glassman AR, Aiello LP, Beck RW, Brown DM, et al. Relationship between optical coherence tomography-measured central retinal thickness and visual acuity in diabetic macular edema. *Ophthalmology.* 2007;114(3):525-36.
22. Alasil T, Keane PA, Updike JF, Dustin L, Ouyang Y, Walsh AC, et al. Relationship between optical coherence tomography retinal parameters and visual acuity in diabetic macular edema. *Ophthalmology.* 2010;117(12):2379-86.
23. Blumenkranz MS, Haller JA, Kuppermann BD, Williams GA, Ip M, Davis M, et al. Correlation of visual acuity and macular thickness measured by optical coherence tomography in patients with persistent macular edema. *Retina.* 2010;30(7):1090-4.
24. Bressler NM, Odia I, Maguire M, Glassman AR, Jampol LM, MacCumber MW, et al. Association between change in visual acuity and change in central subfield thickness during treatment of diabetic macular edema in participants randomized to aflibercept, Bevacizumab, or ranibizumab: a post hoc analysis of the protocol T randomized clinical trial. *JAMA Ophthalmol.* 2019;137(9):977-85.
25. Goebel W, Kretzchmar-Gross T. Retinal thickness in diabetic retinopathy: a study using optical coherence tomography (OCT). *Retina.* 2002;22(6):759-67.
26. Islam F, Ashraf M, Zafar S, Masood H, Qureshi N. Retinal thickness and visual acuity in diabetic macular edema: an optical coherence tomography-based study. *J Coll Physicians Surg Pak.* 2016;26(7):598-601.
27. Shen Y, Liu K, Xu X. Correlation between visual function and photoreceptor integrity in diabetic macular edema: spectral-domain optical coherence tomography. *Curr Eye Res.* 2016;41(3):391-9.
28. Ach T, Hoeh AE, Schaal KB, Scheuerle AF, Dithmar S. Predictive factors for changes in macular edema in intravitreal bevacizumab therapy of retinal vein occlusion. *Graefes Arch Clin Exp Ophthalmol.* 2010;248(2):155-9.
29. Daien V, Navarre S, Fesler P, Vergely L, Villain M, Schneider C. Visual acuity outcome and predictive factors after Bevacizumab for central retinal vein occlusion. *Eur J Ophthalmol.* 2012;22(6):1013-8.